

Zeitschrift: Archives des sciences [1948-1980]
Herausgeber: Société de Physique et d'Histoire Naturelle de Genève
Band: 4 (1951)
Heft: 6

Artikel: La pneumonose à bandes éosinophiles du nouveau-né : l'origine amniotique des membranes
Autor: Blanc, William-A.
DOI: <https://doi.org/10.5169/seals-739980>

Nutzungsbedingungen

Die ETH-Bibliothek ist die Anbieterin der digitalisierten Zeitschriften. Sie besitzt keine Urheberrechte an den Zeitschriften und ist nicht verantwortlich für deren Inhalte. Die Rechte liegen in der Regel bei den Herausgebern beziehungsweise den externen Rechteinhabern. [Siehe Rechtliche Hinweise.](#)

Conditions d'utilisation

L'ETH Library est le fournisseur des revues numérisées. Elle ne détient aucun droit d'auteur sur les revues et n'est pas responsable de leur contenu. En règle générale, les droits sont détenus par les éditeurs ou les détenteurs de droits externes. [Voir Informations légales.](#)

Terms of use

The ETH Library is the provider of the digitised journals. It does not own any copyrights to the journals and is not responsible for their content. The rights usually lie with the publishers or the external rights holders. [See Legal notice.](#)

Download PDF: 09.03.2025

ETH-Bibliothek Zürich, E-Periodica, <https://www.e-periodica.ch>

ouverte et non ramifiée, qui subissent une phosphorolyse lente en acide pyrophosphorique, suivant l'équation globale



L'acide pyrophosphorique cristallise de ce mélange.

La solution de l'anhydride phosphorique dans l'acide orthophosphorique, obtenue à basse température, est donc tout simplement un mélange d'acides polyphosphoriques et d'acide orthophosphorique.

*Université de Genève.
Laboratoire de Chimie pharmaceutique.*

William-A. Blanc. — *La pneumonose à bandes éosinophiles du nouveau-né. L'origine amniotique des membranes.*

Cette affection est connue depuis longtemps par les Anglo-Saxons. En Suisse, on n'a insisté que récemment sur son importance pratique [1, 2]. Elle est responsable d'un tiers des décès survenant les deux premiers jours et frappe surtout les prématurés (tabl. 1). Nous avons constaté, en cas de pneumonose, la grande fréquence des accouchements impliquant une asphyxie *in utero*.

La maladie évolue souvent en trois temps: *a*) naissance avec des symptômes d'asphyxie; *b*) réanimation et intervalle libre; *c*) apparition de cyanose, de dyspnée progressive et mort.

Le diagnostic macroscopique est difficile. L'histologie est caractéristique. On voit, plaquées sur l'épithélium des bronchioles, des canaux alvéolaires, et sur la paroi alvéolaire, des membranes éosinophiles, parfois riches en lipides et contenant souvent des débris d'épithélia desquamés et des éléments figurés du liquide amniotique. Les membranes n'existent qu'en territoire aéré. Dans les zones atelectasiées, on distingue du matériel amorphe, coloré de façon semblable. Rarement la paroi alvéolaire se nécrose sous la membrane.

Comment expliquer cette image ? Plusieurs hypothèses ont été émises:

1. Nécrose et « hyalinisation » de la paroi, sous l'effet du CO_2 accumulé, le liquide aspiré empêchant son élimination [2].

3. Exsudat plasmatique. Pour Tessereaux [6], la nécrose (CO₂) des capillaires permet une exsudation. Miller et ses collaborateurs [7] ont obtenu, chez l'animal, par section du nerf vague, la formation de membranes. Certaines alvéolites catarrhales postopératoires s'accompagnent d'images similaires. On pourrait admettre une compression des vagues de l'enfant, ou incriminer des hémorragies bulbaires, dont on sait la fréquence chez le prématuré [8]. Il se peut enfin que le choc néonatal entraîne une augmentation de la perméabilité vasculaire. On peut histologiquement reconnaître le rôle de l'exsudat dans certains cas.
4. Concentration du liquide amniotique aspiré et formation de membranes albumineuses (Blystad, Landing et Smith [9]). Nous pensons que cette hypothèse rend le mieux compte

TABLEAU II.

COLORATION DE MCMANUS I. POUMON

N°	Pn	El. fig.	Bandes	Mat. am.	Répart. hom.	Age	
369/51	0	0	—	—	+		
755/49	+—		+—	+—	—	pr.	$\frac{4}{+—}$
754/49	+—		+	+	—	à t.	M.M. 2 +
411/50	+—	sq	+	+	—	pr.	1 +—
317/51	+—		—	—	+	à t.	1 —
620/50	+		—	—	+	pr.	
676/59	+	sq	+—	+—	+	pr.	$\frac{7}{+}$
64/51	+	sq	+	—	—	pr.	M.M. 3 +
99/51	+	sq	—	—	+	pr.	1 +—
169/51	+	sq	—	—	+	pr.	3 —
205/51	+	sq	+	+	+	à t.	
217/51	+		+	+	—	pr.	
458/49	++		++	++	+	Hyp.	
618/49	++	fil., sq	+	—	—	pr.	
686/49	++		++	+	—	pr.	$\frac{10}{++}$
651/49	++		+	+	+	pr.	M.M. 3 ++
652/49	++		+	+	+	pr.	5 +
13/50	++		++	++	+	à t.	1 +—
134/50	++		+	+	—	pr.	1 —
405/50	++	sq	+—	+—	—	pr.	
441/50	++	sq	—	—	+	pr.	
370/51	++	sq	+	+	+	pr.	

Sous Pn.: quantité et extension des membranes; El. fig.: éléments figurés (sq: squames, fil.: filaments) colorés par le McManus; Mat. am.: matériel amorphe; Répart. hom.: répartition homogène; M.M.: McManus. 21 cas ont pu être étudiés.

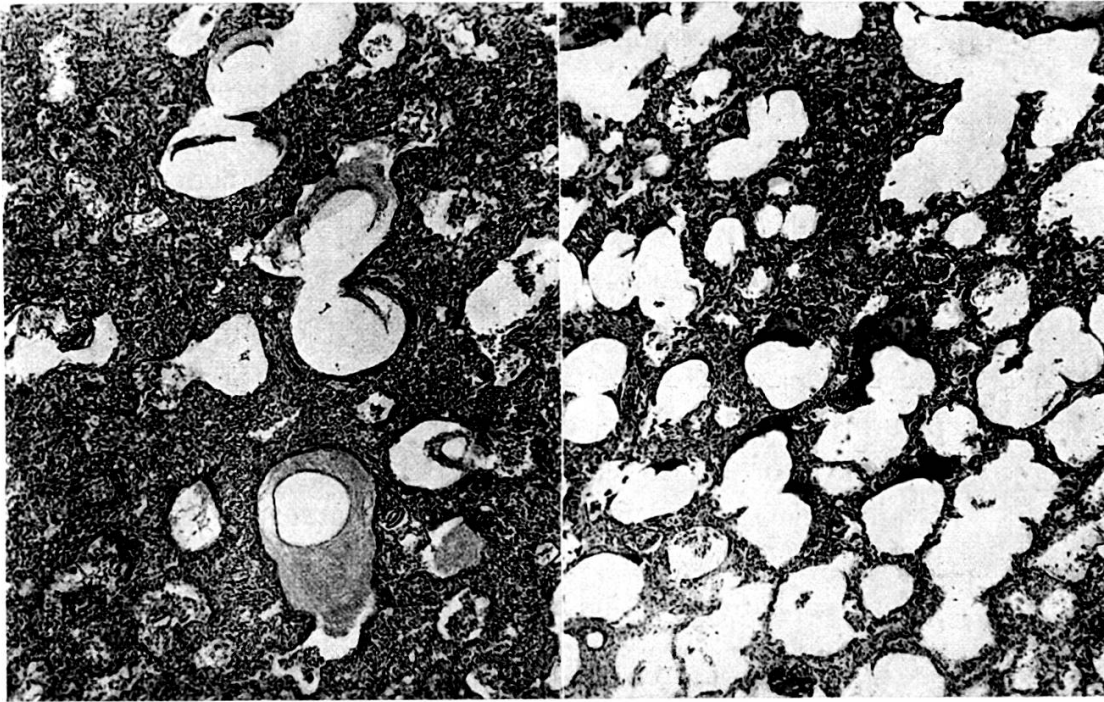


Fig. 1.

Pneumonose néonatale. Coloration de McManus.

Les bandes apparaissent en noir, le précipitat amorphe est faiblement coloré. L'intensité de la réaction augmente avec la condensation des albumines. (Grossissement moyen.)




Fig. 2.

Colorations comparées.

a) sérum précipité par l'acétone, aspect grumeleux, faible positivité (il s'agit du sang le plus positif); *b)* liquide amniotique précipité par l'acétone; *c)* le même, précipité par la formaline à 10%, formation d'images rappelant les membranes. (Fort grossissement.)

des faits observés. L'enfant, asphyxié, ayant donc aspiré une grande quantité de liquide, ne peut l'« expectorer » (atteinte anoxique des centres respiratoires, faiblesse musculaire du prématuré). Blystad a obtenu des membranes par injection intratrachéale de liquide amniotique concentré, chez l'animal. Nous avons étudié le problème en utilisant une méthode histologique.

a) La méthode de McManus¹ colore certains mucopolysaccharides. Cette réaction est positive au niveau des membranes, dans 50% des cas de notre série (tabl. II, fig. 1). Sa netteté est maximale lorsque les bandes éosinophiles sont denses. Du matériel amorphe (« précipités » d'Ahvenainen) endoalvéolaire ou bronchique se colore également. Nous n'avons jamais vu de réaction positive de nécroses examinées dans diverses affections pulmonaires.

Chez 10 mort-nés prématurés, de 1000 à 2000 g, correspondant à la classe de poids où la pneumonose est la plus fréquente, la réaction est toujours négative.

Chez 12 mort-nés à terme, avec aspiration massive, nous n'avons vu que deux fois quelques rares filaments positifs.

Chez 10 nouveau-nés, ayant vécu de 20 minutes à 24 heures, et dont les poumons contiennent de nombreux éléments amniotiques figurés signant l'aspiration, nous trouvons une fois des filaments positifs. Il est probable que seule la respiration aérienne d'une durée suffisante permet une concentration irréalisable par l'aspiration *in utero*, suivie d'une mort rapide. D'autre part, le rôle du placage mécanique par l'air inspiré dans la formation de vraies membranes nous paraît important².

b) Jamais on ne voit de membranes dans les broncho-pneumonies hémorragiques banales. L'œdème pulmonaire, l'exsudat plasmatique infectieux ne se colorent pas

¹ Cf. Miller et collaborateurs.

² Les zones d'aspiration n'étaient pas aérées (plages de « docimasia négative paradoxale »).

au McManus. Dans le sang foetal (sérum ou plasma) concentré ou précipité à l'alcool ou à l'acétone, puis enrobé en paraffine, et coupé à 8μ , le McManus ne donne qu'une faible coloration rosée. Le précipitat est finement grumeleux.

Il semble donc qu'il faille exclure, dans les cas positifs au McManus tout au moins, l'origine sanguine des membranes (par transsudation ou exsudation).

- c) Le centrifugat de liquide amniotique ne contient que quelques filaments positifs. Le liquide amniotique directement additionné d'acétone ou d'alcool et préparé comme le sang, donne un précipitat faiblement positif.

TABLEAU III.

COLORATION DE MCMANUS II. LIQ. AMNIOTIQUE

N°	Méthode	H.E.	V.G.	Gram.	Tibor-Pap.	McManus
L.A. 1	Acét.	++	—	—	—	+
2	Acét.	++	—	—	—	+
3	Cent.	+—	+—	—	—	sq.
	Ale.	+—	—	—	—	+
4	Cent.	+—	+	sq. fil.	sq. fil. +	fil. +
	Ale.	++	+	fil. +—	fil. +—	+
5	Cent.	fil. +	+	sq. +—	fil. +	fil. +
	Acét.	++	+	+—	—	+
	Conç. + form.	bandes ++	bandes +	bandes +	bandes + granul. +	bandes ++
6	Cent.	+—	+	sq. +	sq. +—	—
7	Cent. asp.	fil. +—	+	sq. +	—	fil. +—
	Cent.	+—	+	sq. +	—	—
	Conç. + form.	bandes ++	+	qq. ba. +—	bandes + granul. +	bandes ++
8	Cent.	++	+	fil. +—	+	+—
	Acét.	++	+	fil. +—	+	+
	Conç. + form.	bandes ++	++	qq. ba. +—	bandes ++	bandes ++
9	Cent.	++	+	sq. +	—	+—
	Acét.	bandes ++	++	qq. ba. +	—	+
10	Cent.	+	+	sq. ++	—	sq.
	Acét.	bandes ++	bandes ++	—	—	bandes +
11	Cent.	+	+	sq. +	—	—
	Acét.	bandes ++	bandes ++	fil. +	—	bandes +
12	Cent.	fil. +	+	fil. +—	—	fil. +
		polys		cocci		

Acét.: précipité par l'acétone; Ale.: par l'alcool à froid; Cent.: culot de centrifugation du liquide; Cent. asp.: culot de liquide d'aspiration trachéale à la naissance; Conc. + form.: liquide concentré précipité par la formaline.

Concentré dix fois (c'est-à-dire ayant un taux de protides voisin de celui du sang), il donne après précipitation par l'acétone ou l'alcool une *réaction très positive*, rouge vif. La coloration est plus vive avec l'acétone. L'image est encore plus nette si le concentré est précipité par la formoline à 10%. Il se forme ainsi d'épais filaments très positifs ressemblant aux membranes alvéolaires et présentant les mêmes caractéristiques tinctoriales, y compris l'argentaïnie (tabl. III, fig. 2).

Résumé. — Nous apportons, par une méthode histologique, des arguments en faveur de l'origine amniotique des membranes éosinophiles de la pneumonose néonatale. On peut constater microscopiquement que d'autres éléments s'ajoutent aux albumines amniotiques concentrées, épithélia desquamés, éléments figurés du liquide amniotique et parfois exsudat plasmatique. Le point capital de la prophylaxie sera donc l'aspiration soigneuse, endotrachéale, de tous les cas suspects d'asphyxie grave *in utero*.

Université de Genève.

Institut d'Anatomie Pathologique.

1. BLANC, W., Démonstration au 6^e Congrès international de Pédiatrie, Zurich, 1950.
2. BOVET-DU BOIS, N., *Schw. Ztschr. f. Path. u. Bakt.*, 14, 261, 1951.
3. MILLER, H. C., JENNISON, M. H., *Pediatrics*, 5, 7, 1950.
4. AHVENAINEN, E. K., Academic dissertation, *Ann. Inst. Path.*, Helsinki, 1948.
5. FARBER, S., WILSON, J. L., *Arch. Path.*, 14, 437 et 450, 1932.
6. TESSERAUX, H., *Frankf. Ztschr. f. Path.*, 60, 188, 1949.
7. MILLER, H. C., BEHRLE, F. C., GIBSON, D. M., *Pediatrics*, 7, 611, 1951.
8. HIRVENSALO, M., *Acta Paed.*, 37, suppl. 1, 1949.
9. BLYSTAD, W., LANDING, B. H., SMITH, C. A., *Pediatrics*, 8, 5, 1951.

William-A. Blanc. — *La docimasia densimétrique.*

La grande majorité des morts néonatales est due à l'anoxie. Les lésions qu'elle entraîne sont bien connues. On est, d'autre part, frappé par la ressemblance qu'offre ce tableau anatomopathologique avec celui du choc. La part de ce dernier est difficile à établir, malgré la présence d'images typiques pour certains auteurs [Gruenwald et coll.]. L'asphyxie et le choc