

**Zeitschrift:** Allgemeine schweizerische Militärzeitung = Journal militaire suisse =  
Gazetta militare svizzera

**Band:** 86=106 (1940)

**Heft:** 9

**Artikel:** Bericht an den Kdt. der 5. Division über die Versuche der Wirkung von  
Defensiv-Handgranaten

**Autor:** [s.n.]

**DOI:** <https://doi.org/10.5169/seals-16755>

### **Nutzungsbedingungen**

Die ETH-Bibliothek ist die Anbieterin der digitalisierten Zeitschriften. Sie besitzt keine Urheberrechte an den Zeitschriften und ist nicht verantwortlich für deren Inhalte. Die Rechte liegen in der Regel bei den Herausgebern beziehungsweise den externen Rechteinhabern. [Siehe Rechtliche Hinweise.](#)

### **Conditions d'utilisation**

L'ETH Library est le fournisseur des revues numérisées. Elle ne détient aucun droit d'auteur sur les revues et n'est pas responsable de leur contenu. En règle générale, les droits sont détenus par les éditeurs ou les détenteurs de droits externes. [Voir Informations légales.](#)

### **Terms of use**

The ETH Library is the provider of the digitised journals. It does not own any copyrights to the journals and is not responsible for their content. The rights usually lie with the publishers or the external rights holders. [See Legal notice.](#)

**Download PDF:** 25.11.2024

**ETH-Bibliothek Zürich, E-Periodica, <https://www.e-periodica.ch>**

## **Bericht an den Kdt. der 5. Division über die Versuche der Wirkung von Defensiv-Handgranaten**

In Ihrem Auftrag habe ich, zusammen mit dem Div.. Pf. Az., die Wirkungen der Defensiv-Handgranaten am tierischen Kadaver nachgeprüft und folgende Feststellungen gemacht:

### *1. Wurf direkt neben den Kadaver des liegenden Pferdes.*

*Distanz: 20 cm.*

*Wirkung: 3 penetrierende Splitterverletzungen mit folgendem Befund:*

a) 1 Splitter (Grösse  $2 \times 3$  cm) dringt durch Haut, Unterhautzellgewebe, Muskulatur, in die Bauchhöhle ohne Knochenhindernis.

Relativ kleiner Durchschusskanal mit Durchschuss einer Darmschlinge (Oeffnungen von 10 und 6 cm Länge, nicht zerfetzt). Der Splitter konnte nicht gefunden werden.

b) 1 Splitter gleicher Grösse dringt in die Brustkerngegend, durch Haut, Unterhautzellgewebe, Muskulatur und bleibt im Brustbein stecken (2 cm tiefer Knochensteckschuss).

c) 1 Splitter dringt in den Schultergürtel und bleibt nach Durchdringen der relativ dicken Muskelschichten im Knochen des Oberarms stecken (1 cm tiefer Knochendefekt).

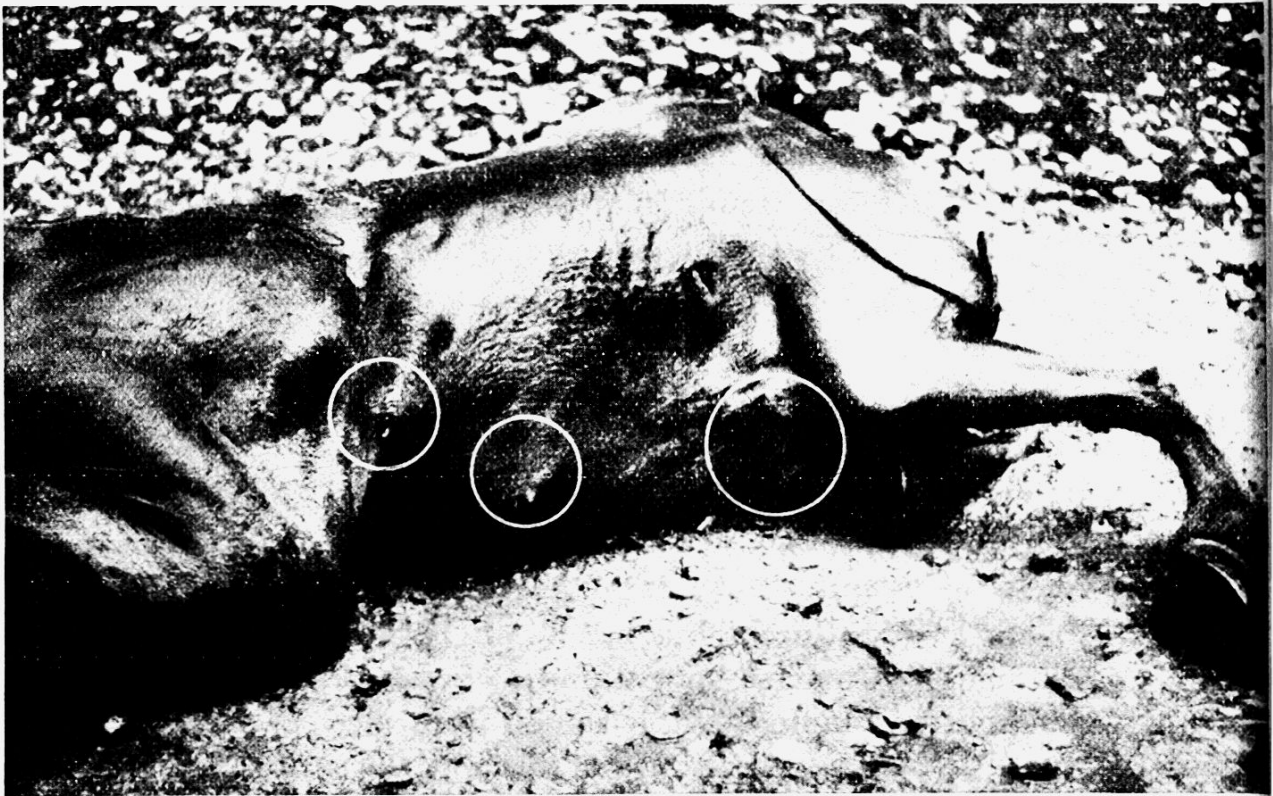
### *2. Einzelne Leichenteile (1 Vorhand, 1 Hinterhand, Kopf und 1 Thoraxwand) werden in einen Holzrahmen von 3 m<sup>2</sup> Fläche, 1½ m Höhe mit 30 cm breitem Deckrand so eingehängt, dass die Wandflächen gleichmässig überdeckt sind.*

4 H. G. wurden in diesen Raum geworfen und die Wirkung ist folgende:

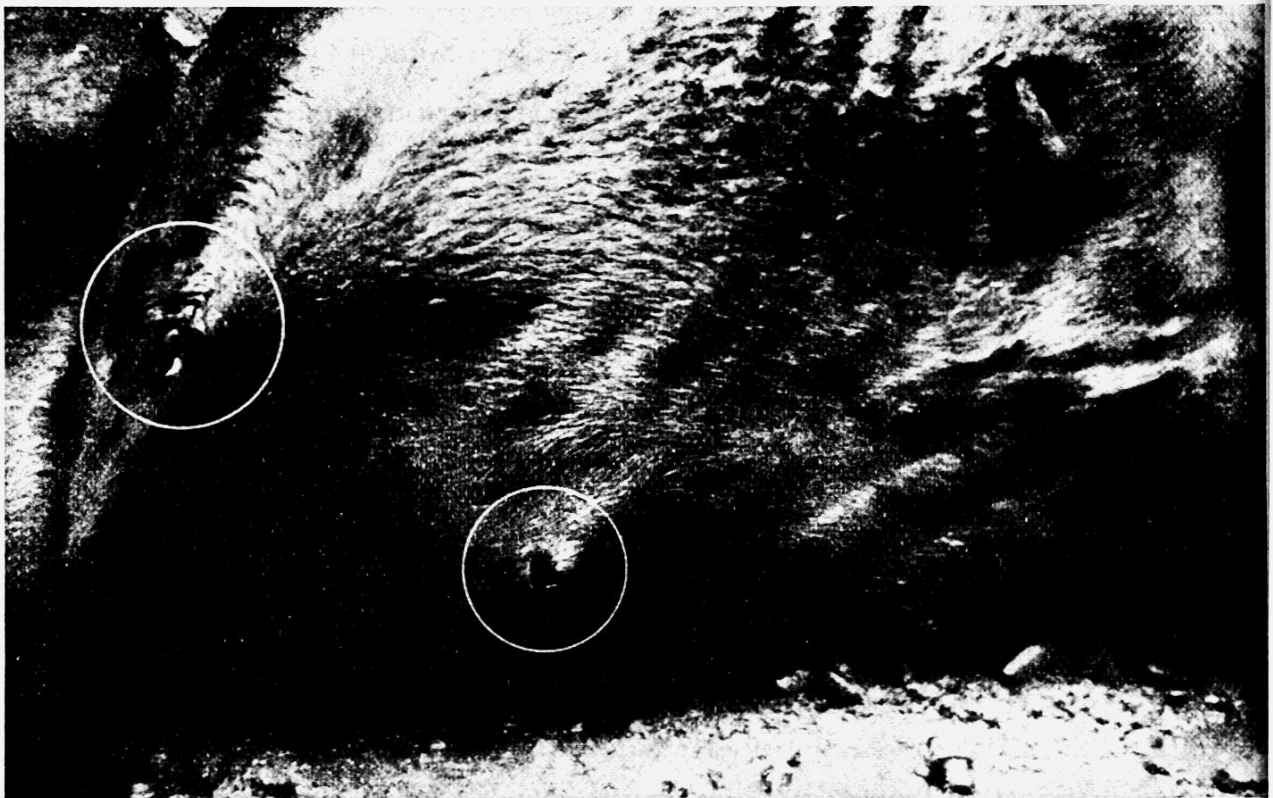
a) Die Splitter dringen in die Haut ein, durch die Unterhautzellgewebe, Muskulatur und bleiben vor den Knochen stecken. Die Wirkung ist in diesem Sinne geringer, da offenbar die Splitter direkt horizontal grössere Rasanz aufweisen als die, die aus anderer Richtung eindringen.

b) Diese letztere Annahme dürfte auch darin ihre Bestätigung finden, dass die Durchschläge durch die 3 cm dicke Bretterwand, in horizontaler Richtung, die wirkungsvollsten waren, d. h. die grössten Defekte setzten.

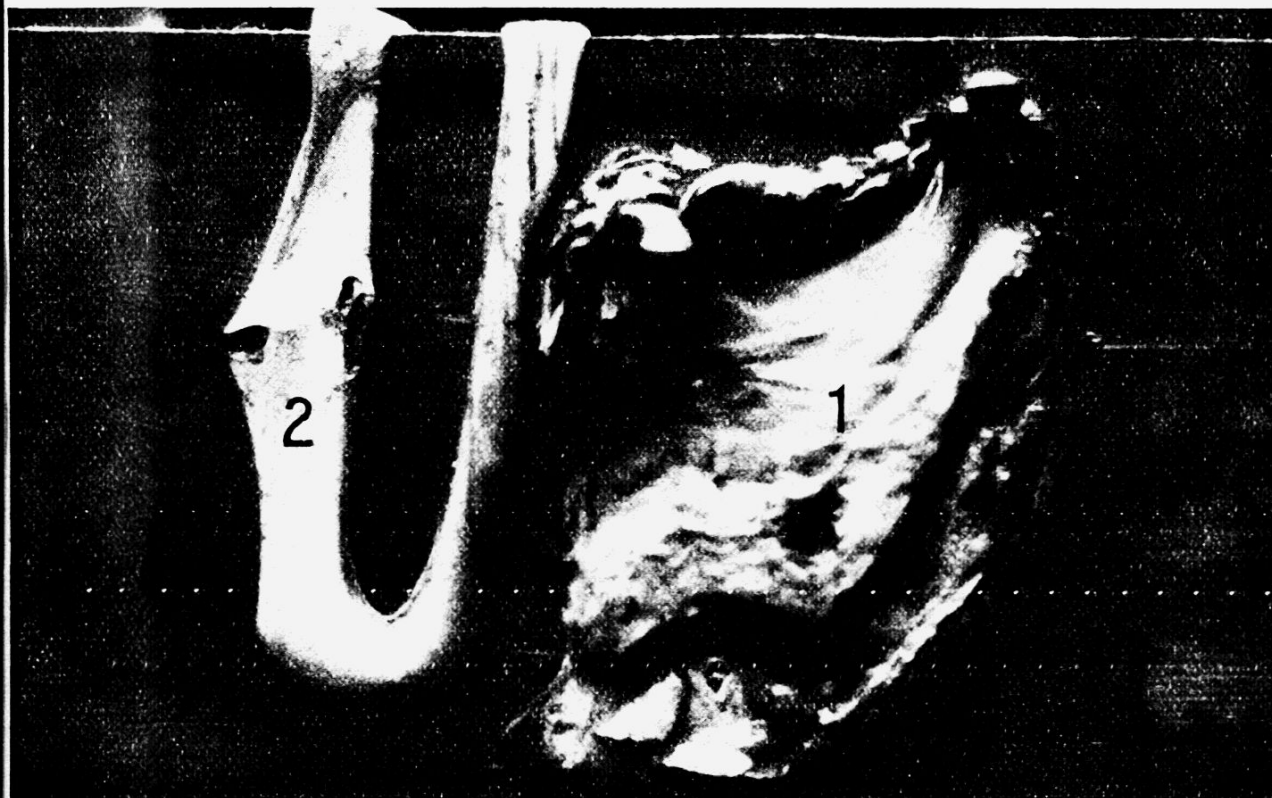
Die H. G. zersplitterten in alle Richtungen gleichmässig, was die Durchschläge auch im Deckenrahmen beweisen.



Zu 1 a. Def. H. G. direkt neben den tierischen Leichnam geworfen (20 cm Entfernung)



Zu 1 b. Def. H. G. direkt neben den tierischen Leichnam geworfen (20 cm Entfernung)



Zu 1c. Wirkung eines direkten Splitters. Ausschusswirkung eines Splitters in die Bauchwand; Innenseite bei kaum sichtbarem Einschuss (1), Durchschusswirkung durch den Darm (2).



Zu 2a. H. G.-Wurf direkt neben die tierische Leiche; Brust. Kleine Einschussöffnungen.

Uebersetzt man die Wirkung der H. G. auf den menschlichen Körper, darf wohl angenommen werden, dass die Knochensteckschüsse restlos die flachen Knochen durchschlagen hätten, wahrscheinlich auch zum mindesten Röhrenknochen frakturiert hätten. Es darf also angenommen werden, dass es sich bei Def.-H. G.-Splitterverletzungen am menschlichen Körper bis auf 3 m Distanz um penetrierende Verletzungen handeln dürfte. Praktisch dürfte die Wirkung der Def.-H. G. tödlich sein:

- a) Durch Sprengwirkung (Luftdruck) mit Splitterwirkung in unmittelbarer Körperrnähe.
- b) Durch direkte Splitterwirkung auf den Körper bis auf mindestens 3 m Distanz.
- c) Bei Splitterwirkung, Weichteile penetrierend, auf lebenswichtige Organe (Leber, Nieren, event. Herz, intercostal oder via Diaphragma) bis auf 6 m.

Interessant dürfte der Fall eines Wehrmannes der 4. Division sein, der durch Def.-H. G. getötet wurde.

„Quetschrissewunde am Knie, sonst keine Verletzungen. Pathologisch-anatomisch wurde ausser punktförmigen Blutungen in der Medulla oblongata in keinem Organ irgendwelche Veränderung festgestellt, und es musste die Diagnose gestellt werden:

*Exitus infolge Luftdruckerhöhung durch die Sprengwirkung.*”

Dieser Fall zeigt, dass auch andere Momente, als rein anatomische Verletzungen durch direkte Splittereinwirkung, den Tod bedingen können, wie dies hier geschah:

Plötzliche Luftdrucksteigerung und dadurch Kapillarblutungen in lebenswichtigem Organ.

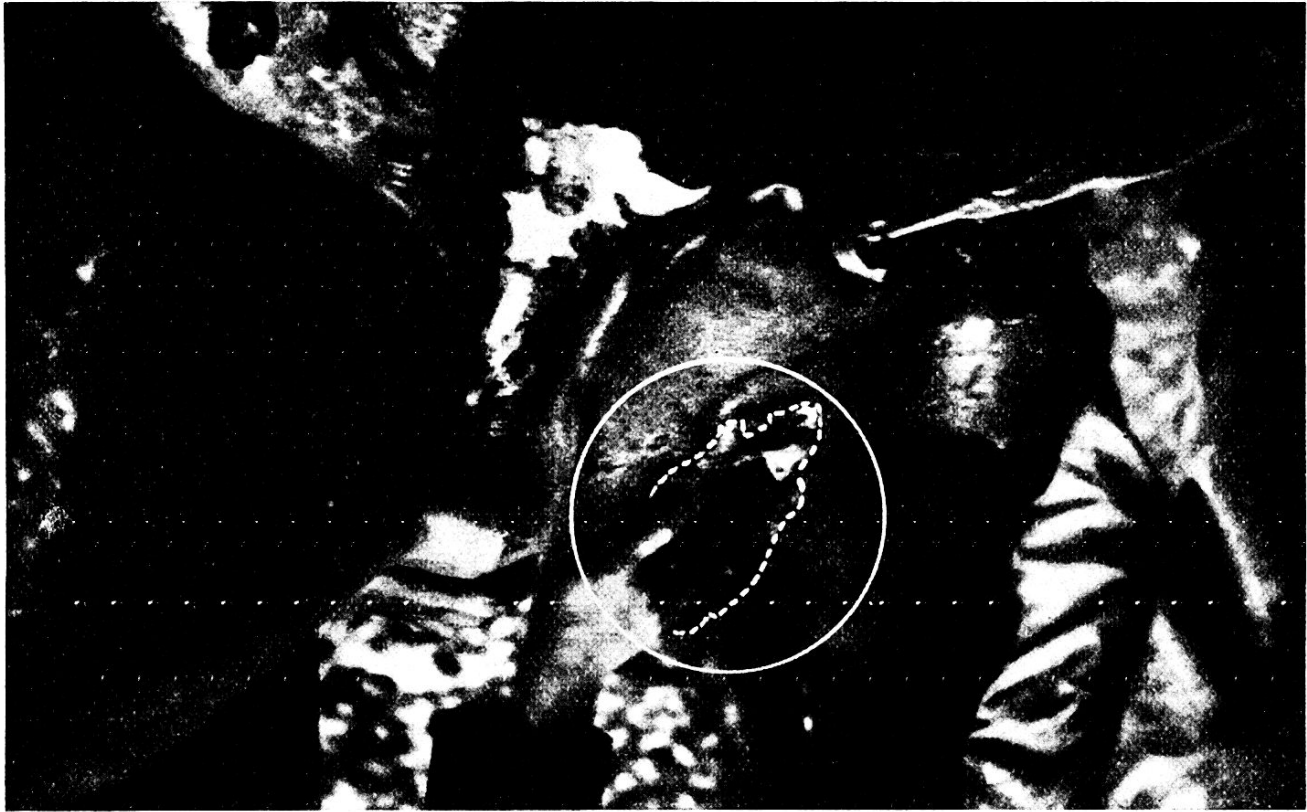
Herr Prof. Uehlinger in Zürich hatte die Freundlichkeit, mir einige Obduktionsprotokolle zur Verfügung zu stellen, die die Wirkung der Def.-H. G. auf den menschlichen Körper intra vitam veranschaulichen und die folgendes Bild ergeben:

### *Fall I.*

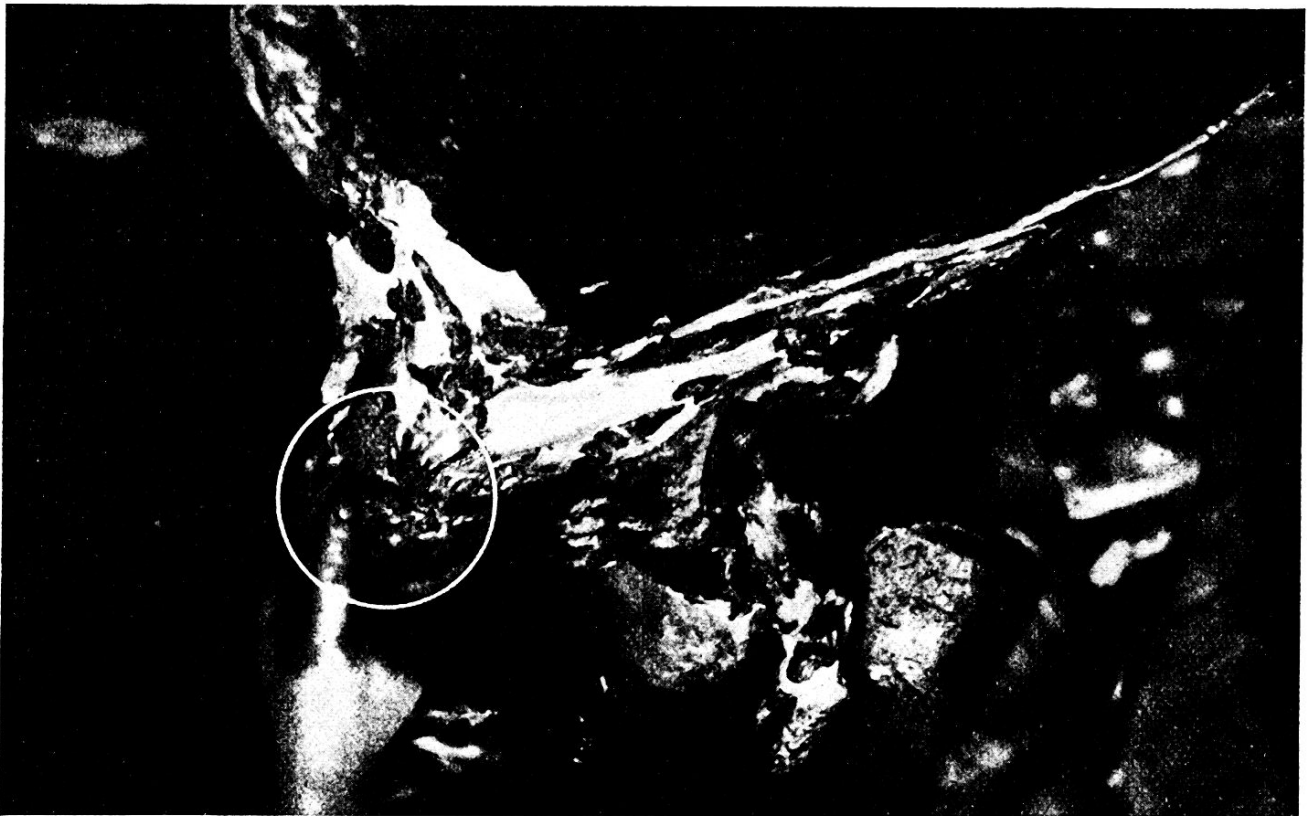Anlässlich Demonstrationsübung im H. G.-Werfen blieb Hptm. X. stehen, um zu demonstrieren, dass Ricochetsplitter nicht zu fürchten seien. Er erhielt einen Splitter in die rechte Halsseite.

*Klinische Diagnose:* Verletzung der Art. carot. int. und vena jugularis, Luftembolie. Der Tod erfolgte 1 Std. 15 Min. nach dem Unfall.

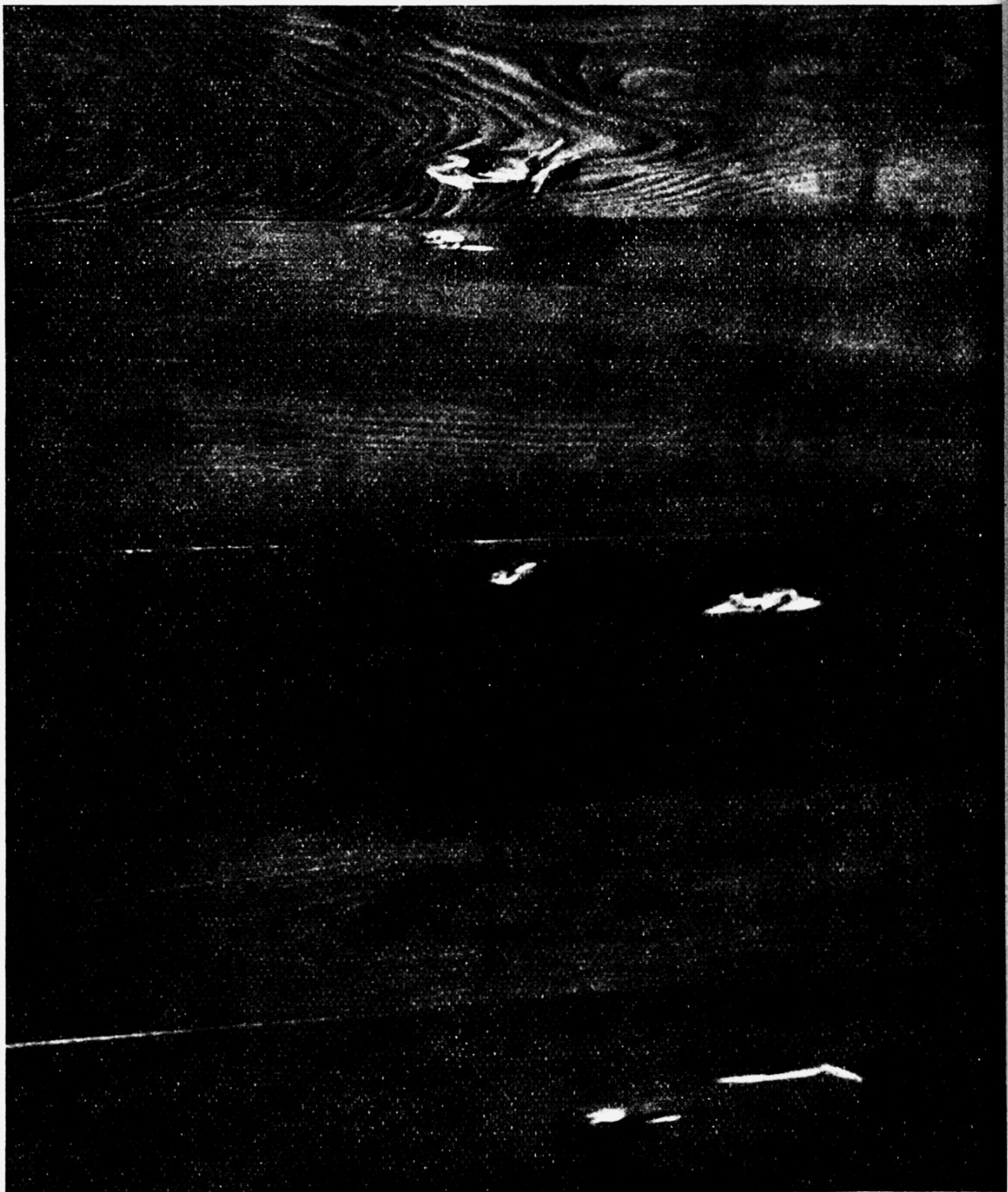




*Zu 2 b.* Starke Prellwirkung auf den Brustbeinknochen. Steckschuss: 2 cm tief.




*Zu 3 a.* Mit gleichem Wurf wie 2. Splitter in Schultergürtel. Ebenfalls starke Prellwirkung auf den Knochen. 1 cm tiefer Knochendefekt.



*Zu 4.*

Wirkung der H. G.-Splitter auf die 3 cm starke Föhrenholzwand. Direkte Durchschüsse hauptsächlich in horizontaler Richtung. Abgeschwächte Wirkung in den anderen Richtungen, was sich auch zeigte in den in Brusthöhe aufgehängten Leichenteilen, die durch die Splitter nur dort durchschlagen wurden, wo sich keinerlei knöchernes Hindernis entgegenstellte.



Def. H. G.-Splitter, natürliche Grösse, Dicke ca. 3—4 mm.

*Sektion:* 10-Rappenstück grosser H. G.-Splitter. Verletzung der v. r. Art. carotis-comm. und vena jugularis durch Ricochet-Handgranatensplitter — Luftembolie.

Geworfen wurde die Of.-H. G. 17/25 aus einem Graben auf Ziele in 15 und 30 m Entfernung. Grabenwallhöhe 160 cm.

#### *Fall II.*

Bei einer H. G.-Uebung warf ein Kamerad seine H. G. schlecht, d. h. nur 4 m weit. Lt. X. sprang zurück und warf sich mit am Ceinturon befestigter aber ensicherter H. G. zu Boden. Die H. G. platzte und verletzte beide Beine schwer. Amputation des rechten Unterschenkels.

*Pathologisch-anatomische Diagnose:* Grosse Weichteilwunde am rechten Unterschenkel. *Todesursache:* Luftembolie.

#### *Fall III.*

H. G.-Werfen.

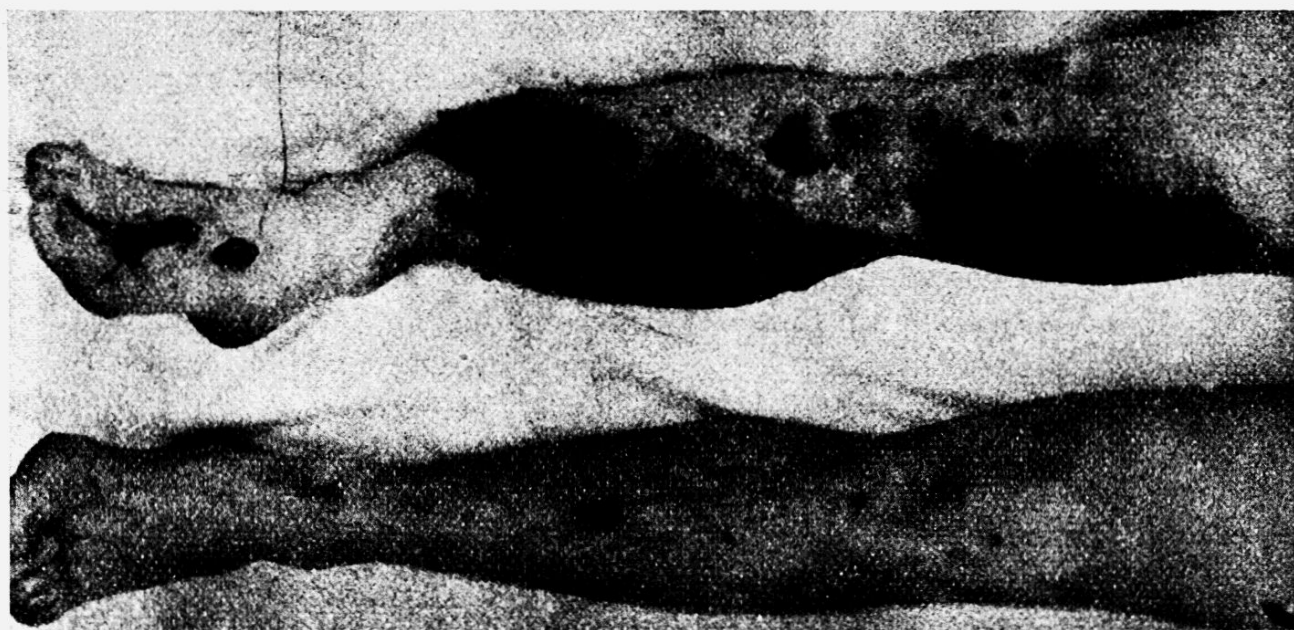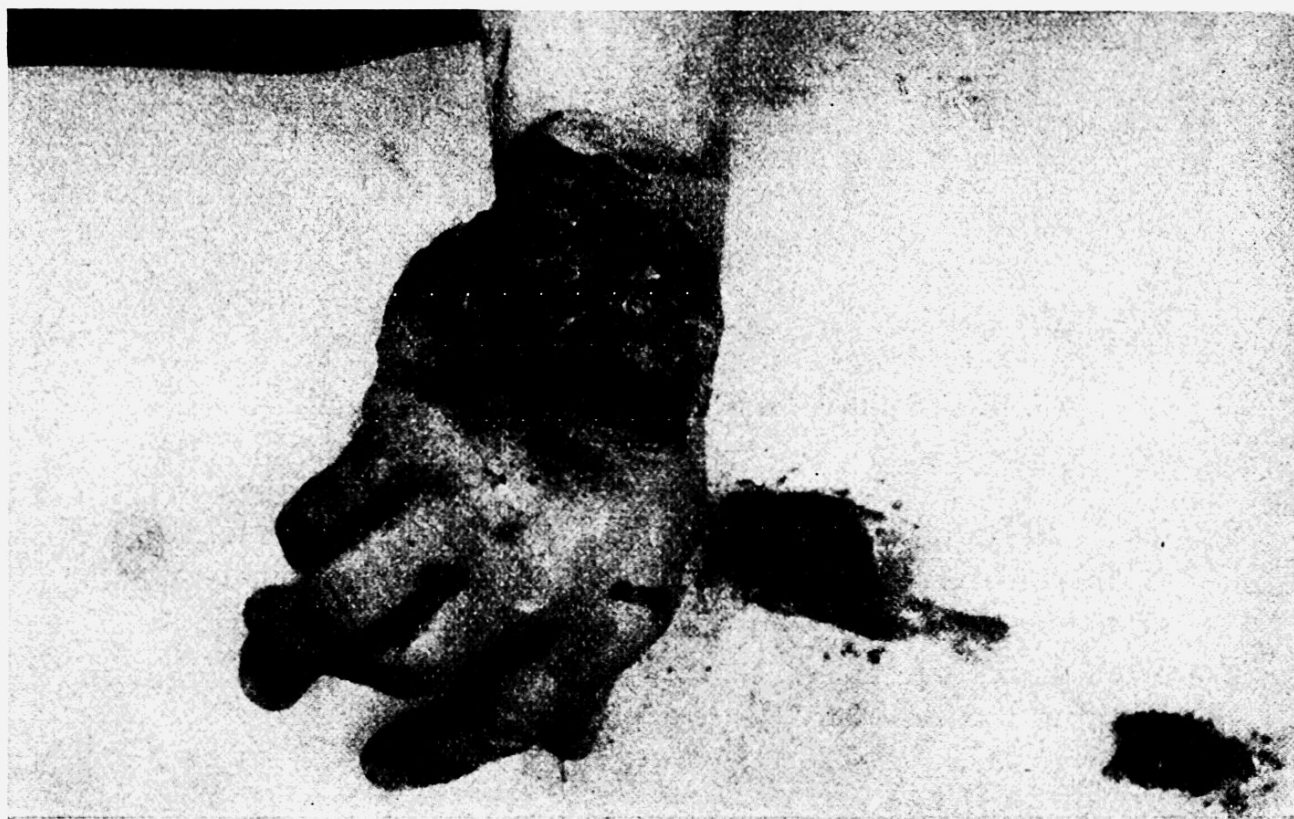*Sektion:* Durchschlag durch die linke Lunge mit 1400 ccm Blut. Weichteilwunde am linken Vorderarm und an der linken Hand.

#### *Fall IV.*

Beim Herabsteigen von einem Kantonement (Heudiele) fiel einem Füsilier eine im Ceinturon eingehängte H. G. zu Boden und explodierte neben dem dort stehenden Wm. X. Dieser wurde sofort getötet.

*Sektion:* Multiple H. G.-Verletzungen in Gesicht, Schädel, Gehirn, Kehlkopf, Arteria carotis und Vena jugularis rechts, Thorax, Lunge, Herz, r. Handgelenk, r. Knie, r. Oberschenkel und Fuss. Blutung in linke Pleurahöhle.





*Fall V.*

H. G.-Verletzungen mit zwei Einschüssen im 1. JR. *rechts* und ein Einschuss im 6. JR. *rechts*. Durchschuss der Lunge im r. Oberlappen. Medial Haemothorax 2 Liter. 2 Steckschüsse in Brustwirbelsäule. Durchschuss des Sinus phrenicocostalis *rechts* und des Diaphragmas. Schwere Sprengschussverletzungen im Gesicht mit Perforation des rechten Bulbus, Zerfetzung der rechten Nasenseite, der Oberlippe, des Kinns sowie ausgedehnte, flächenhafte Schürfwunden im Gesicht, Hals und über Brustbein. Ausgedehnte Zerfetzung durch Einschuss in die rechte Achselhöhle. Blutaspilation.

*Fall VI.*

H. G.-Unfall mit Perforation des Schädels und vollständige Zertrümmerung des Gehirns. Blutaspilation.

*Fall VII.*

H. G.-Unfall mit Zertrümmerung der linken Hand und der linken Halsgefässe.

\* \* \*

Diese Verletzungen, die laut Protokoll alle sehr schwerwiegend waren, weisen darauf hin, dass die H. G.-Wirkung, besonders diejenige der Def.-H. G., nicht leicht zu nehmen ist. Die Splitter, die gefunden wurden, sind durchschnittlich 1—3 cm<sup>2</sup> gross, wirken aber durch ihre zum Teil scharfen, jedoch unregelmässig gezackten und verbogenen Formen ähnlich wie Dum-Dum-Geschosse. Der Fall I zeigt insbesondere auch, dass relativ grosse Entfernungen (15—30 m) noch keinen absoluten Schutz bilden. Zudem handelt es sich in diesem Fall um einen Ricochetschuss, der die tödliche Verletzung (Halsgefässe) veranlasste.

Die erschreckend grosse Zahl von H. G.-Todesfällen (nach Angabe Prof. Uehlinger waren es im Monat Mai allein deren 7) zeigt einerseits die grosse Gefährlichkeit dieser Waffe, andererseits aber erhält man den Eindruck, dass die Leute in der Handhabung derselben zu wenig instruiert und geübt sind.

Weitere Versuche mit Def.- und Of.-H. G., zum Zwecke einer erhöhten Abklärung der Wirkung auf den menschlichen Körper, sind in Vorbereitung.

---