

Zeitschrift: Allgemeine schweizerische Militärzeitung = Journal militaire suisse =
Gazetta militare svizzera

Band: 90=110 (1944)

Heft: 1: Wehrmedizinisches Sonderheft

Artikel: Les plais articulaires

Autor: Wassmer, Frank

DOI: <https://doi.org/10.5169/seals-19007>

Nutzungsbedingungen

Die ETH-Bibliothek ist die Anbieterin der digitalisierten Zeitschriften. Sie besitzt keine Urheberrechte an den Zeitschriften und ist nicht verantwortlich für deren Inhalte. Die Rechte liegen in der Regel bei den Herausgebern beziehungsweise den externen Rechteinhabern. [Siehe Rechtliche Hinweise.](#)

Conditions d'utilisation

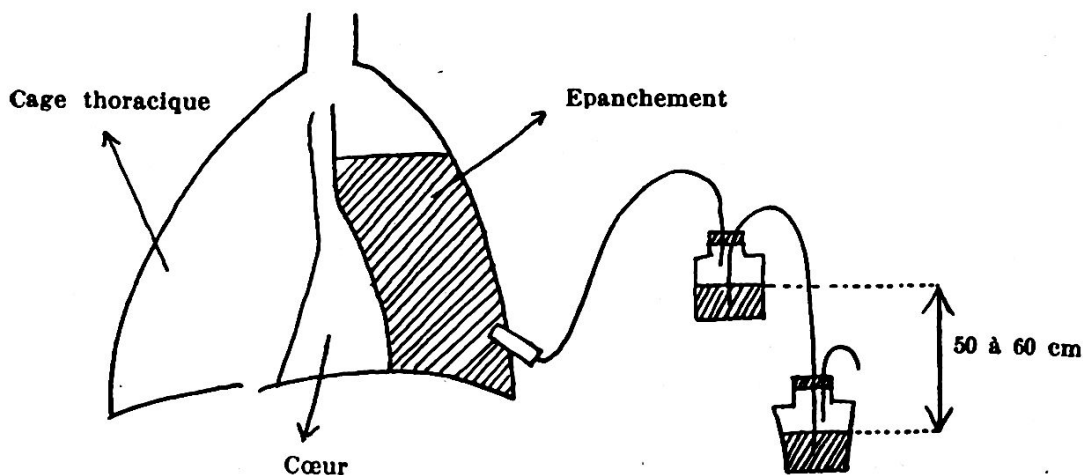
L'ETH Library est le fournisseur des revues numérisées. Elle ne détient aucun droit d'auteur sur les revues et n'est pas responsable de leur contenu. En règle générale, les droits sont détenus par les éditeurs ou les détenteurs de droits externes. [Voir Informations légales.](#)

Terms of use

The ETH Library is the provider of the digitised journals. It does not own any copyrights to the journals and is not responsible for their content. The rights usually lie with the publishers or the external rights holders. [See Legal notice.](#)

Download PDF: 13.03.2025

ETH-Bibliothek Zürich, E-Periodica, <https://www.e-periodica.ch>



3. Ponctionner ou drainer chaque haemothorax ou exsudat en surpression ou infecté.

Ce sera le devoir le plus important et le plus utile que doit accomplir un chirurgien sur le front depuis la zone de combat jusque dans les lazarets de l'arrière, quand il sera en présence d'un blessé de la cage thoracique.

Les plaies articulaires

Par le Cap. *Frank Wassmer*

Les plaies articulaires constituent un chapitre à part de la chirurgie de guerre; elles demandent un traitement différent de celui des plaies en général. Une articulation infectée se défend beaucoup mieux en milieu fermé que lorsqu'elle est largement ouverte. Nous essaierons toujours de suturer la capsule articulaire et de lui permettre ainsi de constituer son auto-défense.

Nous distinguons deux grands groupes:

1. La plaie traversante, avec ou sans fracture articulaire.
2. La plaie borgne, avec projectile dans l'articulation, accompagné ou non de lésions osseuses.

1. Plaie traversant une articulation.

Un certain nombre de ces blessés guérissent spontanément, si l'on prend la précaution d'immobiliser l'articulation dans un grand plâtre et d'instituer un traitement per os de sulfamidés à haute dose pendant plusieurs jours.

Si la plaie d'entrée ou la plaie de sortie suppurent et que les téguments soient tuméfiés et douloureux, nous appliquerons le même traitement conservateur et, assez souvent, nous obtiendrons un arrêt du processus infectieux. Il est difficile de donner des chiffres précis, mais je crois que cette méthode doit être appliquée, car elle présente peu de danger si l'on surveille l'évolution du processus infectieux. Elle permet de conserver une articulation mobile, du moins partiellement dans bien des cas. L'infection est difficile à juguler, car elle aura probablement occasionné des lésions assez profondes du cartilage et infiltré la capsule articulaire.

L'immobilisation dans un grand plâtre rembourré et fenêtré doit être immédiatement faite; c'est un traitement d'*urgence*, de même que le choc aux sulfamidés. Une ponction intraarticulaire évacuatrice, répétée, s'il est nécessaire, deux ou trois fois en quelques jours, complétera ce traitement et sera suivie d'une injection de sulfamidés (5 cc. de prontosil) dans l'articulation.

Si l'état local et général s'aggrave et que la température persiste au-dessus de 38 pendant 2 à 3 jours, il faut faire une arthrotomie large, selon les techniques décrites par Payr pendant la guerre de 1914—1918 et la compléter d'une transfusion sanguine de 250 à 300 cc.

Dans les 72 h. qui suivent l'opération, la température doit descendre et les douleurs diminuer, sinon procéder à une résection articulaire ou même à une amputation du membre.

Les chirurgiens du front sont unanimes à reconnaître que l'amputation ne doit pas être faite trop tard, car une fois l'état toxique et septicémique installé, le processus infectieux ne pourra plus être arrêté et le blessé succombera infailliblement.

Groupe II: Plaies borgnes, avec projectiles et corps étrangers dans l'articulation.

Si l'état local est bon, c'est-à-dire pas de réaction inflammatoires, douloureuse et spontanée, la plaie d'entrée étant cicatricée et le blessé étant apyrétique, il faudra être dans l'expectative armée; placer le membre atteint dans un grand plâtre rembourré pour immobiliser complètement l'articulation malade, faire le traitement d'attaque aux sulfamidés per os et par voie entérale. Si le patient reste sans fièvre et sans réaction locale pendant 4 à 5 jours, on pourra l'évacuer dans son plâtre vers un lazaret de l'arrière. A un échelon moins proche

du front, il sera opéré trois à quatre semaines plus tard de la façon suivante:

Recommencer 24 h. avant l'opération un traitement aux sulfamidés, faire une arthrotomie large après avoir repéré les corps étrangers par des radiographies et une radioscopie. L'articulation sera irriguée et nettoyée avec une solution de Rivanol ou de permanganate dilué, la capsule articulaire suturée au catgut ainsi que les plans musculaires. Un drain de sûreté sera laissé dans l'articulation, son orifice extérieur étant fermé par un fil ou une pince de Kocher, afin d'éviter une infection venant du dehors. Cette intervention doit être suivie immédiatement d'une transfusion de sang de 300 à 350 cc. et d'une nouvelle immobilisation de l'articulation dans un grand plâtre rembourré. Si 48 h. plus tard l'état local et l'état général sont satisfaisants, on enlève le drain et la plaie opératoire se cicatrisera p. p. comme pour une appendicite chronique. J'ai eu l'occasion d'appliquer moi-même cette méthode 7 fois avec succès.

La fracture intraarticulaire infectée avec corps étrangers est d'un très mauvais pronostic, au moindre frisson septicémique, amputer le membre afin de sauver la vie du blessé.

Thérapeutique spéciale de l'articulation du genou.

Les principes énoncés plus haut peuvent s'appliquer entièrement au genou. Avant d'entreprendre le traitement, il est nécessaire de pouvoir poser un diagnostic différentiel précis.

Nous distinguons pour l'articulation du genou:

1. Phlegmon articulaire (Empyème du genou).
2. Phlegmon para-articulaire.
3. Phlegmon capsulaire.

1. *Le phlegmon articulaire ou empyème du genou* n'est souvent qu'un abcès métastatique. La simple immobilisation avec quelques ponctions évacuatrices suffisent généralement à arrêter le processus infectieux. Nous appliquerons le même traitement que pour le groupe 1 énoncé plus haut.

Si l'on est obligé de drainer, pratiquer deux incisions latérales, selon Payr, qui sont très simples et rapides (voir croquis suivant, Fig. 1).

Le drainage transcondylien postérieur a l'avantage de permettre l'écoulement purulent par la partie la plus déclive de l'articulation (Fig. 3). Cependant, certains chirurgiens estiment qu'il est encore

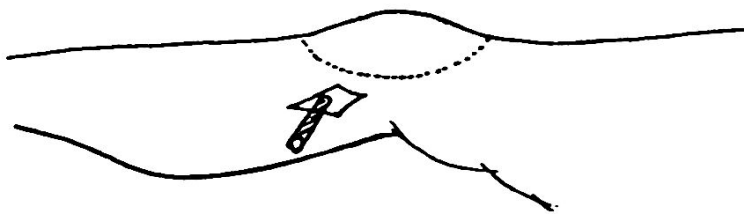


Fig. 1

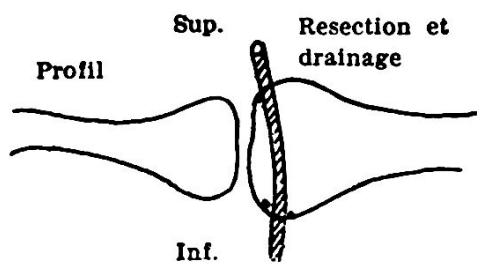


Fig. 2

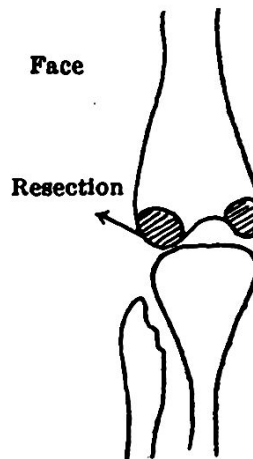


Fig. 3

insuffisant et n'évitent pas la résection articulaire (voir croquis ci-dessous, Fig. 2).

La résection classique du genou se fait fréquemment. Elle est dictée par la présence d'un phlegmon capsulaire. Il n'est pas besoin de la décrire ici. Tout chirurgien la connaît pour l'avoir pratiquée en temps de paix. Par contre, une modification très intéressante décrite par Westhuse, en 1940, se répand de plus en plus. Certains médecins la critiquent et en donnent pour preuve des échecs. Je crois que si on l'applique assez précocement dans des cas bien délimités, sans fracture intraarticulaire, elle mérite d'être retenue. Elle consiste en une résection modelante du plateau tibial et des condyles fémoraux, extirpant ainsi toute la surface cartilagineuse de l'articulation. Elle présente l'avantage de ne pas occasionner un raccourcissement de 10 à 20 cm comme dans la résection classique.

L'intervention étant terminée, la jambe est placée en légère flexion sur une attelle de Braun (Fig. 4). Trois fils de Kirschner tendus par des étriers passent par: le tiers inférieur du fémur; dans le tibia; à 7—8 cm de la pointe inférieure de la rotule et au tiers inférieur de la jambe. Ces trois Kirschner sont fixés par des bandes plâtrées à des

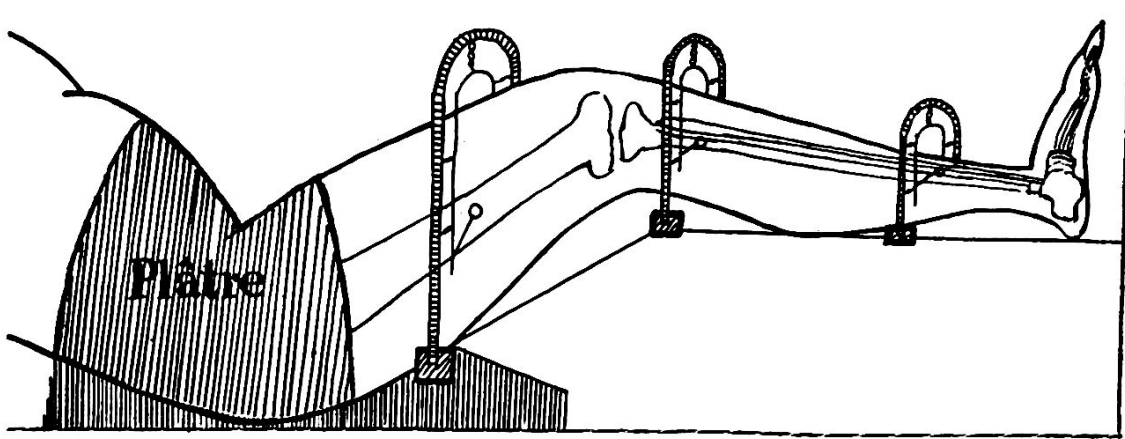


Fig. 4

fers à cheval coulissants et pouvant être adaptés à l'attelle de Braun (voir croquis Fig. 4). Nous obtenons ainsi une légère extension du genou, laissant un espace libre de 1 cm environ entre les deux surfaces de la résection articulaire. Le tissu de granulation peut ainsi se constituer et le pus peut librement s'écouler. La partie supérieure de l'attelle de Braun est continuée par un plâtre rembourré du bassin, réalisant ainsi la mise au repos complète de la partie proximale et distale du genou.

Les six résections, que j'ai vues avec application de ce moyen de contention, ont eu de suites excellentes, sans aucune réaction fébrile, pas de douleur locale et amélioration rapide de l'état général. Entre deux à trois semaines après l'opération, la jambe est mise en extension, en évitant le glissement antéro-postérieur difficilement contrôlable quand le membre est placé dans un plâtre. L'expérience récente de ce procédé offre des avantages nombreux sur le plâtre habituel :

1. La plaie opératoire et la région ambiante sont à ciel ouvert.
2. Le réglage plus précis de l'extension et de l'angulation.
3. Élévation de la jambe et position très agréable, moins douloureuse que le grand plâtre habituel.
4. Contrôle de la bonne position des deux fragments dans le sens antéro-postérieur.

L'arthrite coxo-fémorale purulente.

Cette affection, relativement fréquente dans la chirurgie de guerre, demande soit un drainage large, soit une résection de la tête, selon

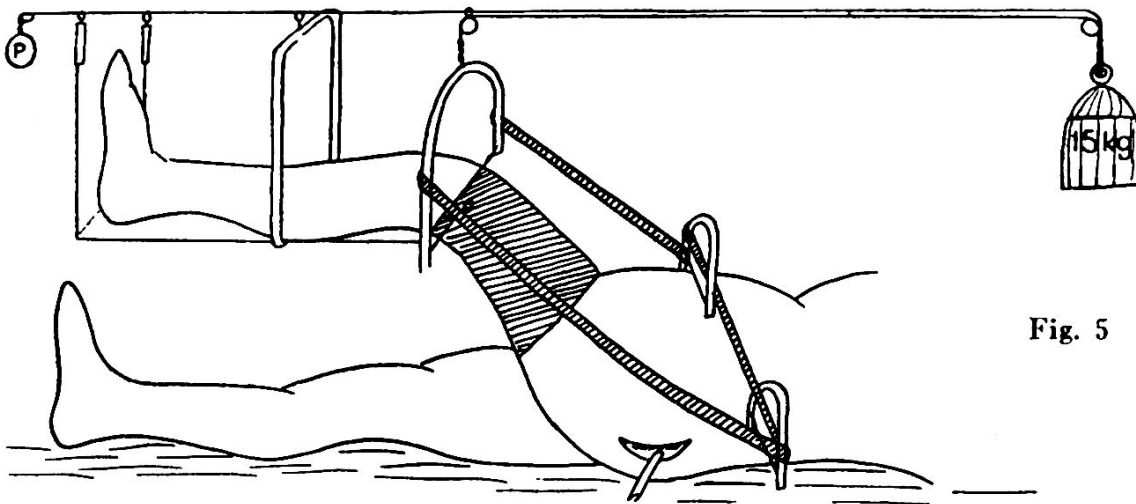


Fig. 5

l'incision classique de Kocher. Je ne reviendrai pas ici sur cette technique. Qu'il me soit permis cependant de rappeler que l'arthrite purulente de la hanche est plus fréquente qu'on ne le pense, surtout dans les fractures infectées du tiers supérieur de la cuisse. Le moyen de contention et d'immobilisation, que j'ai eu l'occasion de voir et qui à mon avis présente de gros avantages, est le suivant:

Deux fils de Kirschner sont placés à travers les épines iliaques antérieures et rendus solidaires à un troisième étrier, fixé à travers le fémur au tiers inférieur. On obtient ainsi un blocage complet de l'articulation coxo-fémorale. Le moindre mouvement de la cuisse malade se transmet au bassin sans que l'articulation soit mobilisée. La cuisse est fléchie à un angle de 100 à 110° et le bassin est soulevé par un contrepoids de 10 à 20 kg (voir croquis ci-dessous, Fig. 5).

Nous retrouvons dans cette méthode les mêmes avantages que ceux énoncés plus haut dans les moyens de contention de la jambe après résection économique de Westhuse.

Le phlegmon para-articulaire.

Cette affection est généralement la conséquence d'une plaie proche de l'articulation, elle-même est intacte, la capsule la protégeant. Le foyer infectieux se trouve dans les tissus périarticulaires et fuse assez facilement dans la musculature de la cuisse. Il suffit de faire de larges incisions latérales en respectant les parois articulaires, pour que l'infection soit rapidement jugulée et que l'état fonctionnel du genou soit récupéré. L'immobilisation complète de la jambe dans un grand plâtre est cependant nécessaire.

Le phlegmon capsulaire du genou.

C'est l'affection la plus redoutable, car elle se termine la plupart du temps par une amputation de la jambe. Il faut, dès le diagnostic posé, faire une résection articulaire accompagnée d'une thérapeutique anti-infectieuse puissante (transfusion de sang répétée et sulfamidés). Si le phlegmon capsulaire s'accompagne de fusées purulentes ascendantes dans la musculature de la cuisse, il ne faut même plus penser à une résection articulaire, mais faire de suite une amputation au tiers inférieur de la cuisse. Tous les chirurgiens, qui travaillent actuellement sur le front, ne sauraient trop répéter de prendre de décisions précoces en face d'une telle affection.

Lorsque le processus infectieux a pu être arrêté dans un genou, il faut que le patient fasse de la mobilité active progressive et de la gymnastique quotidienne pour assouplir sa musculature et rendre mobiles les articulations non atteintes. Cette thérapeutique simple est extrêmement importante et permettra au blessé une récupération fonctionnelle du membre atteint beaucoup plus précoce, et même parfois une amélioration définitive.

Les amputations et les indications qui les justifient sur le front

Par le Cap. *Frank Wassmer*

La chirurgie de guerre ne nous permet pas de poser des indications précises; l'expérience que les chirurgiens acquièrent sur le front est une des meilleures directives. A côté de l'œdème gazeux ou gangrène gazeuse qui demande une amputation circulaire d'urgence admise aujourd'hui par tous, il convient d'ajouter les indications suivantes, moins urgentes, mais tout aussi importantes pour la vie du blessé. Qu'il me soit permis de rappeler quelques grands principes énoncés par Kirschner, Franke, Hellner, etc.; nous avons suivi leurs conseils et fait d'heureuses expériences dans le secteur du front où j'ai pu travailler.

Indications justifiant l'amputation d'un membre:

1. Fracture ouverte avec phlegmon gazeux au niveau du foyer de fracture.