

Zeitschrift: Bulletin de la Société Vaudoise des Sciences Naturelles
Herausgeber: Société Vaudoise des Sciences Naturelles
Band: 41 (1905)
Heft: 153

Artikel: Description d'un crane offrant une perforation pathologique en-dessus du lambda
Autor: Delessert, E / Schenk, A. / Bugnion, E.
DOI: <https://doi.org/10.5169/seals-267592>

Nutzungsbedingungen

Die ETH-Bibliothek ist die Anbieterin der digitalisierten Zeitschriften. Sie besitzt keine Urheberrechte an den Zeitschriften und ist nicht verantwortlich für deren Inhalte. Die Rechte liegen in der Regel bei den Herausgebern beziehungsweise den externen Rechteinhabern. [Siehe Rechtliche Hinweise.](#)

Conditions d'utilisation

L'ETH Library est le fournisseur des revues numérisées. Elle ne détient aucun droit d'auteur sur les revues et n'est pas responsable de leur contenu. En règle générale, les droits sont détenus par les éditeurs ou les détenteurs de droits externes. [Voir Informations légales.](#)

Terms of use

The ETH Library is the provider of the digitised journals. It does not own any copyrights to the journals and is not responsible for their content. The rights usually lie with the publishers or the external rights holders. [See Legal notice.](#)

Download PDF: 16.03.2025

ETH-Bibliothek Zürich, E-Periodica, <https://www.e-periodica.ch>

DESCRIPTION D'UN CRANE

OFFRANT UNE

perforation pathologique en-dessus du lambda

PAR

E. DELESSERT, A. SCHENK et E. BUGNION

Avec 3 planches autotypiques.

Le crâne qui fait l'objet de cette notice provient de l'ancien cimetière de Cully (Vaud).

Il fut trouvé en septembre 1900, avec d'autres ossements, à quelques mètres au sud du temple, sous l'escalier extérieur de la porte d'entrée de l'école, qu'on reconstruisait cette année-là.

M. Eug. Delessert, qui le reçut de M. Bidaux, le présenta à la Société des sciences naturelles, dans la séance du 5 juin 1901.

D'après les recherches qui ont été faites à ce sujet, l'ancien cimetière de Cully a été créé vers 1560 ou 1580 et désaffecté en 1826, à l'époque du partage des communes de Cully et de Villette. La maison d'école (ancien bâtiment Porta) ayant été construite en 1712, d'après le plan de Graffenried, le crâne qui nous occupe est dans tous les cas antérieur à cette date.

Caractères anthropologiques.

Crâne d'une jeune fille de 16-20 ans. La dent de sagesse droite de la mâchoire supérieure est de grandeur normale ; celle du côté gauche est présente, mais encore peu déve-

loppée. Toutes les sutures, très compliquées, sont ouvertes, à l'exception de l'extrémité postérieure de la sagittale, qui est synostosée sur une longueur de 17 mm., juste au-dessus de l'endroit perforé. La suture basilaire de l'occipital n'est pas encore fermée. (En règle générale, chez les races blanches, cette suture se synostose avant l'apparition des dents de sagesse.) Le trou occipital est trop grand, relativement aux dimensions du crâne. Il existe un petit os wormien sur la suture lambdoïde gauche et trois os wormiens à l'astérion droit. Les bosses frontales, très développées, sont caractéristiques des crânes féminins; les bosses pariétales sont saillantes, donnant au crâne dans la norma supérieure une forme trapézoïdale très prononcée. Dans la norma latérale la courbe postérieure du crâne est à peu près verticale, faisant une chute brusque de l'obéliion sur l'occipital.

Le ptérion est normal; il existe toutefois, plus spécialement à gauche, une légère voussure au point d'union de la grande aile du sphénoïde avec l'écaïlle temporale et le pariétal. Les crêtes des insertions musculaires sont à peu près nulles. Le crâne présente dans son ensemble des contours adoucis.

La mâchoire inférieure possède toutes ses dents, sauf les troisièmes molaires, non encore développées. Les apophyses géni sont bien marquées.

L'orifice pathologique mentionné ci-dessus présente une forme ovoïde accentuée. Mesurant 28 mm. de long sur 20 mm. de large, il commence immédiatement au-dessous de l'obéliion et s'étend jusqu'au lambda, où se trouve son extrémité la plus rétrécie. Son contour est régulier, sans dentelures. Tout autour de la perforation se trouve une dépression en biseau du tissu osseux, vraisemblablement provoquée par une tumeur (méningocèle), comprimant la table externe. La partie déprimée mesure 47 mm. de longueur sur 42 mm. de largeur. En plaçant une règle à plat

sur la région déprimée et en mesurant la verticale tendue de la règle au bord de l'orifice, on trouve une distance de 5-6 mm., correspondant à la profondeur de la dépression.

En examinant l'intérieur du crâne, on constate que la gouttière du sinus longitudinal est déviée à droite, dès la partie postérieure (synostosée) de la suture sagittale, et que ce même sinus, passant à droite de la perforation, se jette dans le sinus latéral droit (plus développé que le gauche). A l'intérieur encore, vers le milieu de la suture sagittale, et à 1 cm. à droite de celle-ci, se voit une dépression irrégulière, longue de 2 1/2 cm.

Notons enfin, de chaque côté, au bord antérieur du trou ovale une échancrure assez profonde destinée au passage des nerfs temporaux profonds et, passant par-dessus cette échancrure, un pont osseux incomplet.

Voici les mensurations obtenues :

Capacité crânienne approximative	1252 cm ³
Diamètre antéro-postérieur maximum	169 mm.
» » » métopique	172
» transversal maximum	144
» » bi-auriculaire	115
» » bi-mastoïdien	123
» » frontal maximum	114
» » » minimum	93
» vertical basio-bregmatique	116
Courbe horizontale totale	499
» » préauriculaire	230
» transversale totale	410
» » sus-auriculaire	291
» sous-cérébrale	18
» frontale	108
» pariétale	125
» occipitale supérieure	65
» » inférieure	43

Longueur du trou occipital	36 mm.
Largeur » »	32
» biorbitaire externe	98
» interorbitaire	23
» bi-zygomatique maximum	122
» bi-maxillaire maximum	85
Hauteur intermaxillaire	14
» ophryo-alvéolaire	73
» naso-alvéolaire	51
» de l'orbite	31
Largeur »	36
Hauteur du nez	43
Largeur »	24
Longueur de la voûte palatine	49
Largeur » »	36
Distance du point alvéolaire au trou occipital	86
<i>Indice céphalique</i>	85,21
» <i>de hauteur-longueur</i>	68,64
» » <i>largeur</i>	80,56
» <i>frontal</i>	81,58
» <i>occipital</i>	88,89
» <i>orbitaire</i>	86,11
» <i>nasal</i>	55,79
» <i>facial I</i>	59,84
» » <i>II</i>	41,80
» <i>palatin</i>	73,46
» <i>du prognathisme</i>	94,51

Les chiffres ci-dessus indiquent un crâne brachycéphale, caractérisé surtout par le fort développement du diamètre transversal, lequel est en rapport avec la saillie des bosses pariétales; d'autre part, les indices de hauteur-longueur et de hauteur-largeur nous montrent un crâne peu élevé, par rapport aux diamètres antéro-postérieur maximum et transversal maximum.

L'indice orbitaire est mésosème; l'indice nasal est fortement platyrrhinien, d'accord en cela avec la face qui est large et basse; l'indice facial II, s'abaissant à 41,80 désigne en effet une face très fortement chamaeprosope.

Notice pathologique.

Quelle a été la cause de la perforation présentée par ce crâne?

Notons tout d'abord qu'il ne peut être question de trépanation. La forme ovale de l'ouverture, ses bords amincis, taillés en biseau, la présence d'une large dépression de la paroi crânienne nous permettent de nier de la façon la plus catégorique l'existence d'un trou de trépan. C'est donc à un processus pathologique que nous devons penser tout d'abord.

La perforation qui nous occupe paraît devoir être attribuée à une méningocèle (poche remplie de liquide), qui, partant de la scissure interhémisphérique, aurait proéminé au dehors et empêché la formation de l'os entre l'obélium et le lambda. La tumeur aplatie, de la grosseur d'une petite pomme, comprimée sous le cuir chevelu, aurait pressé sur le pourtour de l'orifice et causé la dépression décrite ci-dessus.

Förster (*Handb. der path. Anatomie*, 1863, p. 556) décrit deux formes de méningocèle ou hydrencéphalocèle :

« La première forme, observée chez des avortons ou des foetus mort-nés, est caractérisée par l'absence plus ou moins complète de la calotte crânienne, en rapport elle-même tantôt avec l'existence d'un sac rempli de liquide, tantôt avec la présence d'une masse vasculo-spongieuse remplaçant le cerveau.

» Dans la deuxième forme, le crâne et le cerveau sont en général bien développés; la face offre les proportions normales; le foetus atteint son entière maturité; il est viable et les fonctions psychiques peuvent être tout à fait

normales. La malformation consiste dans la présence d'un orifice anormal du crâne par lequel passe un sac rempli de liquide ou de substance cérébrale, proéminent au dehors et formant une tumeur plus ou moins volumineuse qui soulève les téguments.

» La perforation siège le plus souvent à la région frontale (racine du nez), plus rarement dans l'os occipital, qui est alors fendu sur la ligne médiane, parfois sur la suture sagittale ou encore dans la région de la fontanelle latérale ou de la selle turcique.

» La dimension de ces tumeurs est très variable. Les sacs hydrocéphaliques sont souvent volumineux, tandis que les hernies cérébrales simples sont généralement plus petites.

» Etant exposées à des traumatismes externes, les tumeurs de ce genre deviennent facilement le siège d'inflammations suivies de mort.

» La cause de cette malformation est une hydropisie partielle des ventricules, la tumeur consistant alors dans un prolongement d'une ou des deux vésicules hémisphériques distendues par le liquide. Parfois la tumeur est formée par un sac méningé rempli de sérosité (méningocèle), plus rarement par une poche pleine, remplie de substance cérébrale (encéphalocèle). »

On voit que la deuxième forme décrite par Förster répond très exactement au genre de lésion qui nous occupe.

Il est acquis maintenant que l'encéphalocèle n'est point le résultat d'une méningo-encéphalite de l'époque foetale, mais une malformation remontant à la période embryonnaire (Forgue, *Précis de pathologie externe*. Paris. 1904, p. 47).

Les traités de chirurgie mentionnent plusieurs cas de ce genre observés chez les enfants et dont quelques-uns ont été opérés avec succès. Il s'agit dans la plupart de ces observations d'encéphalocèles de petites dimensions qui, comme dans notre cas, proéminaient sous le cuir chevelu, ou en-

core de tumeurs pédiculées qui avaient donné lieu à une perforation du crâne.

Le lecteur trouvera de nombreuses indications à ce sujet dans Förster, *Die Missbildungen des Menschen*. 1904, p. 81, pl. XV; Holmes, *Maladies chirurgicales des enfants*, trad. franç. Paris, 1870, p. 77; Kœnig, *Lehrb. der spec. Chirurgie*. 6. Aufl. 1893. Bd. I.

Citons encore Lissenkoff, *Traitement opératoire des méningocèles et encéphalocèles*. *Ann. de chirurgie de Moscou IV*, fasc. 3, p. 389 (*Revue de chirurgie*, 1895, p. 93).

Dans un cas opéré par Reboul (Méningo-encéphalocèle de la fontanelle postérieure, *Revue de chirurgie*, 1903, p. 582), la perte de substance crânienne siégeant exactement au niveau de la fontanelle postérieure, avait la forme d'un losange dont les diagonales mesuraient 5 cm. L'enfant, âgé de 7 mois, survécut à l'opération.

Parmi les tumeurs de la dure-mère qui déterminent parfois la perforation du crâne, il faut citer encore les kystes dermoïdes, les tumeurs érectiles et les fungus. Les perforations causées par les malformations de ce genre diffèrent toutefois de celles de la méningocèle : 1^o en ce qu'elles ne siègent généralement pas sur les sutures; 2^o en ce que l'orifice, au lieu d'être limité par un bord lisse, offre le plus souvent un contour anfractueux et inégal (voyez à ce sujet : Holmes, l. c. p. 49 et Nélaton, *Eléments de pathologie chirurgicale III*, 1874, p. 604).

Peut-être encore pourrait-on, au lieu d'une méningocèle, admettre un simple défaut d'ossification (Knochendefekt) survenu pendant la période fœtale. En ce cas l'orifice devrait être considéré comme une sorte de fontanelle persistante, comblée à l'état frais par une membrane fibreuse. On décrit en effet sous le nom de *fontanelle sagittale* une partie élargie de la suture sagittale qui est généralement visible au cinquième mois fœtal et persiste parfois sous le nom d'incisure pariétale, à 2 cm. environ au-dessus du

lambda. La *fontanelle accessoire* provenant de l'ossification incomplète du trou pariétal pourrait également, en se fusionnant avec celle du côté opposé, donner lieu à une solution osseuse répondant assez exactement à l'obéliion. Des faits de ce genre ont été mentionnés par divers auteurs.

La dépression du crâne s'expliquerait alors par une raréfaction graduelle de l'os, affectant plus spécialement la table externe, de façon à produire tout autour de l'orifice une déclivité en biseau. Toutefois cette manière de voir ne rend pas si bien compte de l'aspect de la dépression que l'action d'une méningocèle invoquée ci-dessus. Cette dépression offre en effet un aspect très caractéristique qui ne peut guère s'expliquer autrement que par une compression exercée sur la table externe.

La régularité de l'orifice permet d'éliminer le fungus de la dure-mère à peu près à coup sûr. Les perforations provenant de tumeurs malignes se reconnaissent en effet à leurs bords anfractueux et chargés d'ostéophytes.

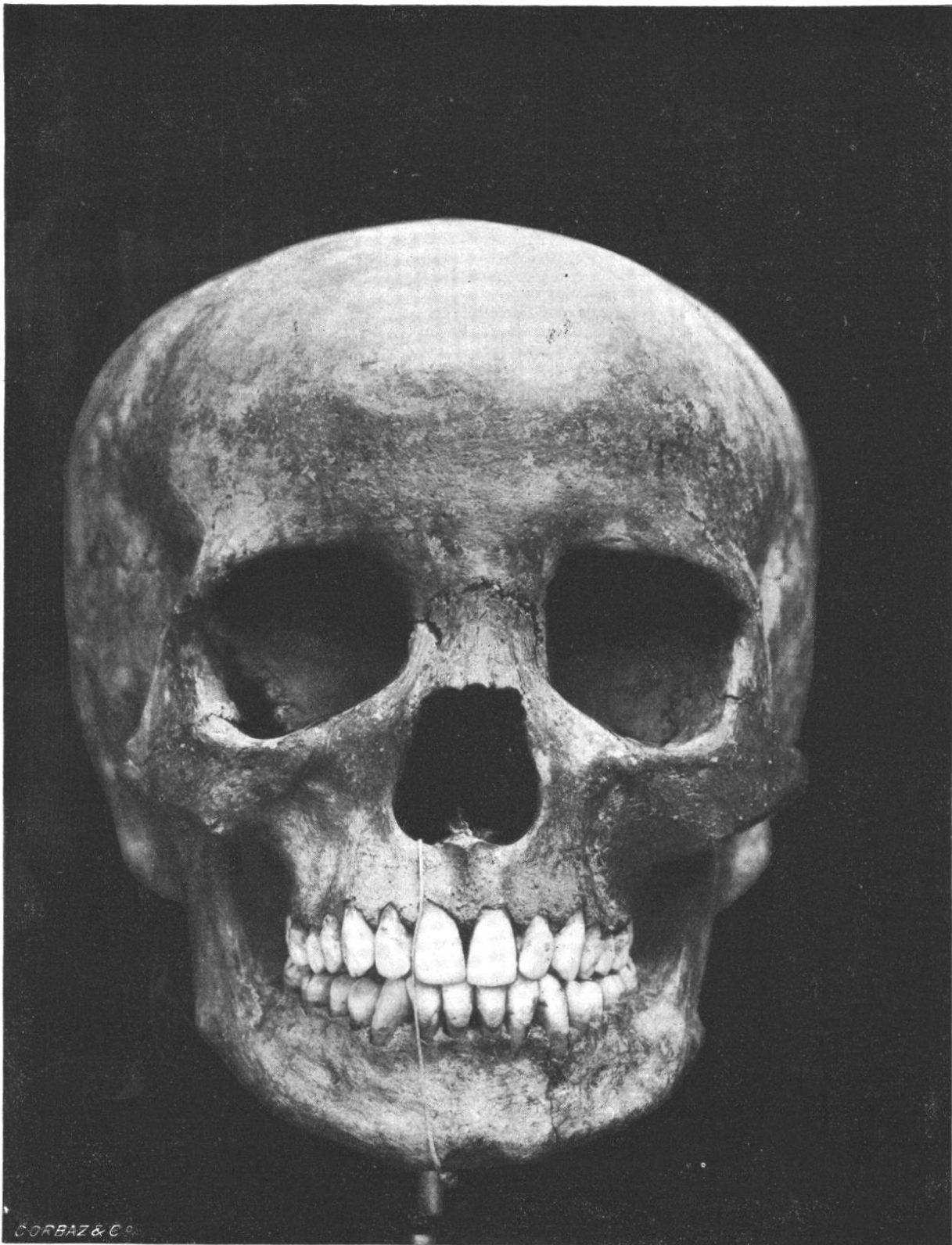
L'existence d'une tumeur cutanée telle qu'une loupe ou un fibrome ne saurait être admise, les tumeurs de ce genre n'ayant aucune tendance à perforer.

L'action d'une couronne de trépan pouvant être écartée également, nous concluons de ce qui précède que la perforation présentée par le crâne de Cully est très probablement résultée d'une méningocèle fœtale.

La largeur anormale du trou occipital, indice d'hydrocéphalie et d'hydromyélie développées au cours de l'époque fœtale, parle, elle aussi, en faveur de cette manière de voir.

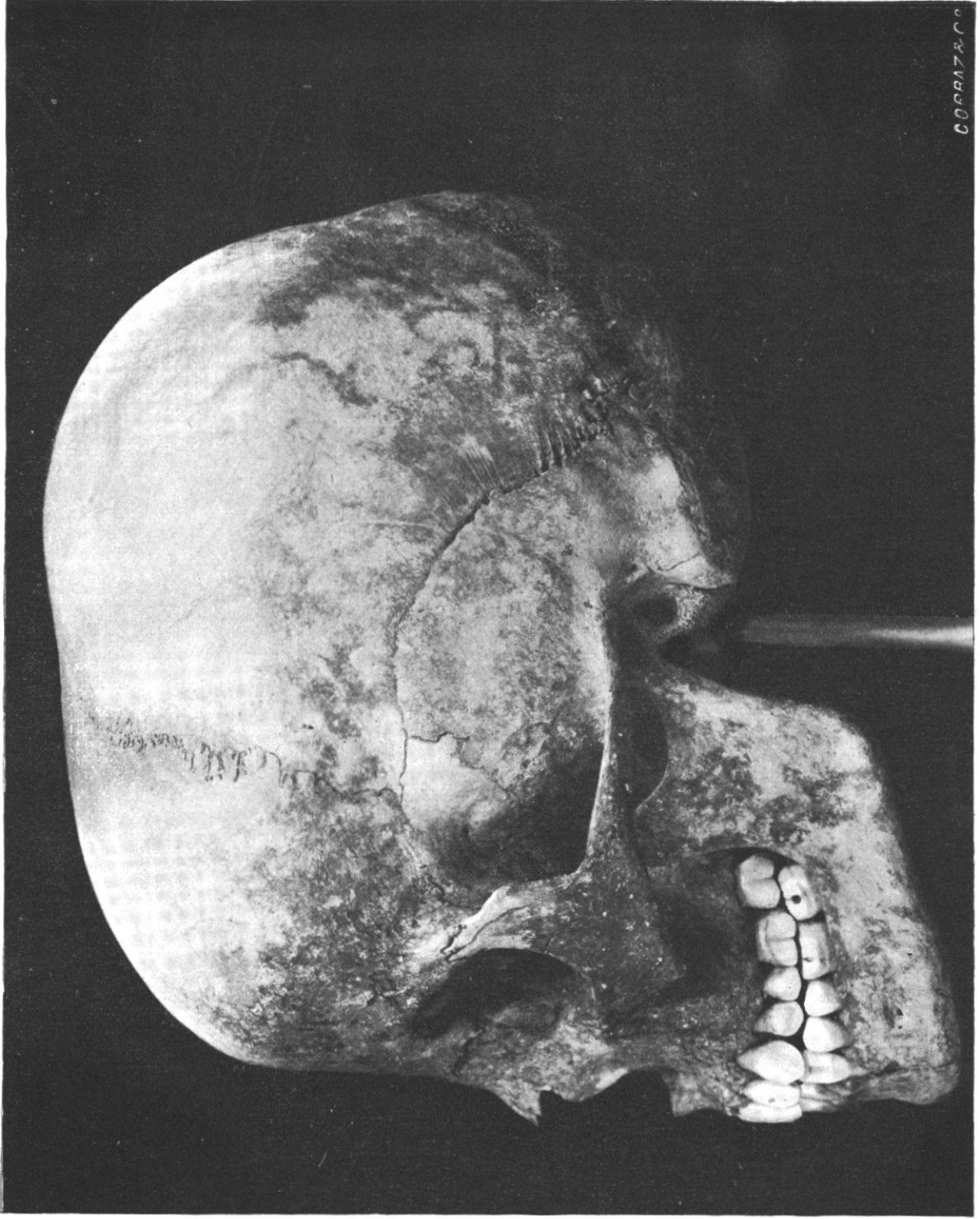
Remarquons enfin que l'hydrocéphalie paraît avoir exercé une influence sur la forme du crâne, lequel se distingue par sa faible hauteur, son fort développement transversal, la saillie de ses bosses frontales, sa forme trapézoïde et la chute à pic de sa région postérieure.

Cet état pathologique pourrait également être la cause de la faible capacité de notre crâne, laquelle n'atteint,

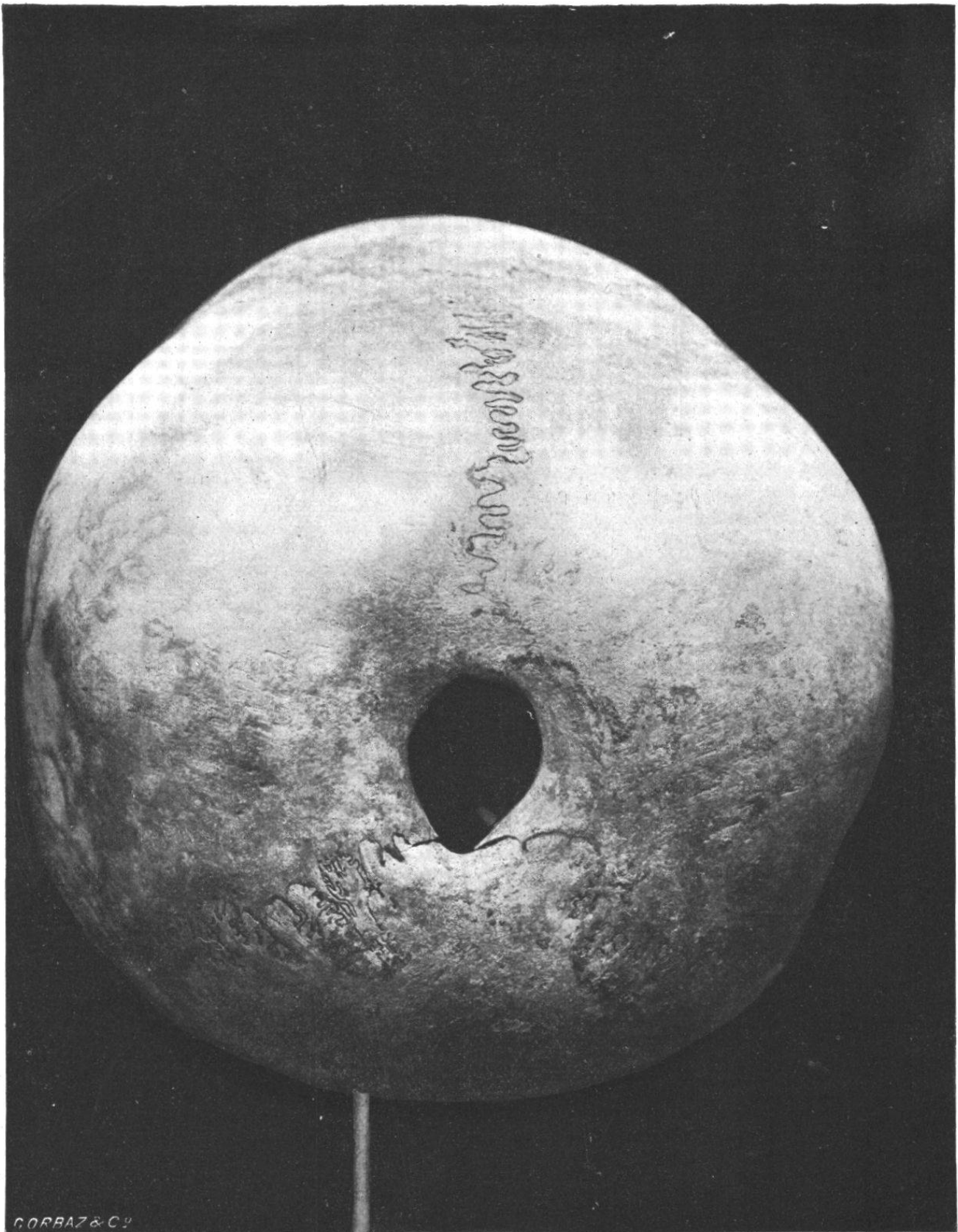


Norma frontalis.

($\frac{2}{3}$ de la grandeur naturelle.)



Norma temporalis sinistra.
($\frac{2}{3}$ de la grandeur naturelle.)



Norma occipitalis.

($\frac{2}{3}$ de la grandeur naturelle.)

d'après la méthode de l'indice cubique, que 1252 cm^3 , alors que la moyenne chez le sexe féminin (races blanches) est à peu près de 1450 cm^3 .

Il faut noter toutefois que notre sujet, dont l'âge a été évalué entre 16 et 20 ans, n'avait pas encore atteint son développement complet.



