

**Zeitschrift:** Bulletin de la Société Vaudoise des Sciences Naturelles  
**Herausgeber:** Société Vaudoise des Sciences Naturelles  
**Band:** 63 (1945-1948)  
**Heft:** 265

**Artikel:** Contribution à l'histologie de l'œil  
**Autor:** Landau, E.  
**DOI:** <https://doi.org/10.5169/seals-273564>

### **Nutzungsbedingungen**

Die ETH-Bibliothek ist die Anbieterin der digitalisierten Zeitschriften. Sie besitzt keine Urheberrechte an den Zeitschriften und ist nicht verantwortlich für deren Inhalte. Die Rechte liegen in der Regel bei den Herausgebern beziehungsweise den externen Rechteinhabern. [Siehe Rechtliche Hinweise.](#)

### **Conditions d'utilisation**

L'ETH Library est le fournisseur des revues numérisées. Elle ne détient aucun droit d'auteur sur les revues et n'est pas responsable de leur contenu. En règle générale, les droits sont détenus par les éditeurs ou les détenteurs de droits externes. [Voir Informations légales.](#)

### **Terms of use**

The ETH Library is the provider of the digitised journals. It does not own any copyrights to the journals and is not responsible for their content. The rights usually lie with the publishers or the external rights holders. [See Legal notice.](#)

**Download PDF:** 19.02.2025

**ETH-Bibliothek Zürich, E-Periodica, <https://www.e-periodica.ch>**

## Contribution à l'histologie de l'œil

PAR

*E. LANDAU*

(Séance du 25 avril 1945.)

Nous possédons de nombreuses études détaillées sur la structure fine de l'œil, faites autant par les histologues et zoologues, que par les cliniciens. C'est pour cela que nos recherches n'ont pu fournir du nouveau que sur certains points de détail. Notre champ d'études principal a été la rétine parce que favorable à la vérification de la doctrine sur le neurone anatomique.

Nos recherches précédentes sur l'innervation des vaisseaux sanguins, des glandes, de la peau, et même dans la région du prétendu premier neurone olfactif ont toutes amené la même constatation. La voici : à la périphérie de chaque organe, on observe un réseau nerveux périphérique. Dans certains cas, il s'agit de plexus sympathiques, dans d'autres cependant ces réseaux ne sont pas de l'espèce végétative, mais tantôt de type spinal, tantôt de type spécifique.

En ce qui concerne la rétine, la polémique entre les neuronistes et les antineuronistes fut violente, mais de courte durée, car presque tous les maîtres de la fin du XIX<sup>e</sup> siècle se sont ralliés à la doctrine de R.-Y-CAJAL et ont reconnu que l'irritation nerveuse se transmet « per contiguitatem » et non « per continuitatem ». CAJAL semblait l'avoir définitivement emporté avec la théorie du neurone anatomique. Comme l'on sait, la doctrine du neurone anatomique a été formulée en premier par WALDEYER en 1891, et fondée principalement sur les recherches que CAJAL avait faites précisément sur la rétine.

A. S. DOGIEL, qui s'opposait à cette doctrine, envoya à WALDEYER quelques préparations de la rétine humaine colorée au Bleu de Méthylène d'après EHRLICH. Voici ce que WALDEYER a écrit sur ces préparations, trois ans après la publication de son manifeste sur le neurone anatomique (tra-

duction française) : « J'avais à ma disposition plusieurs excellentes préparations originales de DOGIEL de la rétine humaine, sur lesquelles je pus me convaincre de la réalité d'anastomoses en forme de réseau, bien que je les eusse auparavant considérées comme fort douteuses. » (*Berliner Klin. Woch.*, 1894.)

Si WALDEYER eut la probité scientifique d'avouer son erreur, R.-Y-CAJAL, comme l'on sait, n'abandonna jamais son premier point de vue. La coloration au Bleu de Méthylène fut déclarée par CAJAL et certains de ses élèves peu exacte, les coupes insuffisamment fines, etc., etc.

La même année, 1894, RICHARD GREEFF publie un gros volume illustré, intitulé : « Die Retina der Wirbeltiere, Untersuchungen nach Arbeiten von S. R.-Y-CAJAL ». On peut lire à la page 25 de cet ouvrage ce qui suit (traduction française) : « Nous savons aujourd'hui que les cellules ne s'unissent pas directement par leurs prolongements, et par conséquent, ne forment pas de réseaux, mais qu'une transmission efficace se produit par l'adhésion des prolongements nerveux et des ramifications d'une cellule par leurs pointes ou leurs faces latérales aux cellules avoisinantes. »

Il y a bien des années, j'eus la chance de voir au laboratoire du Prof. DOGIEL à Leningrad (alors St-Petersbourg) ses fameuses préparations de la rétine. Elles étaient remarquables. Du point de vue actuel, une seule critique pourrait être faite : les préparations de la rétine étalée étaient trop épaisses pour l'étude des neurofibrilles. La technique d'imprégnation actuelle donne, *en cas de réussite*, des images plus subtiles. Nos observations faites sur des préparations d'après les méthodes les plus récentes font le sujet de cette communication.

En ce qui concerne la structure générale de la rétine, nous ne pouvons que confirmer les constatations de DOGIEL, CAJAL et autres. Nous voyons sur nos coupes consécutivement les couches fondamentales suivantes : la couche des cellules épithéliales pigmentées, la couche de cônes et bâtonnets, la couche des cellules ganglionnaires bipolaires, la couche des cellules ganglionnaires multipolaires. Entre la couche des cônes et bâtonnets, d'une part, et la couche des cellules bipolaires, d'autre part, on voit nettement la couche plexiforme externe ; entre les cellules bipolaires et les cellules multipolaires — la couche plexiforme interne, et finalement à l'intérieur des cellules multipolaires — la couche de leurs prolongements qui se dirigent vers le nerf optique.

En réalité, la structure de la rétine est encore plus com-

pliée, ainsi par exemple, la couche des cellules multipolaires est constituée par des cellules de différente grandeur et forme ; les dendrites de ces cellules n'ont pas toujours la même direction : les unes se dirigent directement vers les cellules bipolaires en traversant la couche plexiforme interne ; tandis que d'autres envoient des prolongements extrêmement longs qui cheminent dans la couche plexiforme interne, parallèlement au bord de cette couche. Nous n'avons pas encore pu établir avec quels éléments ces prolongements entrent en synapses. Certaines cellules envoient un seul prolongement vers les cellules bipolaires ; d'autres, plusieurs. Les cellules bipolaires également diffèrent par leur grandeur. Dans cette couche ont été découvertes par DOGIEL et CAJAL des cellules dépourvues d'axones, les amacrines. C'est ainsi qu'on peut parler d'une cytoarchitectonique de la rétine (Voir fig. 1).

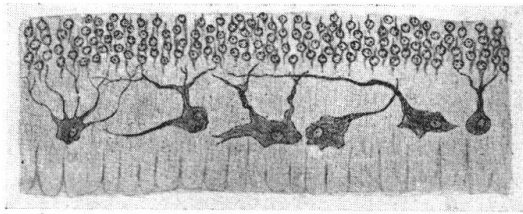


FIG. 1. — Multiples aspects des cellules ganglionnaires dans la couche la plus profonde de la rétine (*Ganglion nervi Optici*).

Déjà DOGIEL savait qu'entre la couche plexiforme externe et la couche des cellules bipolaires se trouve une couche formée par des grandes cellules ganglionnaires avec des prolongements horizontaux. On appelle ces éléments : cellules horizontales, terminologie que nous adoptons. Ce sont précisément ces cellules horizontales qui feront l'objet de notre étude, car déjà DOGIEL a cru pouvoir affirmer avoir vu des anastomoses justement parmi ces cellules. Comme nous le savons déjà, WALDEYER a reconnu l'existence de ces anastomoses, mais KOLMER, en mentionnant ces éléments dans sa monographie parue en 1936 (« Retina » dans le *Handb. d. mikr. Anat. d. Menschen*, Vol. III/2, p. 343) dit : (traduction française) « En cas de bonne imprégnation par le nitrate d'argent des cellules extérieures horizontales, on reconnaît que les nombreux prolongements richement ramifiés des dendrites s'étalent largement en surface, au point qu'on ne peut constater qu'à l'immersion que les anastomoses entre ces éléments, que certains ont cru pouvoir constater, n'existent pas. » Comme nous

voyons, KOLMER revient au pur point de vue de CAJAL et nie les constatations de DOGIEL.

Notre tâche était donc nettement dessinée — d'abord imprégner les neurofibrilles dans ces cellules horizontales, et ensuite obtenir des coupes tangentielles (horizontales) de la rétine au niveau exact des dites cellules horizontales. Ce n'est qu'après avoir réalisé ces conditions nécessaires que nous avons pu étudier ces coupes à l'immersion. La figure 2 montre ce que nous avons pu constater. On y voit, en effet, comment des neurofibrilles d'une cellule continuent leur cheminement dans une cellule contiguë : dans certains cas, on voit des faisceaux entiers de neurofibrilles pénétrer d'une cellule dans une autre, mais le plus souvent une seule à la fois. Comme cette image n'est pas unique, mais au contraire semble typique, nous croyons pouvoir affirmer que DOGIEL avait raison et que des anastomoses existent entre les cellules horizontales, *i. e.*, nous avons ici un exemple d'un syncytium entre cellules ganglionnaires chez un mammifère — la coupe provenant d'un chat.

L'étude prolongée de cette région de la rétine nous a amené à faire encore une constatation assez intéressante. Sur certaines coupes à côté des cellules horizontales ont été rendus visibles également les vaisseaux sanguins, comme on voit sur la figure 3. Comme l'on sait, la rétine des mammifères reçoit le sang par deux voies : indirectement, par les capillaires de la choriocapillaire, car ni la couche des cellules pigmentées, ni celle des cônes et bâtonnets ne possèdent de vaisseaux sanguins ; directement, par l'artère centrale de la rétine. L'artère centrale de la rétine se subdivise en quatre branches principales — les *arteriolae temporales retinae* sup. et inf. et les *arteriolae nasales retinae* sup. et inf. Ces artérioles se capillarisent dans la couche la plus profonde de la rétine, et pénètrent en tant que capillaires dans l'épaisseur de la rétine, ceci jusqu'à la couche plexiforme externe. Ceci revient à dire que ces capillaires pénètrent jusqu'à la couche des noyaux des cônes et bâtonnets. Parvenus à cette couche, ils forment des anses et rebroussement chemin quittant la rétine déjà comme capillaires veineux. Tout cela est connu mais ce qui semble ne pas avoir retenu l'attention des chercheurs, c'est l'enchevêtrement intime du réseau capillaire avec les cellules horizontales de la rétine. La figure 4 reproduit aussi exactement que possible ce que l'on voit sur les coupes. On peut dire, sans exagérer, que la couche des cellules horizontales et la couche des anses capillaires se trouvent au même niveau.

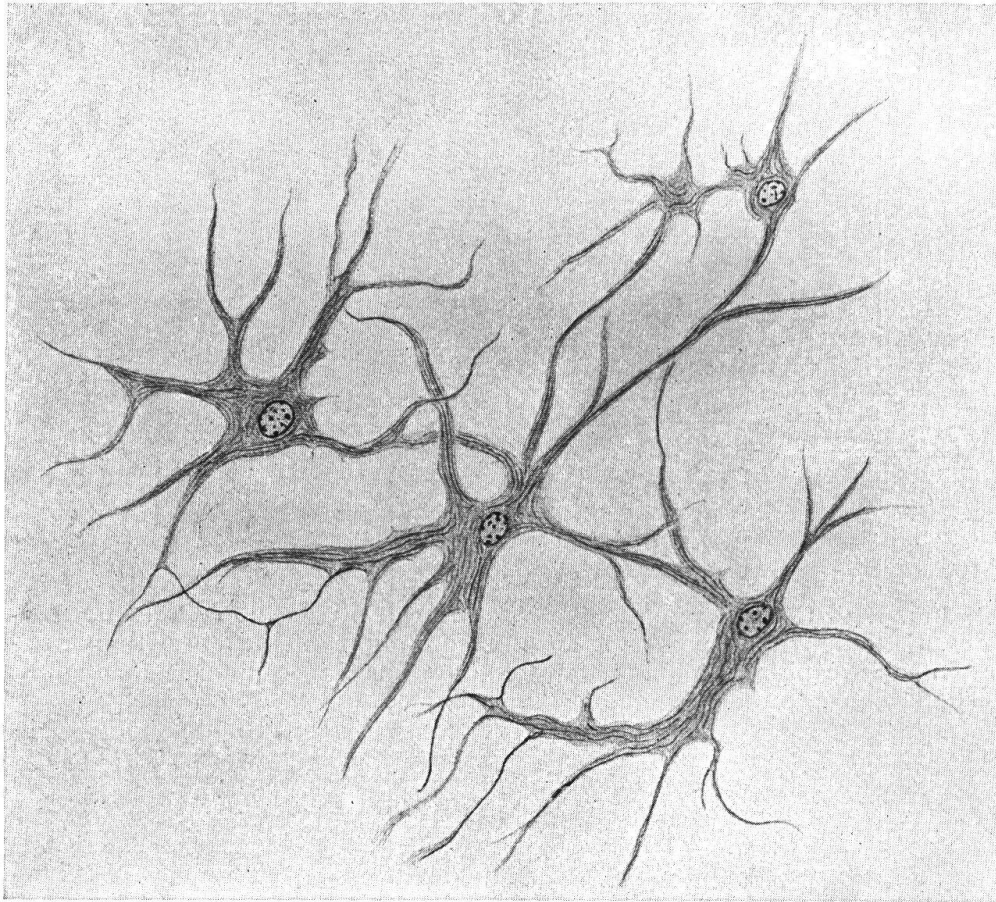


FIG. 2. — Coupe tangentielle de la rétine dans la région des cellules dites horizontales. On distingue le passage ininterrompu des neurofibrilles d'une cellule horizontale à l'autre. Il s'agit donc d'un syncytium cellulaire. Très fort grossissement.

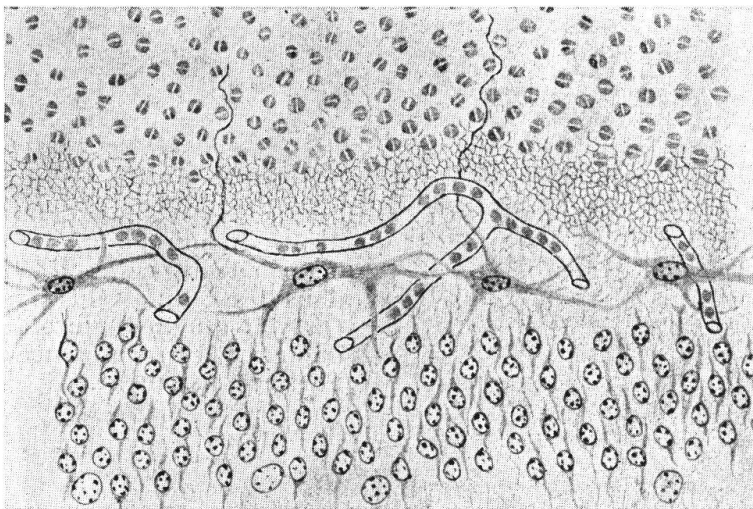


FIG. 3. — Coupe transversale d'une partie de la rétine, reproduisant de haut en bas : les noyaux des cellules dites cônes et bâtonnets (couche granuleuse externe); la couche plexiforme externe; la couche des cellules horizontales; la couche granuleuse interne (couche des noyaux des cellules nerveuses bipolaires). A noter les rapports existants entre les cellules horizontales et les capillaires sanguins.



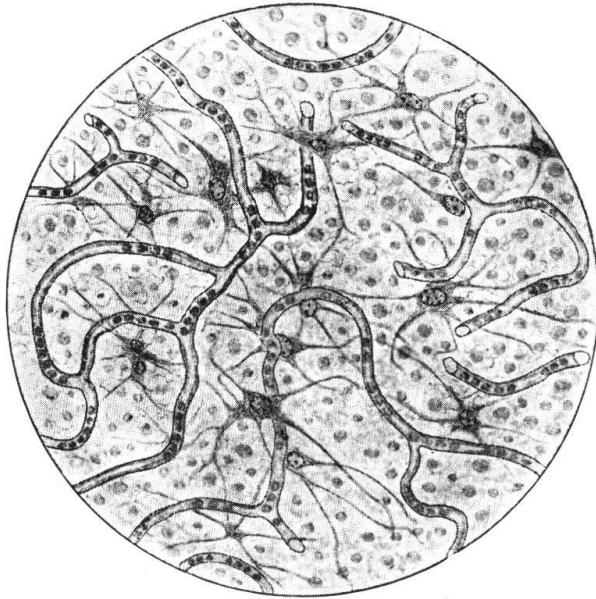


FIG. 4. — Coupe tangentielle de la rétine au niveau des cellules horizontales. Cette figure montre d'une façon encore plus évidente les relations étroites entre les capillaires et les cellules en question. Les capillaires forment de véritables anses autour des cellules horizontales.

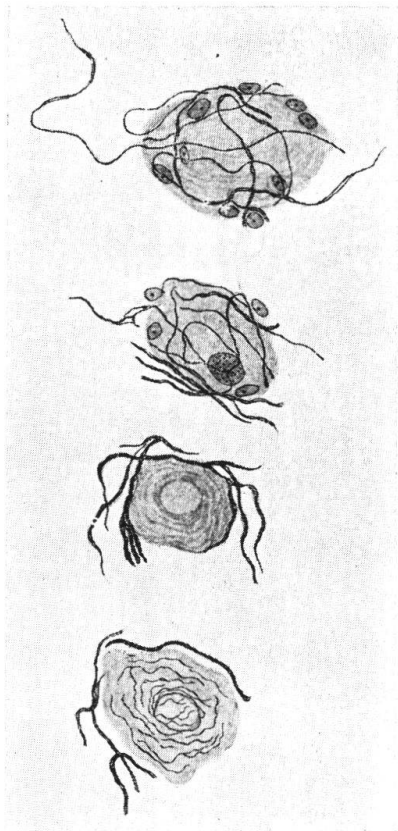


FIG. 6. — Coupe de quelques cellules du ganglion ciliaire d'un oiseau. On distingue de quelles façons différentes les neurofibrilles entourent ces cellules ganglionnaires. A noter que ces différentes neurofibrilles sont d'épaisseurs différentes. Sur la dernière cellule de ce dessin on distingue les neurofibrilles intra- et extra-cellulaires.

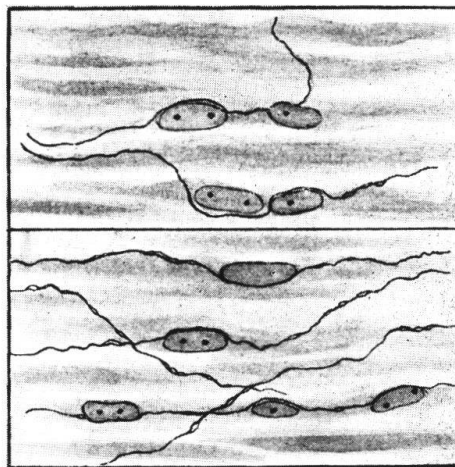


FIG. 5. — Coupe dans deux endroits du muscle ciliaire montrant la pénétration des neurofibrilles dans les cellules du muscle lisse. On voit que ces neurofibrilles s'adaptent à la circonférence du noyau. Fort grossissement.

On voit sur les coupes que les capillaires se trouvent tantôt au-dessus, tantôt au-dessous des cellules horizontales ou de leurs prolongements. On voit nettement que les capillaires contournent les cellules horizontales et leurs prolongements. Ce fait mérite d'être retenu non seulement par les théoriciens mais aussi par les cliniciens.

Au Congrès International de Neurologie à Londres, en 1935, R. A. PFEIFER a exposé ses recherches angioarchitectoniques de l'écorce cérébrale. Il a pu prouver que dans les couches plus riches en cellules (et nous ajoutons — en synapses) le réseau vasculaire était également plus dense. La même constatation a été faite par nous-même pour la vascularisation du Bulbe Olfactif. En effet, nous avons pu prouver que les glomérules, c'est-à-dire l'endroit où se forment les synapses entre les *fila olfactoria* et les prolongements des cellules mitrales, ont leur propre vascularisation en forme d'anses capillaires qui les entourent.

Après ce que nous venons de dire le contact intime entre le réseau capillaire et les cellules horizontales dans la rétine ne doit plus nous étonner, mais peut servir comme preuve du parallélisme entre la Cyto- et l'Angioarchitectonique de la rétine.

Parmi les autres constatations, nous aimerions encore mentionner l'innervation du muscle ciliaire. Cette question a été étudiée par BOEKE et ses élèves ; dans notre laboratoire, c'est V. FATTORUSSO qui s'en est occupé. Sur la figure 5 nous reproduisons une coupe imprégnée par nous-même et qui nous représente des petites sections de cette série : on voit ici les neurofibrilles contourner les noyaux de cellules musculaires. Nous pouvons donc affirmer que dans certains cas, une neurofibrille peut pénétrer dans le sarcoplasma d'une cellule musculaire lisse. Comme l'on sait, chez les oiseaux, le muscle ciliaire est du caractère strié ; également chez l'oiseau, il n'existe pas de vascularisation de la rétine, et à l'endroit où chez les mammifères l'artère centrale de la rétine apparaît sur la papille du nerf optique, chez l'oiseau se trouve un organe décrit sous le nom de « Pecten ». Nous avons étudié l'œil de la poule et pouvons confirmer les données mentionnées ci-dessus. Mais ces particularités n'empêchent pas naturellement l'existence, chez l'oiseau, d'un ganglion ciliaire, qui se trouve chez la poule immédiatement derrière le bulbe oculaire. Nous avons eu la possibilité d'étudier quelques ganglions ciliaires assez bien imprégnés. Voilà une constatation faite sur les cellules de ce ganglion.



J'aimerais attirer l'attention sur un phénomène qui présente maintenant, où la Physiologie considère l'action du système nerveux comme une réaction chimique, un tout autre sens que celui que l'on aurait pu lui attribuer au moment de sa découverte. Et justement parce que, à cette époque-là, l'on ne savait que faire de la belle découverte en question, elle a été laissée de côté et finalement oubliée. Quand j'ai vu pour la première fois cette formation sur mes coupes, je ne savais pas que cette découverte avait déjà été faite il y a presque un

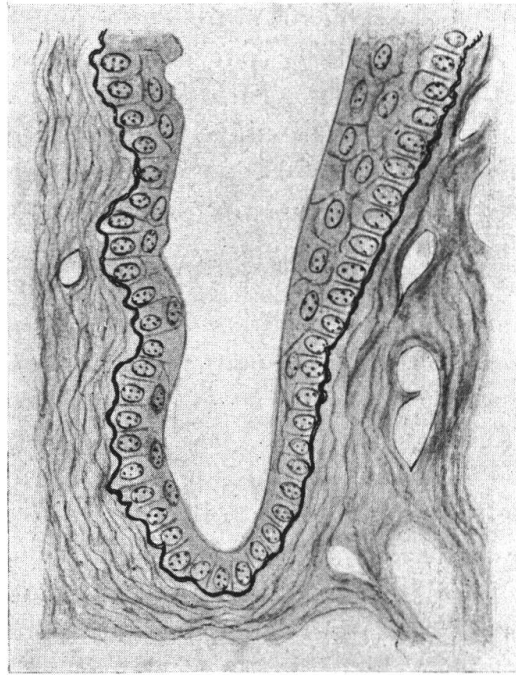


FIG. 7. — Coupe ayant trait à la conjonctive (dans sa partie gauche) et à la cornée (dans sa partie droite). La membrane dite élastique de Bowman se continue sans discontinuité avec la membrane basale de l'épithélium conjonctival.

demi-siècle. Et pourtant, c'est de nouveau l'éminent DOGIEL qui en 1908, étudiant les cellules de la moëlle épinière, a présenté, en outre, une cellule ganglionnaire entourée par le réseau d'une fibre sympathique. Un élève de DOGIEL, SMIRNOW, a trouvé chez la grenouille, que même les cellules sympathiques possèdent non seulement une fibre nerveuse qui sort de la cellule, mais aussi une fibre nerveuse qui se dirige vers cette cellule et l'entoure. CAJAL a également confirmé cette constatation sur les cellules de la moëlle. Nous pouvons entièrement confirmer ce fait, quoique sur nos coupes fines

on ne puisse pas aussi bien voir tout le parcours de la fibre, destinée à l'innervation de la cellule nerveuse, comme c'était possible de le constater sur les pièces colorées au Bleu de Méthylène ou imprégnées par la méthode de GOLGI (voir figure 6).

L'interprétation de ce fait doit probablement être donnée de la manière suivante. Si la réaction de la cellule nerveuse se manifeste par la sécrétion d'une substance chimique (adrénalino-semblable, acétylcholine, ou quelque chose de pareil), nous sommes amenés à considérer la cellule nerveuse comme une cellule à caractère pour ainsi dire glandulaire. Et si nous admettons cela, la conséquence logique sera d'admettre que la cellule nerveuse (spinale ou sympathique) doit avoir son innervation végétative, nécessaire pour sa vie normale, pour son métabolisme cellulaire et pour son fonctionnement individuel.

Pour terminer, encore une petite remarque concernant l'histologie de l'œil. Nous savons que l'épithélium antérieur de la cornée repose sur la membrane de BOWMAN. Cette membrane est bien visible et personne ne doute de son existence réelle. Mais, certains auteurs nient l'existence d'une membrane basale dans l'épiderme et dans les muqueuses. Il est donc assez intéressant de constater sur des coupes imprégnées que la membrane de BOWMAN n'est autre chose que la continuation directe de la membrane basale de la conjonctive (fig. 7). Même une particularité (comment la plus profonde couche épithéliale repose sur la membrane basale et sur la membrane de BOWMAN) est identique dans les deux cas : elle se produit à l'aide de petites dents. Ce fait est bien compréhensible, une fois l'identité de ces deux membranes démontrée.

### *Résumé.*

1. Les cellules horizontales de la rétine s'anastomosent.
2. Dans la rétine humaine et des mammifères, il y a deux réseaux capillaires : l'un dans la couche des cellules ganglionnaires (neurones du nerf optique), l'autre dans la couche des cellules horizontales.
3. Les capillaires sanguins de la rétine, qui forment des anses entre la couche plexiforme externe et les cellules bipolaires, s'entrecroisent avec les cellules horizontales.

4. Chez les oiseaux, la rétine *sensu strictiori* ne possède pas de vaisseaux ; elle reçoit son sang seulement par la choriocapillaire.
5. Le muscle ciliaire est richement innervé. Quelquefois les neurofibrilles pénètrent dans les cellules musculaires lisses.
6. La membrane de BOWMAN de la cornée est la continuation directe de la membrane basale de la conjonctive de l'œil.
7. Dans les cellules nerveuses, il faut distinguer deux types de neurofibrilles : d'une part, les neurofibrilles des dendrites et du neurite, qui représentent une partie du corps cellulaire, d'autre part, les neurofibrilles qui se dirigent vers la cellule ganglionnaire pour faire son innervation et ainsi diriger la vie physiologique de la cellule nerveuse même.

*Université de Lausanne. Laboratoire d'histologie.*

---