

Zeitschrift: Eclogae Geologicae Helvetiae
Herausgeber: Schweizerische Geologische Gesellschaft
Band: 60 (1967)
Heft: 2

Artikel: Mandibule tératologique d'ours des cavernes
Autor: Koby, F.-Ed. / Bröckelmann, St.
DOI: <https://doi.org/10.5169/seals-163507>

Nutzungsbedingungen

Die ETH-Bibliothek ist die Anbieterin der digitalisierten Zeitschriften. Sie besitzt keine Urheberrechte an den Zeitschriften und ist nicht verantwortlich für deren Inhalte. Die Rechte liegen in der Regel bei den Herausgebern beziehungsweise den externen Rechteinhabern. [Siehe Rechtliche Hinweise.](#)

Conditions d'utilisation

L'ETH Library est le fournisseur des revues numérisées. Elle ne détient aucun droit d'auteur sur les revues et n'est pas responsable de leur contenu. En règle générale, les droits sont détenus par les éditeurs ou les détenteurs de droits externes. [Voir Informations légales.](#)

Terms of use

The ETH Library is the provider of the digitised journals. It does not own any copyrights to the journals and is not responsible for their content. The rights usually lie with the publishers or the external rights holders. [See Legal notice.](#)

Download PDF: 29.11.2024

ETH-Bibliothek Zürich, E-Periodica, <https://www.e-periodica.ch>

Mandibule tératologique d'ours des cavernes

Par F.-ED. KOPY¹⁾ et ST. BRÖCKELMANN²⁾

Avec une figure dans le texte

Malgré le grand nombre de pièces osseuses que l'ours (*Ursus spelaeus* Rosen.) a laissé, il n'existe, sauf erreur, aucune étude sur les anomalies congénitales des mâchoires et des dents de cet animal.

PALES (1930) cite MOODIE qui dit «que l'odontome a été recherché dans des collections et qu'on l'a rencontré chez le cheval, le bouc, la marmotte, l'éléphant, le porc-épic canadien, modernes. On n'en connaît pas d'exemple analogue chez les fossiles». PALES cite et reproduit une dent de bovidé pléistocène, présentant «une excroissance mamelonnée continue, sans ligne de démarcation... elle est de consistance éburnée et légèrement irrégulière à son sommet. Les médecins vétérinaires à qui fut soumise cette pièce, n'en ont pas rencontré de semblables chez les Bovidés modernes et ils ont réservé leur diagnostic...» Cette pièce est dessinée dans PALES (pl. 48, fig. 4). Après l'avoir examinée nous ne pouvons aussi que réserver notre diagnostic. Il en est de même d'une tumeur ivoirine, aussi reproduite, incluse à la base d'une défense fossile d'éléphant en Angleterre.

Un auteur moderne TUSNADI KUBASCHKA, qui a écrit un traité sur les maladies des animaux fossiles, consacre un chapitre aux maladies des mâchoires, mais passe complètement sous silence les altérations tératologiques, qu'il semble ne pas connaître.

Il convient de signaler ici une observation de Dr PALES et WERNER, concernant une hémi-mandibule d'un grand bovidé provenant du lœss d'Achenheim (Bas-Rhin). On ne peut pas préciser si cette pièce provenait d'un bœuf primitif ou d'un bison. La première et la troisième molaire faisaient défaut et devaient avoir été perdues pendant la vie de l'animal. A leur place existait une grande cavité ovoïde s'étendant sur toute la hauteur de la mandibule. Les parois de cette cavité n'étaient cependant pas épaissies, ce qui fait dire à PALES (1953): «... ce sont les parois qui se sont écartées, soufflées en quelque sorte sous l'effet d'une action étrangère de siège intramandibulaire de cette cavité qui s'ouvre sur le bord alvéolaire. La pression excentrique s'est exercée sur les deux versants lingual et vestibulaire devenus franchement convexes...»

PALES exclut aussi l'hypothèse d'une tumeur à myéloplaxes ainsi que l'actinomycose, mais admet l'hypothèse «d'une tumeur dentaire, kystique, soufflant régulièrement l'os sans le faire éclater, et expulsant les dents. La lésion est du type des kystes

¹⁾ Feierabenstrasse 6, 4000 Basel.

²⁾ Margarethenstrasse 98, 4102 Binningen.

radiculaires ou des adamantinomes kystiques. Elle a eu la deuxième molaire pour origine...» Quoi qu'il en soit, il semble qu'il s'agit bien d'une tumeur relevant de la tératologie.

Dans nos recherches personnelles, nous avons cependant rencontré à plusieurs reprises des anomalies congénitales aux mâchoires de l'ours des cavernes : une incisive médiane présentant deux couronnes fusionnées à leur base, une canine avec couronne bifide, publiée en Belgique en 1960, une formation de deux vrais odontomes retenus dans les maxillaires, développés aux dépens des deux canines non sorties. Cette dernière observation, qui n'a pas encore été publiée, est unique en son genre. Nous restons cependant persuadés que les cas tératologiques sont extrêmement rares chez l'ours des cavernes, ce qui nous encourage à publier l'observation ci-dessous.

Il s'agit d'une hémi-mandibule gauche de l'ours des cavernes, déterrée par nous dans notre caverne de Saint-Brais II. Il s'agit d'un individu subadulte, probablement à la fin de sa troisième année. Elle n'est malheureusement pas en très bon état, la partie postérieure manquant par suite de fractures, mais la partie antérieure est mieux conservée, et c'est la plus intéressante. On y voit apparaître la canine de seconde dentition, dont la pointe est exactement au niveau du bord de la mandibule. Devant elle se trouvent trois alvéoles vides qui semblent avoir appartenu à la canine de lait, à l'incisive latérale de seconde dentition et une autre à une incisive de lait. L'alvéole de l'incisive définitive se trouve devant la canine non pas en dedans, mais en dehors. Cette dent se déplace en effet lentement et finit par se trouver au côté mésial de la canine. L'alvéole de l'incisive de lait est très peu profonde et montre que le travail des ostéoclastes était déjà bien avancé.

Entre la canine et la prémolaire définitive se trouve un vide de 20 mm et le bord tranchant de la mandibule ne montre plus aucune trace des dents de lait jugales D_1 , D_2 et D_3 .

La prémolaire est un peu petite, avec une largeur de 9,5 et une longueur mésio-distale de 16 mm. Mais elle est placée nettement de travers, l'avant tourné en dedans et l'arrière du côté externe. La cuspide principale a une hauteur normale de 10 mm.

La première molaire est en contact avec la prémolaire. Ses dimensions sont aussi un peu au-dessous de la moyenne. Sa longueur est de 29 mm, son épaisseur au lobe postérieur est de 15 mm, et au lobe antérieur de 10,5 mm. Elle est aussi insérée de travers, mais ici c'est la partie antérieure qui est dirigée vers l'extérieur et la postérieure vers l'intérieur. Le plan masticateur, surtout au lobe postérieur, est nettement déversé en dehors.

Derrière cette dent la situation est désordonnée. On voit d'abord un gros alvéole vide qui s'ouvre en haut et en avant et qui semble avoir été occupé par une dent avec une seule racine. Plus en arrière encore il y a un creux irrégulier de 10 mm de largeur. Plus en arrière encore on voit une petite dent du côté externe, insérée de biais et regardant en dehors. Elle a une couronne de seulement 5,5 mm de diamètre.

Plus en arrière encore se trouve la dernière dent dont la couronne rappelle vaguement la molaire postérieure normale. Mais elle est plus petite. Sa surface, qui est nettement penchée en dedans du côté lingual, est garnie de 4 ou 5 tubercules marginaux, mais le milieu de la couronne est creux. Devant cette dernière dent il pouvait y avoir une petite dent surnuméraire, car il y a un semblant d'alvéole.

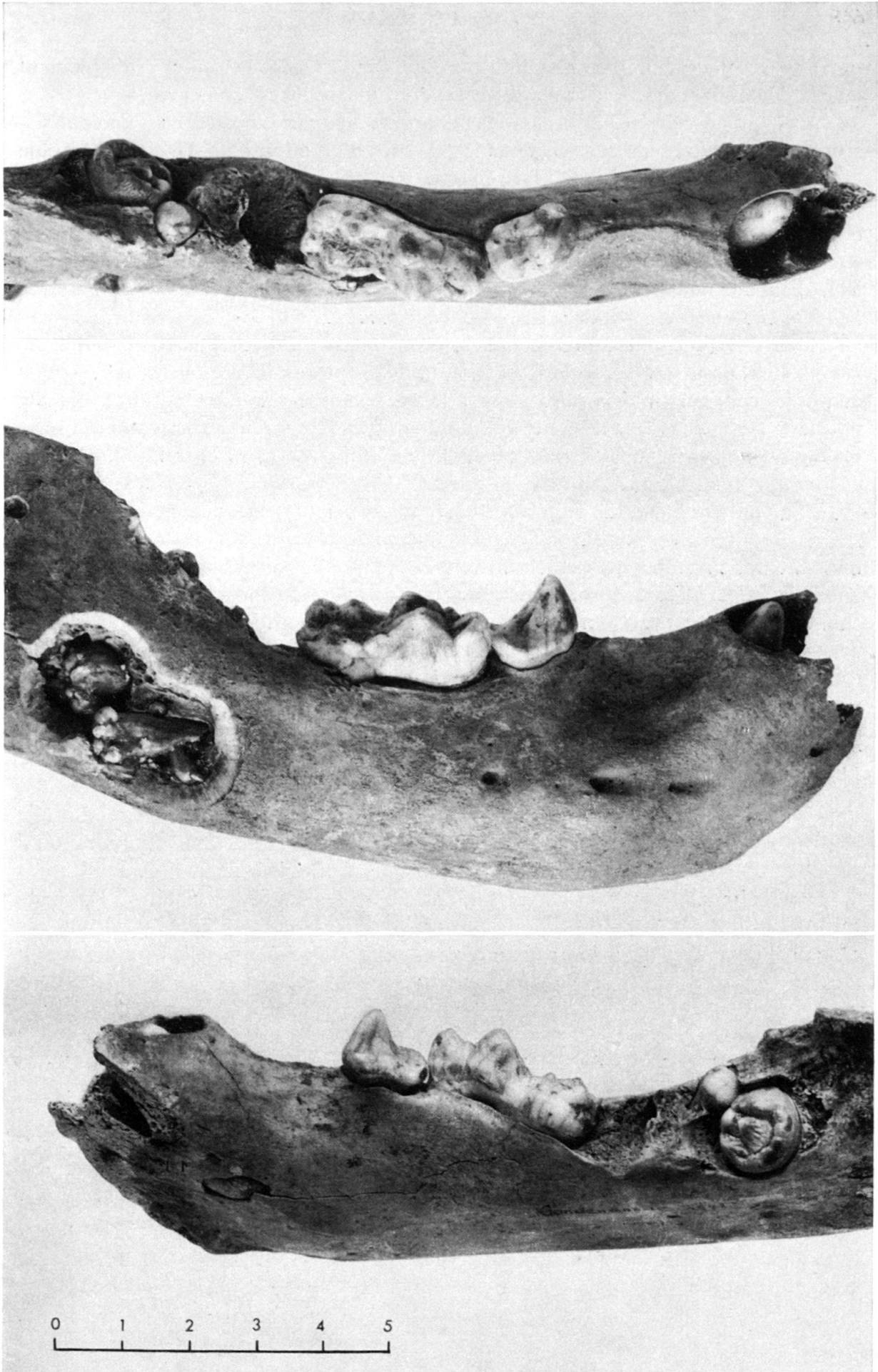


Fig. 1. L'hémi-mandibule tératologique vue depuis le haut et depuis les côtés. Sur le côté latéral un volet osseux a été enlevé pour permettre de voir l'odontome. Grandeur naturelle.

Il devait y avoir à cette mandibule d'ours, sur sa face supérieure, probablement quatre dents surnuméraires et malformées, dont une seule est conservée.

Dès le premier examen nous avons remarqué, à la partie postérieure, un épaississement de la mandibule et soupçonné la présence d'un odontome. Une radiographie a confirmé cette supposition. Mais comme elle ne donnait pas de renseignements suffisants, nous avons ouvert au ciseau cette tuméfaction et avons découvert un odontome constitué de plusieurs petites dents de structure irrégulière, au nombre de six, dont on voit trois sur la photographie. La morphologie de ces dents est tellement irrégulière que nous renonçons à les décrire. Ce qui est inattendu et intéressant est que *l'odontome se trouve au-dessous du canal mandibulaire*.

Nous sommes donc ici en présence, chez un ours des cavernes subadulte, de graves altérations tératologiques, localisées seulement aux dents jugales de seconde dentition de l'hémi-mandibule, alors que la première dentition paraît avoir été normale. Nous avons cherché en vain, dans la littérature à notre portée, un cas semblable ou approchant. De telles observations déjà très rares chez l'homme, sont encore plus rares chez les animaux.

En ce qui concerne les dents surnuméraires, EULER (1939), auteur d'un ouvrage sur ces questions, rapporte que STAFNE a fait une statistique sur ce sujet et constaté que les dents surnuméraires se rencontrent chez l'homme sur 9 sujets sur mille. Cette anomalie affecte la mâchoire supérieure huit fois plus souvent que l'inférieure et ce sont surtout les molaires qui sont atteintes. Un autre auteur, PLAESCKE, a trouvé dans l'examen de deux mille enfants seulement deux fois des dents surnuméraires, et c'était les deux fois des incisives de la mâchoire supérieure, FÜRST, ayant examiné onze mille radiographies, n'a pas trouvé un seul cas de dents surnuméraires. Il pense que beaucoup de cas publiés se rapportaient plutôt à des persistances de dents de lait. Cette courte revue montre suffisamment la rareté de ces altérations.

L'un de nous se souvient d'avoir vu présenter, à une séance de la société des ophtalmologistes de Paris, un cas vraiment extraordinaire. Le patient présentait une protrusion du globe oculaire d'un seul côté, et une radiographie montra qu'il s'agissait d'un odontome logé au fond de l'orbite, repoussant l'œil en avant.

Nous n'insisterons pas sur la pathogénie des affections oculaires. Plusieurs hypothèses ont été envisagées, dont aucune ne s'est imposée. L'étude d'un seul cas chez un animal sauvage ne nous permet pas de proposer une nouvelle explication.

BIBLIOGRAPHIE

- EULER E. (1939): *Die Anomalien, Fehlbildungen und Verstümmelungen der menschlichen Zähne*.
 KOPY F. E. (1952): *La dentition lactéale d'Ursus spelaeus*. Revue suisse Zool. 4.
 PALES L. (1930): *Paléopathologie et pathologie comparative*.
 PALES, WERNER (1953): *Une mandibule pathologique de grand bovidé du loess d'Achenheim (Bas-Rhin)*. Ann. Paléont.

Photographies de l'Institut de pathologie dues à l'amabilité du professeur Scheidegger.