

Zeitschrift: Générations plus : bien vivre son âge
Herausgeber: Générations
Band: - (2014)
Heft: 56

Artikel: Opérée comme un humain!
Autor: Fattebert Karrab, Sandrine
DOI: <https://doi.org/10.5169/seals-831266>

Nutzungsbedingungen

Die ETH-Bibliothek ist die Anbieterin der digitalisierten Zeitschriften. Sie besitzt keine Urheberrechte an den Zeitschriften und ist nicht verantwortlich für deren Inhalte. Die Rechte liegen in der Regel bei den Herausgebern beziehungsweise den externen Rechteinhabern. [Siehe Rechtliche Hinweise.](#)

Conditions d'utilisation

L'ETH Library est le fournisseur des revues numérisées. Elle ne détient aucun droit d'auteur sur les revues et n'est pas responsable de leur contenu. En règle générale, les droits sont détenus par les éditeurs ou les détenteurs de droits externes. [Voir Informations légales.](#)

Terms of use


The ETH Library is the provider of the digitised journals. It does not own any copyrights to the journals and is not responsible for their content. The rights usually lie with the publishers or the external rights holders. [See Legal notice.](#)

Download PDF: 15.03.2025

ETH-Bibliothek Zürich, E-Periodica, <https://www.e-periodica.ch>

Opérée comme un humain!

Zyva, c'est le nom de la petite chienne de 6 mois, dont *Général Plus* a suivi la stérilisation par endoscopie, étape par étape.



Nicolas Ulrich,
de Martigny,
et Zyva.

Faire profiter les chiens d'une technologie médicale pointue et réservée habituellement à l'humain? Cela peut choquer. Pourtant, les interventions chirurgicales par endoscopie existent depuis plusieurs années en Suisse, notamment à Lausanne et depuis peu, à Saint-Prex.

«L'endoscopie des voies respiratoires et gastro-intestinale est utilisée fréquemment pour les diagnostics, explique le D^r Jean C. Pfister, vétérinaire et président de l'Association suisse pour la

médecine des petits animaux, une section spécialisée de la Société vétérinaire suisse. Les trois autres techniques – arthroscopie, laparoscopie et thoroscopie – sont utilisées de manière quotidienne dans les milieux universitaires et cliniques spécialisées, mais elles restent pour l'instant assez rares en cabinet privé.»

D'abord, parce que l'équipement représente un investissement important pour le cabinet vétérinaire, supérieur à 100 000 francs, ainsi qu'une formation pointue. Effort financier qui peut se réper-

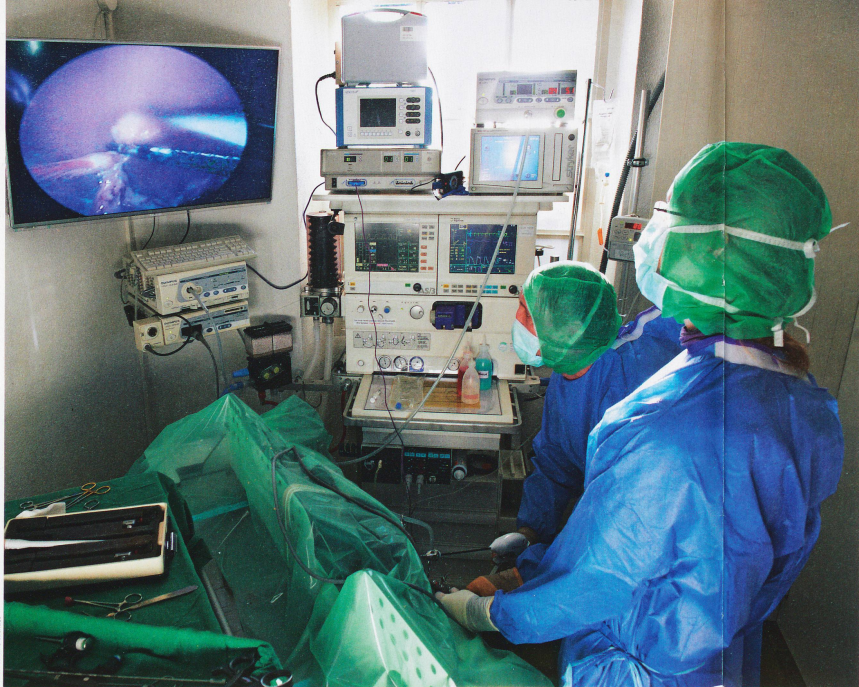

PHOTO: CORINNE CHAMBERLAIN

A l'aide de l'écran, qui projette en grand les entrailles de Zylva, le chirurgien repère l'ovaire, puis le sectionne à l'aide d'une pince chauffante. Coût de l'opération: 750 francs.

cuter sur la facture. Le coût d'une stérilisation classique oscille ainsi entre 420 fr. et 750 fr., selon une enquête réalisée par *A Bon Entendeur* en Suisse romande. «Or, une stérilisation de chienne par endoscopie coûte généralement 30% à 50% plus cher, indique Danielle Perrin Frei, vétérinaire à Echandens (VD). De plus, il ne faut pas oublier qu'une opération classique reste encore souvent la seule option, selon la pathologie. Donc, le chirurgien doit savoir manipuler les deux techniques, endoscopique et classique.»

Récupération plus rapide

Le surcoût ne semble toutefois pas constituer un obstacle majeur, en regard des avantages que représente une intervention chirurgicale laparoscopique. Selon le D^r Jean C. Pfister, la demande des propriétaires est même en progression pour les biopsies et les ovariectomies, c'est-à-dire l'ablation des ovaires.

Les avantages sont effectivement de poids pour le maître comme pour le chien. «Ni antidouleur, ni antibiotique: aucun traitement n'est à donner à la maison, suite à une intervention laparoscopique, précise le D^r An-

toine Adam, qui a stérilisé Luna, dans son cabinet à Saint-Prex. Les effets de la narcose complète s'effacent après deux heures. La chienne peut boire normalement et manger quelques heures seulement après l'intervention. Et la taille des incisions, très petite, réduit les risques d'infection. Il n'est donc pas nécessaire de faire porter une collette à la chienne. Il s'agit seulement d'éviter les bains pendant une semaine.» De plus, l'utilisation de fil résorbable évite un second rendez-vous chez le vétérinaire, et donc des frais pour le propriétaire de l'animal.

«C'est juste génial, s'enthousiasme Aline Haldemann, de Châtres (FR), qui a choisi la laparoscopie pour faire stériliser Luna, un golden retriever. En comparaison avec les chiennes propriétaires de connaissances qui, elles, ont subi une stérilisation classique, je peux dire que Luna a récupéré plus vite.» Et le coût?

«Ce n'est pas beaucoup plus cher qu'une opération classique, reprend Aline. Cela n'a pas joué un grand rôle. Si on ne veut pas dépenser pour son chien, alors le mieux est de ne pas en avoir!»

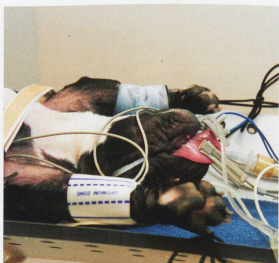Antoine Adam, qui offre depuis peu cette nouvelle technique dans son cabinet Vetmidi à Saint-Prex, l'utilise principalement pour les ovariectomies sur des chiennes. «Elle peut aussi être utilisée pour les mâles qui souffrent de cryptorchidie, c'est-à-dire lorsque l'un ou les deux testicules ne sont pas descendus. Ou encore pour une gastroplexie préventive, qui consiste à fixer l'estomac, en particulier chez les grands chiens, pour éviter qu'il ne se retourne. J'en profite aussi, lors de l'opération, pour vérifier que les organes internes sont sains.»

Et les chattes? «Personnellement, je ne le propose pas, parce qu'une stérilisation classique est moins invasive que pour une chienne. Disons que cela n'en vaut pas la peine.»

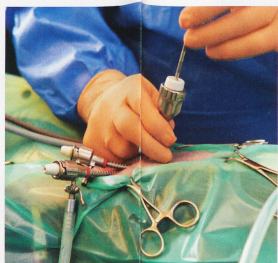
Sandrine Fattebert
Karrah



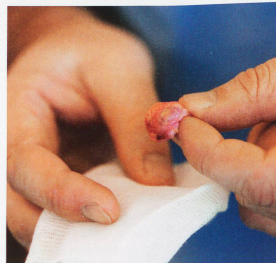Le D^r Antoine Adam anesthésie Zylva par voie intraveineuse, à l'aide de la D^{om} Regula Wuhmann. Un traitement antidouleur permettra à la chienne de récupérer plus rapidement et dans de meilleures conditions.



Endormie et sous le contrôle d'un monitoring, la chienne est attachée sur la table d'opération, la langue maintenue à l'extérieur. «Il s'agit d'éviter que Zylva ne tombe, commente le vétérinaire, car cette table est basculante.»



Trois petites incisions inférieures entre 3 et 5 mm chacune suffisent pour la pose de trocarts (sortes de tuyaux), destinés à accueillir l'endoscope (de 3 mm de diamètre) et la pince chauffante qui permettra de ligaturer les ovaires.



L'ovaire, dont l'extraction est l'aspect le plus délicat de l'opération, mesure un centimètre, pas davantage! «La stérilisation précoce, en particulier des bouledogues, réduit les risques de cancer des mamelles», précise le vétérinaire.

Opération réussie cinq sur cinq en 20 minutes! Juste quelques minutes après la fin de l'opération, Zylva reprend déjà ses esprits dans les bras du D^r Antoine Adam. Son maître peut venir la chercher. Il repartira avec une vidéo et un rapport chirurgical de l'intervention.