

Zeitschrift: Mitteilungen der Geographisch-Ethnographischen Gesellschaft Zürich
Band: 19 (1918-1919)

Artikel: Die inneren Körperorgane in den Kinderzeichnungen mit einigen ethnographischen Parallelen
Autor: Wehrli, G.A.
DOI: <https://doi.org/10.5169/seals-17002>

Nutzungsbedingungen

Die ETH-Bibliothek ist die Anbieterin der digitalisierten Zeitschriften. Sie besitzt keine Urheberrechte an den Zeitschriften und ist nicht verantwortlich für deren Inhalte. Die Rechte liegen in der Regel bei den Herausgebern beziehungsweise den externen Rechteinhabern. [Siehe Rechtliche Hinweise.](#)

Conditions d'utilisation

L'ETH Library est le fournisseur des revues numérisées. Elle ne détient aucun droit d'auteur sur les revues et n'est pas responsable de leur contenu. En règle générale, les droits sont détenus par les éditeurs ou les détenteurs de droits externes. [Voir Informations légales.](#)

Terms of use

The ETH Library is the provider of the digitised journals. It does not own any copyrights to the journals and is not responsible for their content. The rights usually lie with the publishers or the external rights holders. [See Legal notice.](#)

Download PDF: 18.02.2025

ETH-Bibliothek Zürich, E-Periodica, <https://www.e-periodica.ch>

Die inneren Körperorgane in den Kinderzeichnungen mit einigen ethnographischen Parallelen.

Von Dr. med. G. A. WEHRLI.

(Aus der im Manuskript überreichten Festschrift für Prof. Dr. Otto Stoll.)

Über Kinderzeichnungen besteht bereits eine beträchtliche Literatur. In dieser kommen auch die sogenannten Röntgenbilder zur Sprache, das sind Menschen-Zeichnungen, in denen die Kleider durchsichtig dargestellt sind, sodass auch die unter diesen verborgenen Körperformen, Arme, Beine, Genitalien etc. wiedergegeben werden, wie in analoger Weise das wahre Röntgenbild die äusserlich nicht sichtbaren Knochen zur Darstellung bringt. Über die Altersstufe, in der die Kinder solche Zeichnungen anfertigen, gibt uns Levinstein (pag. 48) eine nette Zusammenstellung. Darnach zeichnen mit 4 Jahren 8⁰/₀ der Kinder die Kleider ihrer Figuren durchsichtig, mit 6—9 Jahren 23⁰/₀, mit 13 Jahren hingegen machen keine Kinder mehr diesen „Fehler“. Immerhin zeichnen auch von den letzteren noch 30⁰/₀ die durch den Hut verdeckte Kopfpattie, mit 9 Jahren sogar 60⁰/₀. Die Erklärung dieser Zeichnungsart ist verhältnismässig einfach. Das Kind zeichnet auf dieser Entwicklungsstufe nach dem Gedächtnis und stellt dar, was es vom menschlichen Körper weiss und was ihm im Moment des Zeichnens ins Bewusstsein tritt, unbekümmert ob man die betreffenden Dinge an den dargestellten Objekten äusserlich sieht oder nicht. Unsere Kinder zeichnen nun aber nicht nur die von den Kleidern bedeckten äusseren Körperformen, sie geben zuweilen auch innere Organe wieder. Solche Zeichnungen mit inneren Organen sind bisher in der Literatur vollständig unberücksichtigt geblieben. Einzig Kerschensteiner bringt in seinem gross angelegten Buche zwei Zeichnungen, in denen das Herz eingezeichnet ist, ohne aber weiter auf den Gegenstand einzugehen. Die vorliegende Arbeit bezweckt diese Lücke auszufüllen und einen Beitrag zur Psychologie des Kindes zu geben. Ausserdem wird sie auf die frappanten Analogien in den Zeichnungen der Naturvölker hinweisen und uns manche Anhaltspunkte zum Verständnis der volkstümlichen Auffassung der inneren Organe bieten, obschon ich mir gerade in der letzteren Hinsicht mehr versprochen hatte als wirklich herausgekommen ist.

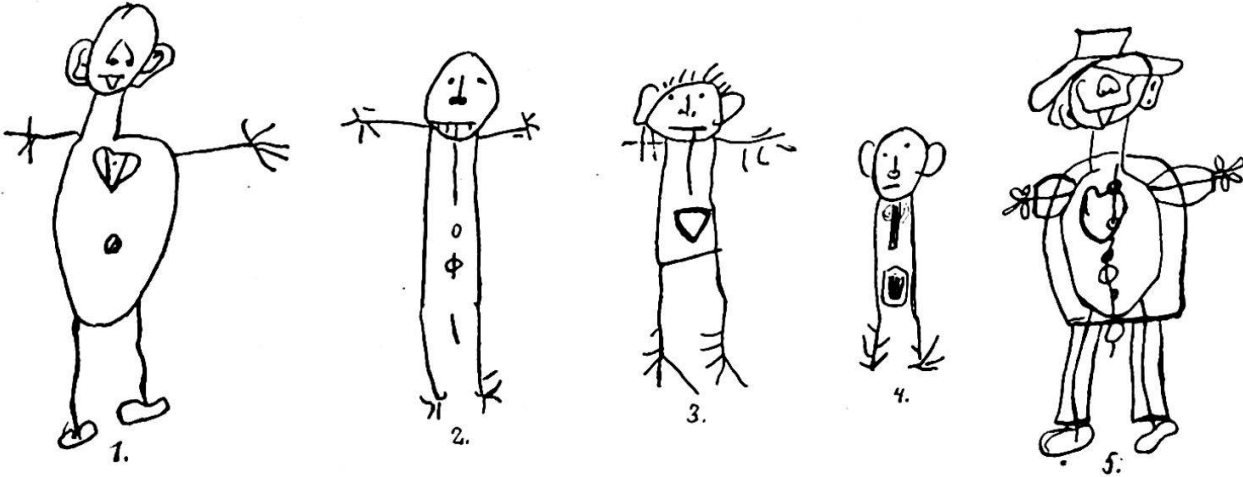
Die hier verwendeten Zeichnungen sind alle in meiner Anwesenheit und unter meiner Leitung entstanden. Sie stammen von Kindern abgelegener Gebirgstäler der Schweiz (im Wallis, im Kt. Schwyz und im Entlebuch), wo Bilderbücher fast vollständig fehlen und wo auch in der Schule nicht

gezeichnet wird. Dafür haben hier im Gegensatz zur Stadt die Kinder viel mehr Gelegenheit beim Schlachten der Haustiere zugegen zu sein und Einblick in das Körperinnere von Tieren zu erhalten. Auf diesen Umstand mag es zurückzuführen sein, dass die Zeichnungen von Stadtkindern, die vorzüglich in der Literatur verwendet sind, offenbar weniger häufig innere Organe eingezeichnet enthalten. Die verwendeten Materialien habe ich auf folgende drei Arten erhalten: Erstens forderte ich die Kinder einfach auf Menschen und Tiere zu zeichnen. Jede Beeinflussung durch Erwachsene oder durch andere Versuchskinder wurde vollständig vermieden. Es zeigte sich, dass einzelne Kinder ihren Figuren jeweilen innere Organe einzeichneten, obschon von solchen weder vor noch während der Versuche irgendwie die Rede war. Ich nenne diese Gruppe von Zeichnungen spontan entstandene Zeichnungen mit inneren Organen. Eine zweite Gruppe von Zeichnungen mit inneren Organen erhielt ich dadurch, dass ich die Kinder aufforderte Menschen oder Tiere darzustellen, die krank seien. Diese Aufgabe führte manche Kinder darauf zur Veranschaulichung der Krankheiten bestimmte innere Organe einzuzeichnen, die sie sonst unberücksichtigt gelassen hätten. Ich nenne dies das indirekt veranlasste Zeichnen innerer Organe. Eine dritte Gruppe von derartigen Zeichnungen erhielt ich endlich dadurch, dass ich den Kindern befahl in ihre Menschen- und Tierfiguren alles das einzuzeichnen, was sich inwendig im Körper befinde. Dies nenne ich das direkt veranlasste Zeichnen innerer Organe. Die Kinder wurden vollständig unvorbereitet und unbeeinflusst zu diesen Versuchen herangezogen und nur für eine der angeführten Gruppen verwendet. Die drei Gruppen von Zeichnungen werden hier gesondert besprochen; ihnen füge ich eine Zusammenstellung verschiedener Formen von einzelnen Körperorganen an, die alle auf direkte Aufforderung hin gezeichnet worden sind. Es hat sich nämlich gezeigt, dass in den drei ersten Gruppen wegen der vorzüglichen Einstellung der Kinder auf Lage und Vorhandensein der Organe deren Form meist stark vernachlässigt wurde. Die vierte Gruppe dürfte in dieser Beziehung eine willkommene Ergänzung bieten, da hier die Aufmerksamkeit der Kinder während des Zeichnens sich jeweilen auf ein Organ konzentrierte.

1. Das spontane Zeichnen innerer Organe.

Das spontane Zeichnen innerer Organe ist, wie bereits erwähnt, gar nicht so selten, wie man aus der bisherigen Literatur schliessen dürfte. Es ist aber auch bei unsern Gebirgskindern nicht allgemein üblich. Die Zahl der mir zur Verfügung stehenden Zeichnungen gestattet mir nicht zuverlässige Zahlen über deren Häufigkeit angeben zu können, doch schätze ich die Anzahl der Kinder, die von sich aus innere Organe einzeichnen auf 3—6⁰/₀. Die oben angeführte Statistik von Levinstein bestätigend, habe auch ich solche Zeichnungen, die ebenfalls Röntgenbilder genannt werden

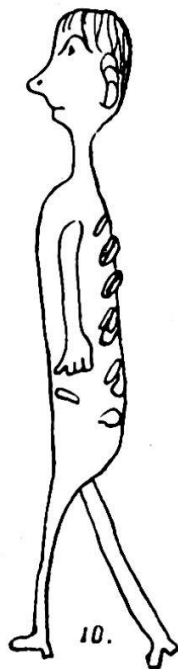
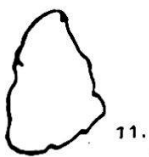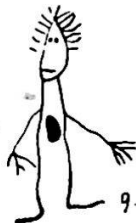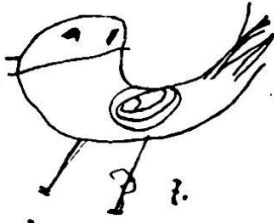
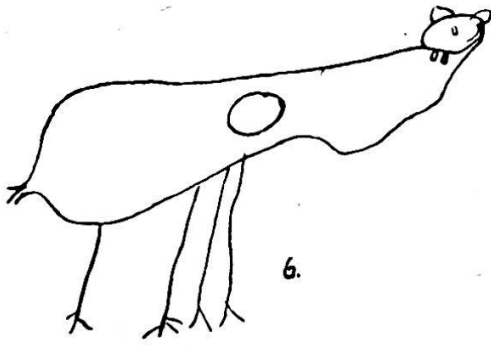
müssen, nur bei Kindern bis zu 11 Jahren angetroffen. In der überwiegenden Mehrzahl der Fälle ist das Herz eingezeichnet. Meist wird es frei in die Rumpfpattie hineingesetzt, zuweilen hängt es an einer Linie, die mit dem Kopfe in Verbindung steht. Es wird immer in der Körpermitte angebracht und womöglich in zentraler Lage. Seine Form ist die eines Dreiecks,



Rechteckes, Kreises oder aber die bekannte Lebkuchenherzform. Ausser dem Herzen besitzen nur wenige andere Organe den Vorzug in den spontanen Zeichnungen zur Darstellung zu gelangen, wenn wir nicht etwa die normalerweise verdeckten äusseren Genitalien, den After und den Nabel ebenfalls hier anführen wollen. Ich nenne noch die sogenannte Halsröhre oder Gurgel (Trachea oder Oesophagus), die oft mit dem Herzen in Verbindung gesetzt und als Aufhängeband für letzteres gedacht ist. Die Rippen und auch die Extremitätenknochen werden nur äusserst selten eingezeichnet. Überall wird auf die Kennzeichnung eines Organsystems, eines Zusammenhanges z. B. mit den Körperöffnungen, auf eine Verbindung von Herz und Blutgefässen etc. verzichtet. Es genügt dem Kinde sein Wissen vom Vorhandensein eines Herzens, das zum Körper gehört, dargetan zu haben, wie es denn überhaupt mit dem Einzeichnen innerer Organe ja nicht etwa einen besonderen Zweck verfolgt. Diese Organe gehören zu seinem Begriff Mensch, ihre Wiedergabe entspricht dem ideographischen Typus des Zeichnens (Verworn).

In den Abbildungen 1—5 habe ich die Hauptrepräsentanten dieser Zeichnungsart wiedergegeben. Die Bilder stammen aus dem Oberwallis, Fig. 2, 3 und 4 von einem siebenjährigen, intelligenten Knaben, Fig. 1 und 5 von einem zehnjährigen Mädchen. Der Knabe gibt neben dem Herzen stets auch die Halsröhre an, ohne aber die beiden Organe miteinander in Verbindung zu bringen. Das Mädchen zeichnet immer Herz und Nabel, auch für die Knöpfe des Gewandes zeigt es eine besondere Vorliebe und fügt diese auf einer Längslinie in der Körpermitte an. Beide Kinder zeichnen öfters die Genitalien und den After ein. Fig. 1, Herz und Nabel sind eingezeichnet. Das Dreieck unter dem Mund ist nicht etwa die herausgestreckte Zunge, sondern das sogenannte Chinnbei (Unterkiefer). Fig. 2, an die Kopfkantur ist die Halsröhre angefügt, es folgt das Herz, dann der After und der Penis. Fig. 3 und 4, Schlund und Herz sind eingezeichnet. Fig. 5 ist ein ausgesprochenes Röntgenbild, in welchem Körper und Extremitäten durch das Gewand durchscheinend gezeichnet sind. Herz, Nabel und männliches Genitale sind angegeben, ebenso Kleiderknöpfe.

2. Das indirekt veranlasste Zeichnen innerer Organe.



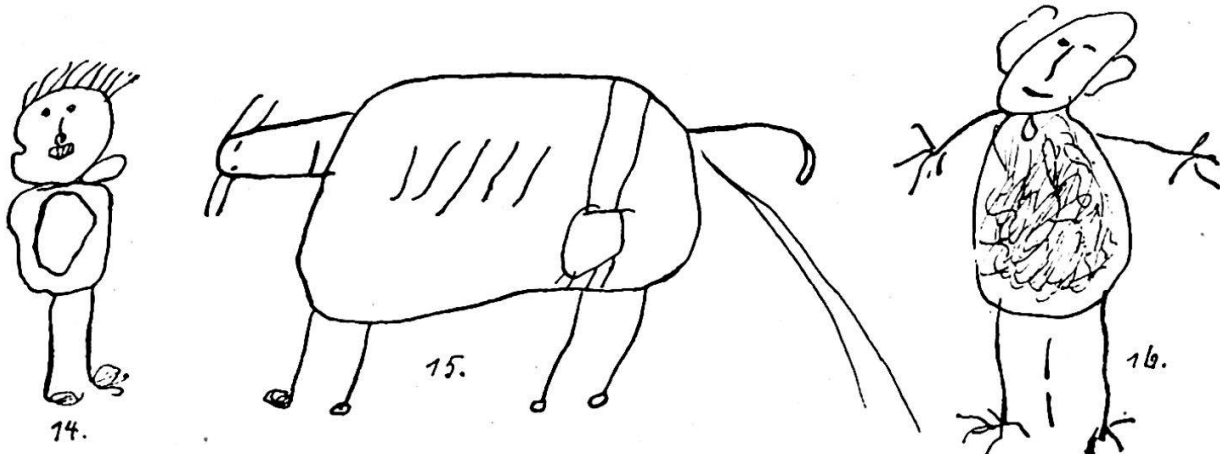
In einer früheren Arbeit über Krankheitsdarstellungen in Kinder- und Naturvölkerzeichnungen habe ich bereits auf diese Gruppe von Zeichnungen hingewiesen und gezeigt, wie der jugendliche Zeichner durch die Aufforderung eine Krankheit graphisch darzustellen zur Wiedergabe von Organen veranlasst werden kann, welche bis dahin seinem Gedankenkreis und seiner zeichnerischen Betätigung ferne lagen (pag. 12). So zeichnet ein neunjähriges Mädchen, dem es einfällt einen Vogel darzustellen, der an Bauchweh leidet, diesem eine grosse Spirale, den Darm in das Abdomen hinein. (Fig. 7.) Ein anderes Kind setzt eine Lunge in seine Menschenfigur hinein und will damit eine Lungenentzündung wiedergeben. (Fig. 8 und 9.) Ein anderes zeichnet den Magen für Bauchweh, den Blinddarm für Appendicitis usw. Manche geben sogar nur die erkrankten Organe allein wieder und verzichten auf die Darstellung der übrigen Teile des betreffenden Menschen. Sie zeichnen einfach einen Kreis, der den Magen und den Magenkranken darstellt oder eine Lunge für Lungentuberkulose. (Fig. 11, 12 und 13.) Pathologische Veränderungen an diesen Organen werden in der Regel nicht angedeutet, das Kind begnügt sich mit der Hervorhebung des erkrankten Organs. In meinem Material werden vorzüglich der Magen, der Darm und die Lunge wiedergegeben, das Herz fehlt bis jetzt vollständig zur Veranschaulichung von krankhaften Zuständen, ebenso die Nieren, Milz, Leber etc. Das hängt wohl damit zusammen, dass ich in der Aufgabestellung möglichst indifferent blieb und nur verlangte, dass eine kranke

Person gezeichnet werde. Dadurch kamen natürlich nur die in dem betreffenden Moment den Kindern präsenten Krankheitsbilder zur Verwendung, deren Anzahl meist sehr gering ist. Mit der Aufforderung bestimmte Krankheiten zu zeichnen könnten jedenfalls fast alle inneren Organe zur Darstellung gebracht werden.

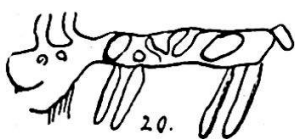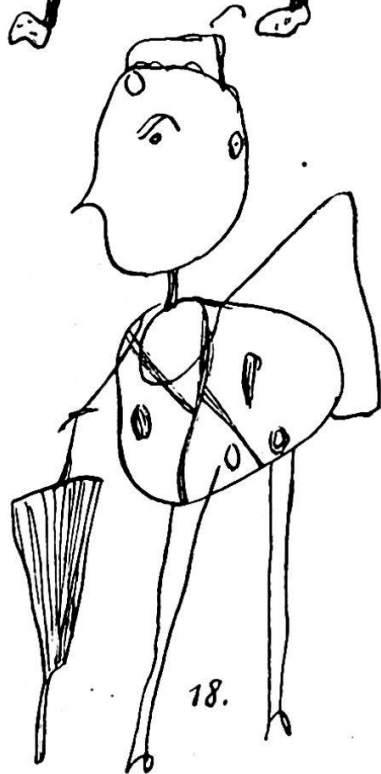
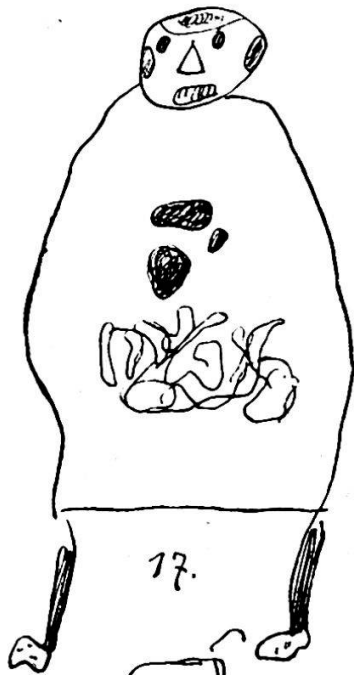
In den Abbildungen 6—13 gebe ich einige typische Vertreter der hier besprochenen Gruppe. Die Figuren 6 und 7 stellen eine Ziege und einen Vogel dar, die an „Bauchweh“ leiden. Der ersteren ist zur Veranschaulichung ihrer Krankheit der Magen, dem letzteren der spiralig aufgewundene Darm eingezeichnet. Die Zeichnungen stammen von zwei zehnjährigen Mädchen im Entlebuch. (Vergl. auch meine frühere Arbeit Taf. V, No. 8.) Fig. 8 und 9 sind an einer Lungenentzündung erkrankt, deshalb ist ihnen die Lunge eingezeichnet. (Von 11 jährigem Knaben und 7 jährigem Mädchen im Entlebuch.) Fig. 10 leidet an einer Blinddarmentzündung und gleichzeitig an Spondylitis; der Blinddarm und die Wirbelkörper sind eingezeichnet. In den Figuren 11—13 werden nur die erkrankten Organe wiedergegeben. Fig. 11 ist eine Lunge und bedeutet „Lungenbrand“ (Lungentuberkulose). Fig. 12 und 13 sind Magen-darstellungen und bedeuten „Magenweh“ resp. „Bauchweh“. (Alle von Kindern im Entlebuch.)

3. Das direkt veranlasste Zeichnen innerer Organe.

Die Bilder dieser Gruppe erhielt ich dadurch, dass ich die Versuchskinder aufforderte in ihre Menschenfiguren alles das einzuzichnen, was inwendig im Körper vorhanden sei. Je nach der Entwicklungsstufe, dem Alter und der Intelligenz der Kinder erhielt ich dann ganz verschiedene Bilder. Ein Teil der Kleinen refüsierte mit der Ausrede nicht zu wissen, was im Körperinnern vorhanden sei, ein anderer Teil begnügte sich das Abdomen mit einer unförmigen Masse, als „Fleisch“ bezeichnet, auszufüllen. Andere glauben, dass der Körper mit „Chuttle“ angefüllt sei, und zeichnen



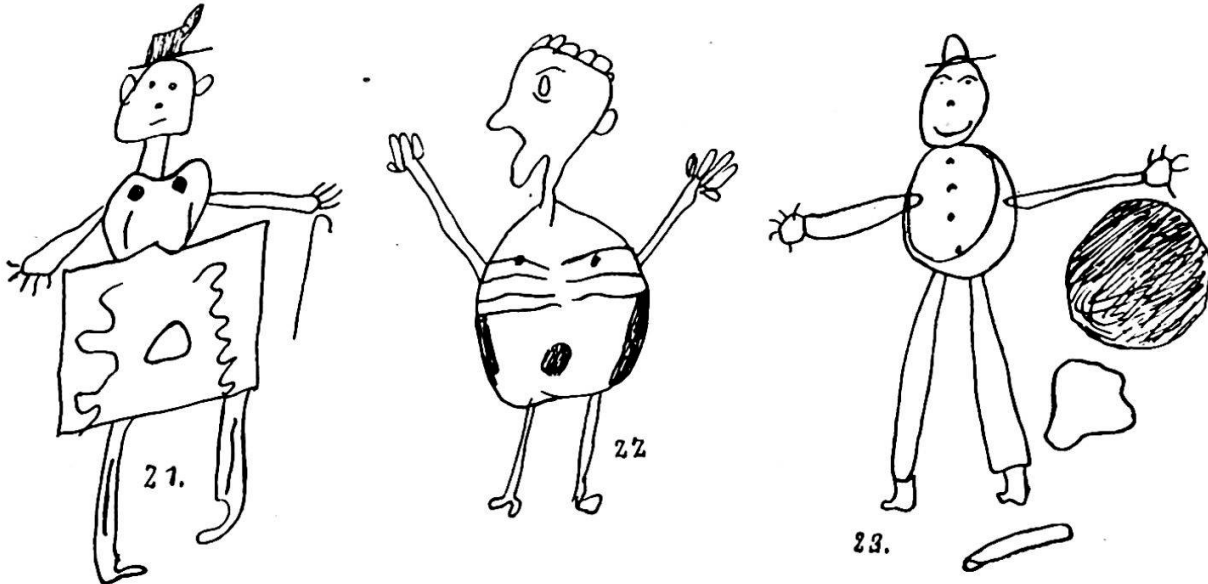
dementsprechend unzählige krumme Linien in ihr Menschenschema ein (Fig. 16). Eine Stufe höher stehen diejenigen Kinder, die bestimmte Organe darstellen. Viele kennen deren nur eines, vor allem das Herz. Noch häufiger wird der Magen als einziges Organ den Bildern eingefügt (Fig. 14). Hin und wieder steht dieser mit dem Munde in Verbindung




oder mit dem After, bei welchem Anlass dann an die Entleerung des Darminhaltes gedacht und diese zuweilen auch mit dargestellt wird. In den Tierzeichnungen werden oft nur einige Rippen angebracht (Fig. 15). Alle die angeführten Bilder enthalten nur ein Organ, das dem jugendlichen Zeichner präsent ist und aufgeführt wird. Am häufigsten sind die Baueingeweide, vor allem der Magen, dann das Herz. In den spontanen Zeichnungen dagegen prädominiert das Herz weit über alle anderen Organe, wie wir bereits gezeigt haben.

Während also manche Kinder nur ein einziges Organ in ihre Menschen- und Tierschemata hineinzeichnen, besitze ich von anderen Figuren, die mehrere Organe enthalten. Diese sind zunächst bei einer Gruppe von Bildern regellos eingesetzt ohne irgend welchen Zusammenhang und ohne bestimmte Reihenfolge. Herz, Lunge, Leber, Niere, Gedärme, Speiseröhre, Magen, Rippen und Blinddarm kommen da zur Darstellung, aber auch unbestimmtere Gebilde, die als Fleisch, Knochen, Röhrchen, Schmer und Blut bezeichnet werden. Zuweilen werden die einzelnen Organe durch Striche auseinandergehalten, in anderen Fällen, besonders bei Tieren, die Rippen als quere Linien zwischenhinein gesetzt (Fig. 19), oder aber der ganze Leib in verschiedene Segmente zerlegt und die Organe in diese hineingesetzt (Fig. 18). Bei einer weiteren Gruppe von Kinderzeichnungen erkennt man das Bestreben, eine bestimmte Gruppierung in die dargestellten Organe hineinzubringen und ihre Lage im Körper wiederzugeben. Doch werden die einzelnen Gebilde noch nicht untereinander verbunden, sondern schweben frei im Körperinnern. Manche Kinder haben allerdings das Bedürfnis diese Organe in irgend einer Weise zu befestigen und bringen sie zu diesem Zweck mit der Körperkontur in Verbindung, ähnlich wie in Fig. 15 das Euter der Rückenlinie angehängt ist. Recht interessant ist die symmetrische Anordnung der inneren Organe in den Figuren 21 und 22, die direkt an chinesische Anatomiebilder erinnert. Dabei werden aber die wichtigsten

Organe auf Kosten der wirklich vorhandenen Kenntnisse weggelassen und die angeführten über alle Massen schematisiert. Hin und wieder bringt ein jugendlicher Zeichenkünstler die inneren Organe ausserhalb, rings um seine Menschenfigur herum an (Fig. 23).

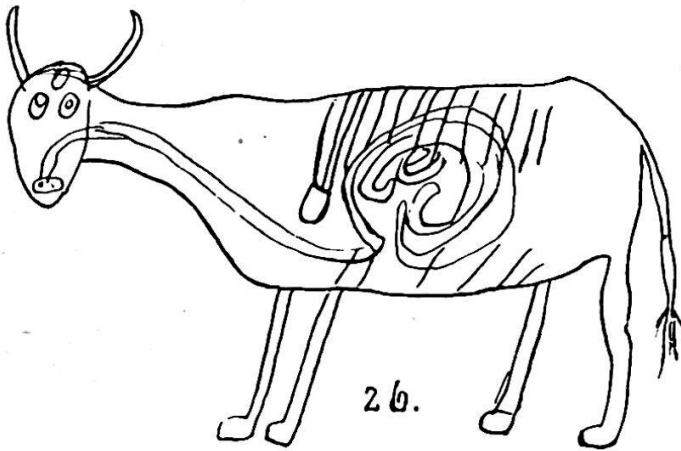


Die höchste Stufe dieser Situsbilder von Kinderhand bilden diejenigen, in denen die einzelnen Organe miteinander in Verbindung gesetzt und vor allem auch mit der Körperoberfläche in Beziehung gebracht werden, wenn also der Versuch gemacht wird Organsysteme darzustellen und diese mit Beobachtungen physiologischer Vorgänge in Einklang zu setzen. Am

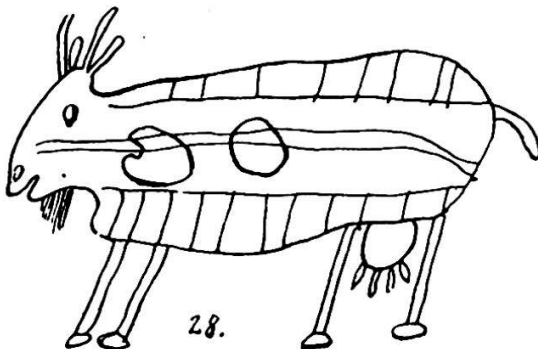
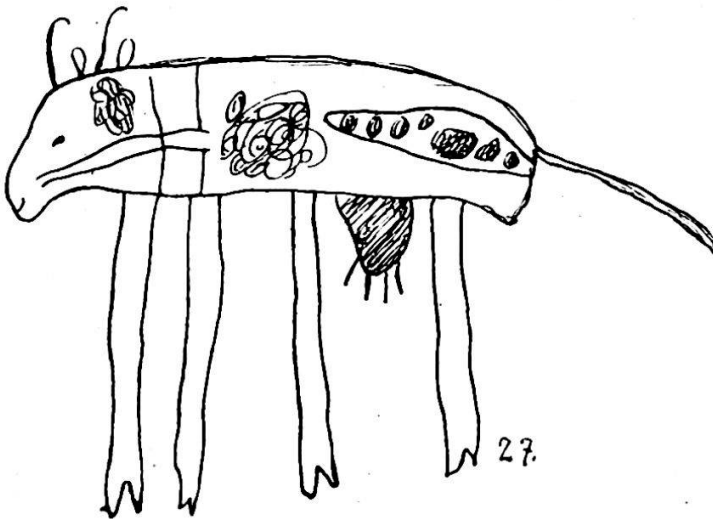


häufigsten wird das Darmsystem dargestellt. Es wird entweder mit dem Munde oder mit dem After oder mit beiden zusammen in Verbindung gebracht, die Kontenta eingezeichnet und nicht selten deren Entleerung mit dargestellt. Die Vorstellungen über den Verdauungsapparat sind recht mannigfaltig Für viele ist derselbe ein grosser Sack mit Ausgang nach

unten, anderen ist die Verbindung mit dem Munde die wichtigere. Viele geben nur eine Röhre an, die vom Mund direkt zum After oder bei der Kuh in gerader Linie zum Euter geht, an welch letzterem Orte die Nahrung in Milch verwandelt sei. Zuweilen ist das Herz zwischenhineingeschaltet,



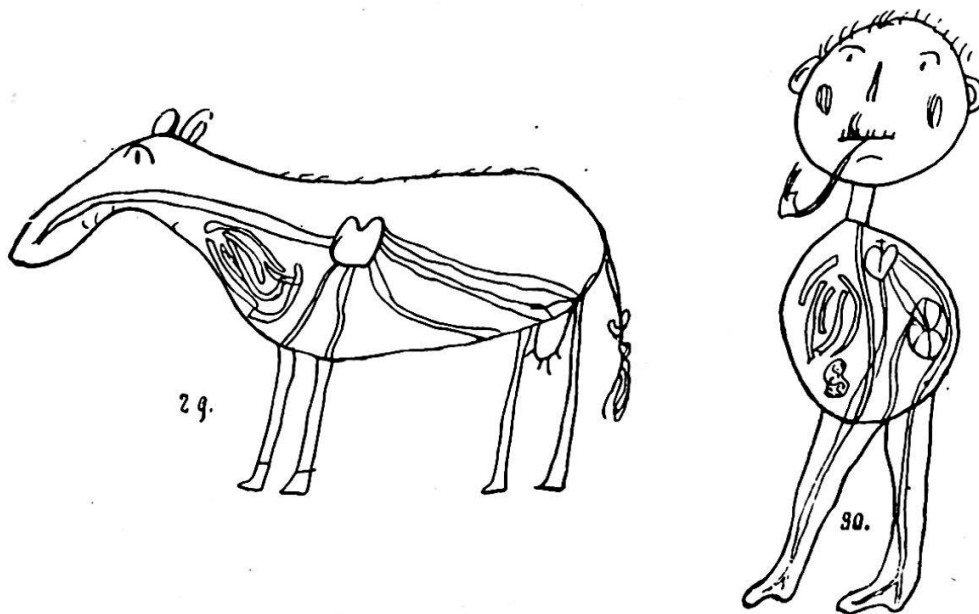
sodass es mit Mund und After in Verbindung steht und also ähnlich wie in der alten Volksauffassung einer Begriffsvermengung mit dem Magen anheimfällt. Ich habe denn auch bei manchen Kindern die Auffassung mündlich bestätigt gefunden, dass die aufgenommene Nahrung zuerst ins Herz gehe. Magen und Darm werden auf dieser Stufe gewöhnlich nicht in ihrem wahren Zusammenhang erkannt. Während der Magen in den Bildern mit loser Einfügung der Organe recht häufig vorkommt, fehlt er oft sobald die Kinder anfangen Organsysteme zu zeichnen. Sie wissen offenbar nichts mit ihm anzufangen und fügen ihn höchstens nebenbei ohne Zusammenhang mit den anderen Organen auf (Fig. 25 und 28). Ähnlich ergeht es der Lunge, der Leber und der Niere. Harn- und Stuhlauscheidungen werden aber gut auseinander gehalten und die entsprechenden Öffnungen extra angeführt. Meist wird auf eine weitere Verfolgung der Herkunft des Urins verzichtet, nur hin und wieder



die Harnblase eingezeichnet oder eine Abzweigung vom Darmsystem zur Genitalöffnung geleitet (Fig. 24). Das Darmsystem wird entweder als ein länglicher grosser Sack dargestellt mit den angeführten Verbindungen mit Mund und After oder aber als ein röhrenförmiges Gebilde, das die Körperöffnungen direkt miteinander verbindet, in anderen Fällen mannigfaltig

gewunden oder in Spiralform aufgewickelt ist. Es wird auch in der Gestalt von parallelen Wellenlinien oder als ein System von blind endigenden Schläuchen dargestellt.

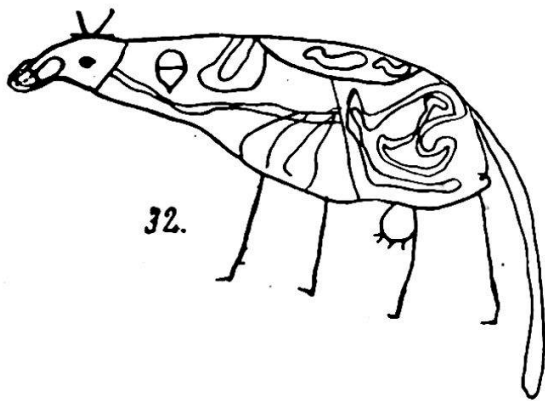
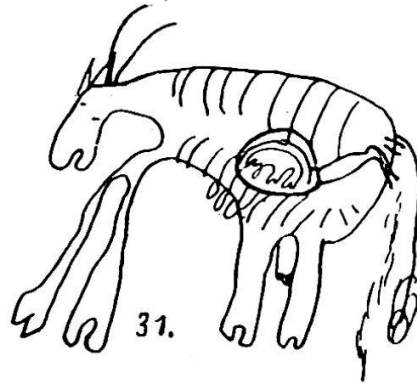
Ein zweites Organsystem, das hin und wieder zur Darstellung kommt, ist das Blutgefässsystem. Es wird jedoch häufig mit dem Darmsystem vermengt, wie wir bereits angeführt haben, indem die Auffassung vorherrscht, dass die aufgenommene Nahrung zuerst ins Herz geleitet werde. Die vom Herzen ausgehenden Blutgefässe werden „Röhrl“ genannt, aber auch die Vorstellung von diesen Gebilden ist recht unklar. Sie gehen in alle Körperteile und werden vom Herzen aus in die Arme und Beine hinein gezeichnet. Sie führen sowohl Blut als Darminhalt und werden sogar als Därme dargestellt, die zu den äusseren Körperöffnungen gehen (Fig. 29 und 30).



Der Stützapparat des Körpers, die Knochen, wird entweder gar nicht oder dann stets sehr mangelhaft wiedergegeben, sodass nie der Begriff der Stütze und des Haltes damit verbunden zu sein scheint. Meist begnügen sich die Kinder mit der Wiedergabe einiger frei schwebender Rippen, die zuweilen mit der Rücken- oder Seitenkonturlinie verbunden werden (vergl. die Figuren 15, 19, 21, 22, 25, 26, 28 und 31). Bisweilen drückt das Kind sein Wissen vom Vorhandensein von Knochen dadurch aus, dass es ein längliches Gebilde frei in das Abdomen hineinsetzt und dasselbe als „Knochen“ bezeichnet (vergl. auch Fig. 23). Die Extremitätenknochen werden durch einfache Striche angedeutet, die Gelenke durch dazwischen gelagerte Kreise (Fig. 21). Beckenknochen oder Schultergürtel, wie auch die Wirbelsäule, fehlen in meinem Materiale stets.

Das Urogenitalsystem wird zuweilen durch das Einzeichnen einer Harnblase repräsentiert, manchmal wird jedoch die Genitalöffnung mit dem Darmsystem in Zusammenhang gebracht, von welchem aus durch zwei verschiedene Wege die Ausscheidung der flüssigen und festen Bestandteile

erfolge. (Fig. 24). Häufig findet man in Tierzeichnungen den Uterus, die „Burdi“ mit dem Jungen dargestellt und mit überraschender Einsicht mit der Öffnung unter dem After in Verbindung gebracht. (Fig. 31 und 32). Das Nervensystem wird einzig durch Wiedergabe des Gehirns angedeutet. (Fig. 17, 18, 24, 25, 26 und 27). Der Begriff der Nerven scheint den Kindern dieses Alters noch völlig zu fehlen. Auch die Lungen werden nie als System dargestellt und auch nicht mit dem physiologischen Vorgang der Atmung in Zusammenhang gebracht. Wenn sie in den Bildern vorkommen, so befinden sie sich frei im Körperinnern, wie etwa die Nieren, die Leber und der Magen; verbleiben also auf der Stufe der losen Einfügung innerer Organe, ein Zeichen dafür, dass ihnen die Kinder verständnislos gegenüberstehen.




In den Figuren 14—16 habe ich einige typische Vertreter der Bilder, in denen nur ein inneres Organ wiedergegeben wird, zusammengestellt. In Nr. 14 ist der Magen frei eingezeichnet. Man beachte auch den zwischen Kopf und Rumpf seitlich angebrachten Kropf (von 11jährig. Mädchen). Fig. 15 ist eine Kuh, der fünf Rippen eingezeichnet sind; das Euter ist mit der Rückenkontur verbunden, das Tier uriniert (von 10jähr. Mädchen). In Fig. 16 sollen durch eine Menge kreuz und quer gelegter Linien die Eingeweide dargestellt werden. Unter dem Kopf ist die Gurgel eingezeichnet und zwischen den unteren Extremitäten, ausserhalb des Rumpfes, der After und das männliche Genitale (von 7jähr. Knaben).

In den Figuren 17—23 haben wir Beispiele von Zeichnungen, in denen mehrere Organe lose in die Menschen- und Tierschemata hineingesetzt werden. Die Formen der einzelnen Organe werden bei dieser Gelegenheit gerne vernachlässigt, wie z. B. Fig. 17 zeigt. Gehirn, Herz, Lunge, „Brust“ und Gedärme sind eingezeichnet (von 12jährig. Mädchen). Fig. 18 ist eine Menschengestalt mit Herz, Niere, Leber, Lunge, Blinddarm und Gehirn. Das Körperinnere ist durch ein schiefes Kreuz in 4 Segmente eingeteilt (von 13jähr. Mädchen). Fig. 19 Herz, Lunge, Magen und Därme sind angeführt und durch Doppelstriche auseinandergehalten (10jähr. Knabe). Fig. 20, Kuh mit Leber, Herz, „Nerven“ (gemeint sind Därme) und Gebärmutter (12jähr. Knabe). Die Figuren 21 und 22 zeigen eine streng symetrische Anordnung der inneren Organe. In der Fig. 21 sehen wir im Abdomen den Magen und zu beiden Seiten „Äderli“ (Därme oder Blutgefässe), in der Brustregion die beiden Brüste und darunter zwei „Beinli“ (Rippen). In die Unterextremitäten sind die Röhrenknochen eingezeichnet (von 10jähr. Knaben). Fig. 22 gibt mehrere Rippen, den Nabel und zu beiden Seiten des Rumpfes je eine Masse „Fleisch“ wieder (von 11jähr. Mädchen). In Fig. 23 sind Magen, Leber und „s'Bei“ (Knochen) ausserhalb, rings um die Figur herum angeordnet (von 8jähr. Knaben).

Die nun folgende Gruppe von Zeichnungen zu diesem Abschnitt zeigt das Be-

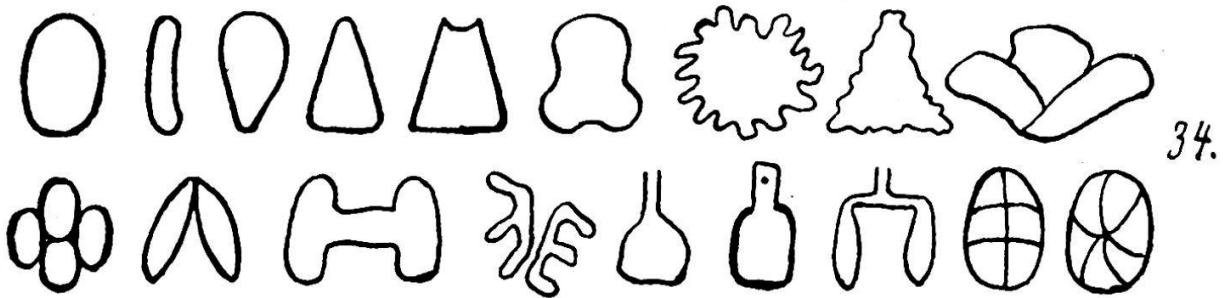
streben der jungen Zeichenkünstler Organsysteme zur Veranschaulichung zu bringen. In Figuren 24—28 ist die Aufmerksamkeit vor allem auf das Darmsystem gerichtet. Fig. 24 zeigt den Darm mit den Kontenta, er löst sich nach unten in zwei Röhren auf, die eine für die Ausscheidung der flüssigen, die andere für die der festen Bestandteile. Das Herz ist durch zwei Querstriche im oberen Teil des Rumpfdreiecks angedeutet, ausserdem ist das Gehirn eingezeichnet (von 10jähr. Knaben). Fig. 25 hat einen nur wenig gebogenen Darmschlauch, der unabhängig vom Magen gedacht ist. Ausser dem letzteren sind Herz, Rippen und Gehirn angegeben (von 12jähr. Knaben). Fig. 26 stellt ein Rind dar. Der Darm ist mit der Mundhöhle verbunden, daneben sind Rippen, Herz und Gehirn wiedergegeben (von 12jähr. Knaben). In Fig. 27 sind Speiseröhre, „Chuttle“ und Mastdarm ohne direkten Zusammenhang wiedergegeben. Im letzteren ist der Inhalt eingezeichnet, auch das Gehirn ist angegeben (von 10jähr. Knaben). In Fig. 28 ist der Darm wieder ein gestreckter Schlauch, daneben sind das Herz, der Magen und die Rippen eingezeichnet (von 12jähr. Knaben). Recht interessant ist Fig. 20. Hier führt die Speiseröhre ins Herz. Von diesem aus gehen „Röhrli“ nach allen Richtungen des Körpers. Es handelt sich um die Darstellung des Blutgefässsystems. Ein Konvolut von Därmen ist daneben lose in die Brustregion eingesetzt (von 12jähr. Knaben). Auch in Fig. 30 ist vom gleichen Knaben das Gefässsystem in einer Menschenfigur eingezeichnet. Die Blutgefässe, Röhrli genannt, gehen vom Herzen aus in die Untere Extremitäten und in die Lunge. Mit der Speiseröhre, resp. der Mundöffnung, hat das Herz dieses Mal keine Verbindung; die Därme sind wieder lose ins Körperinnere eingesetzt und wurden vom Knaben als „allerlei Röhrli“ bezeichnet. Ausser der bereits erwähnten Lunge ist auch die Leber (rechts unten) eingezeichnet. Man beachte das Kreuz in der oberen Einbuchtung des Herzens, das uns deutlich das kirchliche Vorbild zeigt. Die Figuren 31 und 32 endlich geben Darstellungen der Gebärmutter mit kleinen Kälbern darin. In Figur 32 ist dieses Organ der Rückenkonturlinie angeschlossen und ohne einen Ausgang. Es enthält zwei Föten; vor ihm liegen Leber und Herz, unter ihm Speiseröhre und übrige Därme (von 10jähr. Knaben). In Fig. 31 befindet sich die Gebärmutter mitten im Abdomen, sie enthält ein Kalb und ist durch einen Schlauch mit der äusseren Genitalöffnung verbunden. Die Rippen sind eingezeichnet. Das Tier uriniert (von 12jähr. Knaben).

In den Figuren 33—36 gebe ich einen Überblick über die verschiedenen Variationen der Formen, die ich von einigen inneren Organen erhalten habe. Sie sind auf direkte Aufforderung gezeichnet worden und stammen aus dem Entlebuch und dem Weggital. Im Gegensatz zu den übrigen Zeichnungen sind diese Figuren nicht mehr genaue Pausen der



Originale, sondern zum Zweck einer übersichtlicheren Demonstration auf eine einheitliche Grösse reduziert. Fig. 33 gibt die verschiedenen Herzformen wieder. Man beachte wie der wohl von kirchlichen Vorbildern oder von Spielkarten etc. entnommene Einschnitt am oberen Pol des Herzens auch auf den unteren angewendet wird und zuweilen zu einer

völligen Zweiteilung des Herzens führt. Der Punkt in der Mitte mancher Herzformen entspricht einer Begriffsvermengung mit der Brust, wie sie sich auch in der volkstümlichen Ausdrucksweise manifestiert. Die zwei letzten Beispiele zeigen das Herz vom sogenannten „Herzkasten“ umge-

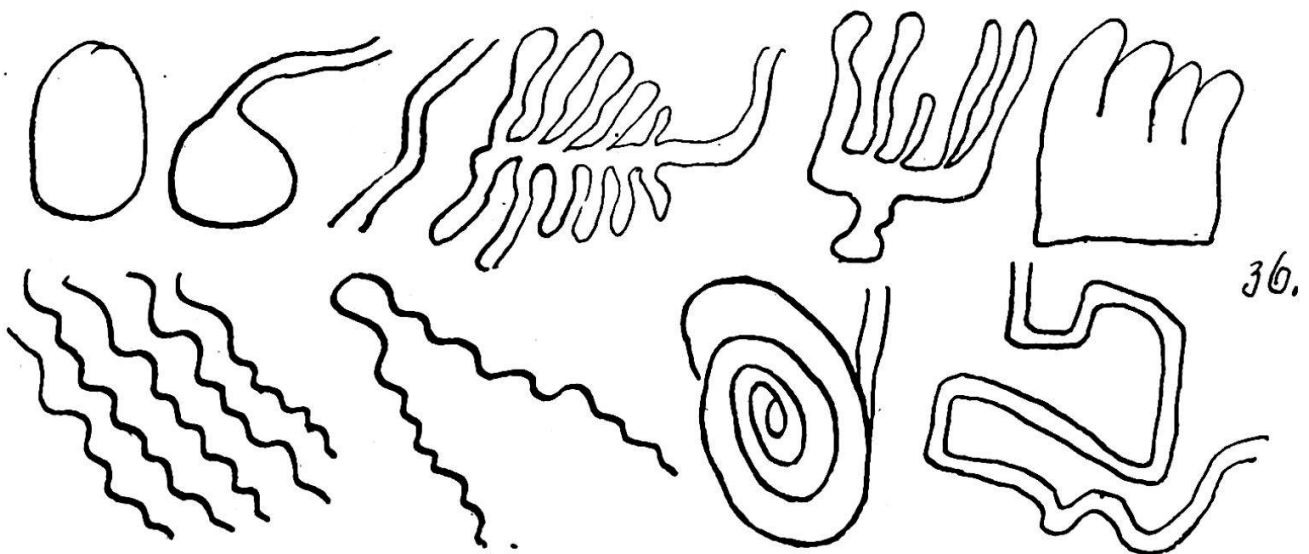


ben. In Fig. 34 habe ich die verschiedenen Formen der Lungendarstellungen zusammengestellt. Auf das Vorbild der nach dem Schlachten aufgehängten Tierlunge weisen die Lungen mit Fortsatz nach oben (Trachea). An einer Zeichnung ist sogar der Nagel sichtbar, an welchem das Organ aufgehängt wird.



Fig. 35 gibt Nierendarstellungen, unter denen aber die für uns Erwachsene typische Bohnenform fehlt. Fig. 36 endlich zeigt einige

Darmbilder; man beachte vor allem den spiralig aufgerollten Darm.



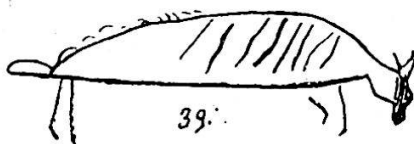

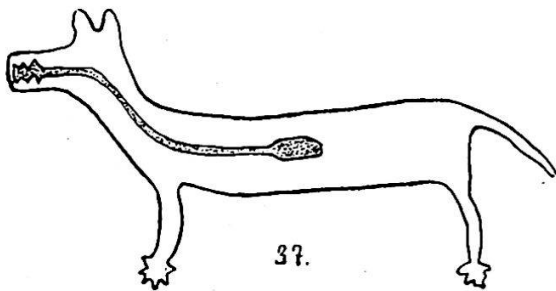
Die angeführten Kinderzeichnungen geben uns einen netten Einblick in die Vorstellungswelt unserer Kinder, wobei immerhin zu beachten ist, dass niemals das gesamte Wissen unserer Kleinen über einen Gegenstand mit solchen Versuchen gefasst werden kann, dass vielmehr noch andere Methoden, vor allem die des Ausfragens angewendet werden müssten. Leider ist es nicht möglich von Erwachsenen analoge Zeichnungen zu erhalten, da diese, auf der Stufe des anschauungs- und formgemässen Zeichnens (Kerschesteiner) angelangt, nach anderen Gesichtspunkten zeichnen und für solche Versuche überhaupt nicht zu gewinnen sind. Weit besser

gelingt jedoch ein Vergleich mit Zeichnungen von Naturvölkern, die bekanntlich in ihren Kunstäusserungen manche Verwandtschaft mit denjenigen unserer Kinder aufweisen.

Ethnographische Parallelen.

1. Das spontane Zeichnen innerer Organe kommt bei den Naturvölkern recht oft vor. Wir finden es bei den verschiedensten Völkern und sogar in Felsenzeichnungen, wo sonst wegen der erschwerten Technik nur die groben Umrisse angegeben werden. Man vergleiche z. B. die Abbildungen von amerikanischen Felsenzeichnungen mit inneren Organen in Mallery 1888 pag. 104 und 88. Fast immer ist wie in unseren Kinderzeichnungen das Herz eingezeichnet. Es ist entweder frei schwebend ins Körperinnere gesetzt, oder an einem Striche an der Körperkontur hängend dargestellt. Sehr oft führt ein Schlauch, der Schlund, vom Munde zum Herzen, sodass wie bei unseren Kindern die Vorstellung vorhanden zu sein scheint, dass die Nahrung vom Munde ins Herz geführt werde. Es würde natürlich zu weit führen hier eine grössere Anzahl der betreffenden

Bilder wiederzugeben. Ich beschränke mich auf eine Felsenzeichnung aus Westvirginien, eine Tierdarstellung, in der Herz und Schlund wiedergegeben sind. Fig. 37, nach Mallery 1888 Taf. XXXI. Der Verfasser misst dem Bilde eine magische Bedeutung bei, die aber nach den neueren Erklärungen der Felsenzeichnungen unwahrscheinlich ist. Überraschende Parallelen bietet die Arbeit über brasilianische Indianerzeichnungen von Koch-Grünberg, deren Bildermaterial auch in der äusseren Erscheinung grösste Ähnlichkeit mit europäischen Kinderzeichnungen aufweist. Darin sind denn auch Menschen- und Tierfiguren mit inneren Organen recht zahlreich. Ich gebe in Fig. 38 das „Porträt“ Koch-Grünbergs wieder, das von einer seiner Versuchspersonen stammt.



Ein dreieckiges Herz ist eingezeichnet, die beiden Striche im Gesicht sind die Mensurnarben des Verfassers (pag. 25). Andere innere Organe, die gerne spontan eingezeichnet werden, sind Teile des Skelettsystems, die Rippen vor allem, dann auch die Becken- und Extremitätenknochen. Man vergleiche hiezu Fig. 39, die Zeichnung eines Hirsches nach dem selben Werke, oder den Ameisenbären, Fig. 40, mit Rippen, Beckenknochen, Herz und Brustwarzen (Taf. VIII d und Taf. XX e). Andere Bilder mit Knochendarstellungen sind in Mallery 1888 pag. 757 abgebildet und in Danzel pag. 26 und Tafel I, Fig. 8—12, in welchem letzterem Falle es sich wieder um Felsenzeichnungen handelt. Bei dieser Gelegenheit will ich nicht versäumen auf das höchst interessante

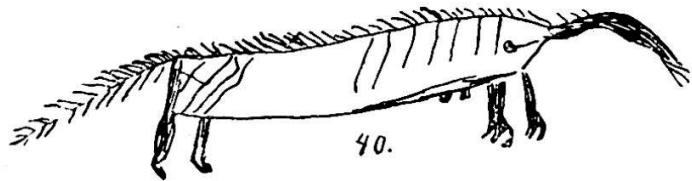
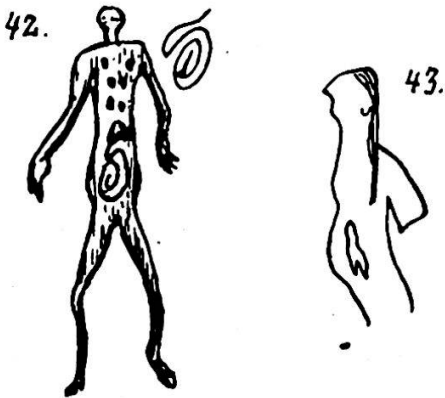


Bild hinzuweisen, das Bastian in seiner Arbeit über Indonesien reproduziert. Allen Figuren sind dort die Extremitätenknochen eingezeichnet und in diesen durch Löcher offenbar die Markräume angedeutet. Die Gelenke werden durch quere Ringe markiert. Eine grosse Rolle spielt das Brustbein, das zwar unverhältnismässig gross, in der Form aber ziemlich richtig gezeichnet ist. Auch der Schädel ist jeweilen angedeutet, hingegen fehlen die Rippen und übrigen Knochen. Sogar die Paläolitiker Europas haben trotz ihrer hochentwickelten Malerei, die vollständig auf der Stufe des anschauungsgemässen Zeichnens steht, Bilder mit inneren Organen hinterlassen. Ein Beispiel hiefür gibt Fig. 41, ein gut charakterisierter Elephant mit der typischen Herzdarstellung in der Brustregion. Das Bild stammt aus der Aurignacien-Höhle von Pindal in Asturien. (Sollas pag. 333 nach Breuil).

Der Grund für das bisher angeführte spontane Einzeichnen von inneren Organen bei den Naturvölkern ist natürlich derselbe wie bei unseren Kindern. Ohne eine spezielle Absicht werden innere Organe eingezeichnet, weil sie für den Zeichner zu den dargestellten Objekten gehören, denn der Primitive zeichnet weniger, was er sieht, sondern was er von den Dingen weiss. Die hier besprochenen Zeichnungen sind daher ebenfalls unter den ideographischen Typus einzuordnen.

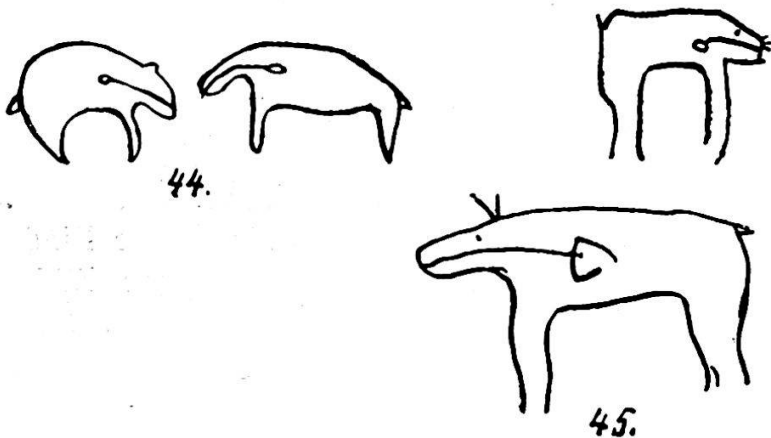
2. Das indirekt veranlasste Zeichnen innerer Organe. Auch für diese zweite Gruppe von Kinderzeichnungen finden wir in den Produkten der Naturvölker mehrfache Parallelen. Wir haben oben gezeigt, wie durch die Aufforderung Kranke darzustellen unsere Kinder veranlasst werden innere Organe in ihre Menschen- und Tierfiguren hineinzuzichnen. Auch die Primitiven kommen hin und wieder in die Lage Krankheiten graphisch

wiederzugeben, so z. B. die Dakota-Indianer, die in ihren Jahreskalendern sehr oft Krankheitsdarstellungen wählen, um durch sie bestimmte Jahre zu charakterisieren. So wird das Bild eines Pockenkranken als Jahreszeichen für das Jahr, in welchem eine Pockenepidemie herrschte, gewählt. In der bereits zitierten Arbeit über die Dakotakalender habe ich diese Krankheitsdarstellungen zusammengestellt und gezeigt, wie der Primitive dieselben Ausdrucksmittel wählt wie unsere Kinder um Krankheiten wiederzugeben. So zeichnet er denn auch, um Schmerzen im Körperinnern zu veranschaulichen, die Organe ein, die für ihn der Sitz dieser Beschwerden sind, bei Bauchschmerzen oder Bandwurmbeschwerden also den Magen und den Darm, bei Puerperalfieber der Wöchnerinnen den Fötus im Mutterleib etc. Die



Figuren 42 und 43 sind Reproduktionen der beiden genannten Krankheitsdarstellungen. (Vergl. Taf. II Fig. 8 und 16, Taf. IV Fig. 20—23.) Interessant ist es nun zu beobachten, wie in den Dakotakalendern einzelne Zeichen für innere Organe in ihrer ursprünglichen Bedeutung verkannt und als Symbol für Schmerz überhaupt oder für Krankheit verwendet werden. (Vergl. pag. 6.)

Eine weitere Gruppe von Darstellungen innerer Organe auf indirektem Wege entsteht dadurch, dass zum Zweck des Bildzaubers die Organe, die getroffen werden sollen, den Figuren eingezeichnet und ihre Durchstechung oder Vergiftung im Bilde vorgenommen werden. In der überwiegenden Zahl der Fälle handelt es sich natürlich um

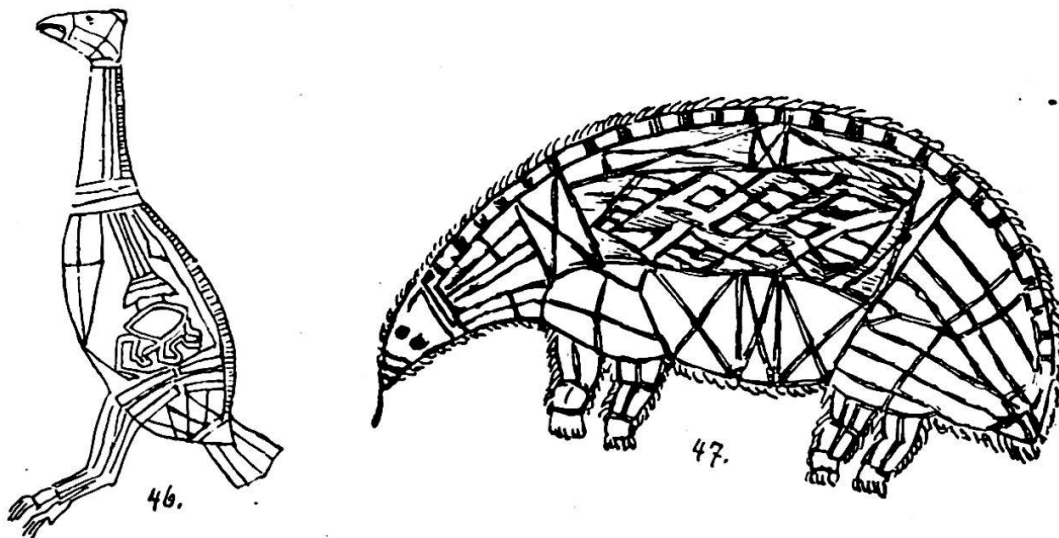


das Herz. In den Figuren 44 und 45 gebe ich zwei Beispiele von solchen Bildern, die als Jagdzauber, zur Erlangung einer guten Beute verwendet wurden. (Aus Mallery 1888 pag. 495 und 496, vergl. auch Hoffmann pag. 221.) Die gleichen Manipulationen

werden auch an Menschenfiguren vorgenommen um z. B. die Liebe einer bestimmten Person zu erwerben, in welchem Falle das eingezeichnete Herz mit entsprechenden Medikamenten behandelt wird, oder aber um anderen Menschen Übles zuzufügen, um sie krank zu machen oder zu verderben.

Ein weiteres Motiv zum Einzeichnen innerer Organe mag die Verwendung derselben zur ornamentalen Ausschmückung der gezeichneten Figuren sein, zu welcher Gruppe ich die prächtigen „Anatomiebilder“ der australischen Eingebornen zählen möchte, die Spencer publiziert hat. Die

Bilder zeigen eine hoch entwickelte künstlerische Begabung mit trefflicher Charakteristik. In allen sind die Wirbelkörper eingezeichnet und zu einer



Wirbelsäule formiert, auch die dorsalen Wirbelfortsätze und die Rippen werden oft wiedergegeben und stets Schulter- und Beckengürtel, allerdings in stark stilisierter Form, markiert. Auch die Extremitätenknochen und deren Gelenke fehlen nie. In manchen Bildern, in dem des Krokodils z.B. (Fig. 85 in Spencer), ist die Wiedergabe der inneren Struktur mit den ornamentalen Zeichnungen der Körperoberfläche kombiniert. Herz, Magen und Darmtraktus sind oft deutlich erkennbar, ebenso scheinen Muskel- und Fettpartien wiedergegeben zu sein. In allen Bildern zeigt sich ein ausgesprochener Zug zur Stilisierung und ornamentalen Gestaltung der inneren Organe, die eine sichere Deutung des Gezeichneten oft erschweren. Man vergleiche hiezu die Figuren 46 und 47, eine Gans und ein Echidna darstellend.

Aus den wenigen hier angeführten Bildern von Naturvölkern ersehen wir, dass bei den Primitiven offenbar noch andere Beweggründe zum Zeichnen innerer Organe vorhanden sind als wir sie für unsere Kinder zusammengestellt haben. Vollends würde die Untersuchung der Bilderschriften in dieser Beziehung manchen neuen Gesichtspunkt eröffnen, was aber an einem andern Orte geschehen soll.

Literaturnachweise.

- Levinstein, S.** Kinderzeichnungen bis zum 14. Lebensjahr. Leipzig 1905.
Kerschensteiner. Die Entwicklung der zeichnerischen Begabung. 1905. Taf. 7 und 9.
Verworn, M. Zur Psychologie der primitiven Kunst. Jena 1908.
Wehrli, G. A. Krankheitsdarstellung in den Winterzeichnungen der Dakota-Indianer.
Mitteilungen der Geographisch-Ethnographischen Gesellschaft. Zürich 1917/18.
Mallery, G. Tenth Annual Report of the Bureau of Ethnology. Washington 1893.
Koch-Grünberg, Th. Anfänge der Kunst im Urwald. Berlin 1905.
Danzel, Th. W. Die Anfänge der Schrift. Leipzig 1912. Beitrag zur Kultur- und
Universalgeschichte XXI.
Bastian, A. Indonesien. III. Lieferung. Berlin 1886.
Sollas, J. W. Ancient Hunters. London 1915 und **Brenil** in l'Anthropologie 23, 1912.
Hoffman, W. J. Seventh Annual Report of the Bureau of Ethnology. Washington 1891.
Spencer, B. Native Tribes of the northern territory of Australia. London 1914.

