

Zeitschrift: Schweizer Hebamme : offizielle Zeitschrift des Schweizerischen Hebammenverbandes = Sage-femme suisse : journal officiel de l'Association suisse des sages-femmes = Levatrice svizzera : giornale ufficiale dell'Associazione svizzera delle levatrici

Herausgeber: Schweizerischer Hebammenverband

Band: 72 (1974)

Heft: 4

Artikel: Diagnose des Mammakarzinoms in der Praxis

Autor: Sacha, E.

DOI: <https://doi.org/10.5169/seals-950839>

Nutzungsbedingungen

Die ETH-Bibliothek ist die Anbieterin der digitalisierten Zeitschriften. Sie besitzt keine Urheberrechte an den Zeitschriften und ist nicht verantwortlich für deren Inhalte. Die Rechte liegen in der Regel bei den Herausgebern beziehungsweise den externen Rechteinhabern. [Siehe Rechtliche Hinweise.](#)

Conditions d'utilisation

L'ETH Library est le fournisseur des revues numérisées. Elle ne détient aucun droit d'auteur sur les revues et n'est pas responsable de leur contenu. En règle générale, les droits sont détenus par les éditeurs ou les détenteurs de droits externes. [Voir Informations légales.](#)

Terms of use

The ETH Library is the provider of the digitised journals. It does not own any copyrights to the journals and is not responsible for their content. The rights usually lie with the publishers or the external rights holders. [See Legal notice.](#)

Download PDF: 15.03.2025

ETH-Bibliothek Zürich, E-Periodica, <https://www.e-periodica.ch>

Diagnose des Mammakarzinoms in der Praxis

E. Sacha

Die Abnahme der Morbidität des Mammakarzinoms kann man zurzeit nur durch Intensivierung der Früherfassung dieser Erkrankung erreichen. Selbstuntersuchung der Frau sowie Inspektion und Palpation der Mamma durch den Arzt sollten zur Selbstverständlichkeit der Präventivmedizin gehören. Weitere Abklärungsuntersuchungen wie Mammographie, Thermographie, Galaktographie, Feinnadelbiopsie, Gewebsbiopsie mit Nadel und Exzisionsbiopsie mögen die beginnenden Mamma-drüsenveränderungen erfassen.

Die Zahl der Neuerkrankungen des Brustdrüsenkarzinoms der Frau hat in den letzten Jahren zugenommen, besonders bei Frauen unter 50 Jahren. In den USA ist es die häufigste zum Tode führende Erkrankung bei 40- bis 44-jährigen Frauen (1). Die Mortalitätsrate des Mammakarzinoms ist in den letzten 40 Jahren etwa gleich geblieben. Die Zunahme der Morbidität in mehreren Ländern der westlichen Welt ist beunruhigend. In den fünfziger Jahren war das Kollumkarzinom die relativ häufigste Karzinomlokalisierung; seit 1961 ist das Mammakarzinom an die Spitze gerückt. Die Suche nach den ätiologischen Faktoren führte zur Bestimmung der Risikogruppen, welche in vermehrter Zahl unter den Mammakarzinompatientinnen figurieren. Bei Untersuchungen konnte festgestellt werden, dass zu diesem Kollektiv ledige und verheiratete Frauen ohne Kinder, Frauen mit ein bis zwei Kinder, die nie gestillt haben, adipöse Frauen besonders in der Menopause, Frauen mit einer proliferierenden Mastopathie oder anderen Erkrankungen in der Anamnese, Frauen mit einem Mammakarzinom in der Familie gehören (2).

Ergebnisse der Brustkrebsbehandlung nach einer histologisch begründeten Studieneinteilung bestätigten, dass die Ueberlebenszeit nicht von der Therapiewahl abhängt, sondern davon, ob bei Behandlungsbeginn schon zu weit ausgedehnte Lymphknotenmetastasen oder schon okulte Fernmetastasen bestanden haben. Zum Beispiel ist der Unterschied in der Lebenserwartung nach Radikaloperation plus Nachbestrahlung klein (3). Ein Versuch, die Behandlungsergebnisse der verschiedenen Autoren aufgrund der in der Literatur angegebenen Erfolgsstatistiken miteinander zu vergleichen, scheitert in Inhomogenität des Patientengutes, einheitlicher Stadienbeurteilung und variabler Operations- und Bestrahlungstechnik auch innerhalb derselben Gruppe (4). Bemühungen einer internationalen kooperativen Studie brachten im Jahre 1969 einige vergleichbare Resultate:

Die Frühstadien des Mammakarzinoms ohne nachweisbare Metastasen zeigen eine Zehnjahreheilungsrate von 50—70 %, je nach Autor; aber bei Befall schon der ersten Lymphstationen sinken die Heilungsaussichten um fast die Hälfte ab (5).

Zurzeit zeigt sich in der Literatur eher die Tendenz zur Einschränkung der operativen Behandlungsverfahren unter gleichzeitiger Intensivierung der Bestrahlungstherapie.

Die Bedeutung der Früherfassung

Es scheint aber eindeutig zu sein, dass nur Intensivierung der Früherfassung und breite Vorsorgeuntersuchungen zur Verbesserung der Heilungsraten des Mammakarzinoms führen können.

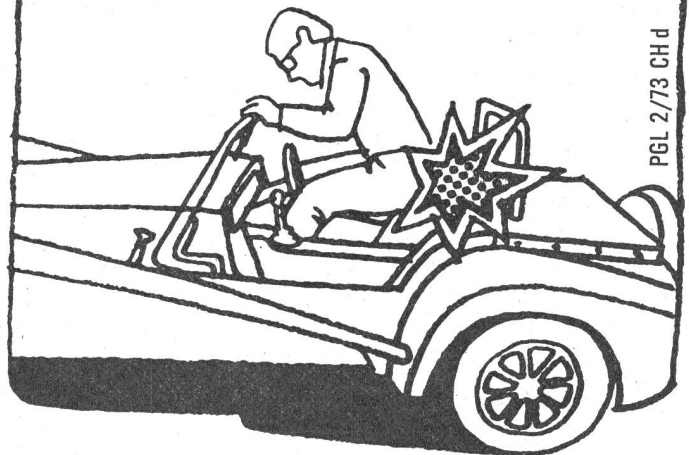
Eine heute propagierte regelmässige und sinnvolle Selbstuntersuchung der Brustdrüse, ferner die durch Massenmedien verbreitete Orientierung über den Brustkrebs führen viele Frauen in die ärztliche Praxis, weil auch eine körnige Brust-

Gegen Hämorrhoiden


®
**Procto-
Glyvenol**

Procto-Glyvenol entlastet,
wenn Sitzen zur Last wird.

C I B A



PGL 2/73 CH d



Neu
® Hemeran Gel Geigy
 mit dem zusätzlichen Kühleffekt

**macht müde, schwere Beine
 wieder springlebendig**

**Die bewährte Hemeran Venen-Crème
 steht weiterhin zur Verfügung.**

HEM 2/73 d

drüse bereits wie ein Tumor imponiert. Der Arzt steht dann aber vor dem gleichen Problem, bei diesem Befund eine sichere Diagnose zu stellen, die nicht nur die Patientin beruhigt, sondern auch dem Arzt eine gewisse Garantie gibt.

Es stehen heute einige diagnostische Verfahren zur Verfügung. Bereits die Inspektion und die Palpation können beim Befund des fortgeschrittenen Karzinoms eine klare Diagnose zeigen. Häufiger handelt es sich aber in der Praxis um palpatorisch unklare Befunde, die durch weitere diagnostische Massnahmen ergänzt werden müssen. Es ergeben sich eine Reihe von Indikationen, unter denen eine Mammographie durchgeführt werden sollte (nach H. Maass):

1. zur Erkennung, vor allem Lokalisierung, eines suspekten Befundes in einer diffus mastopathisch veränderten Mamma;
2. sehr adipöse und voluminöse Mammae, bei denen die Palpationsuntersuchung keinen eindeutigen Befund ergibt;
3. bei der sezernierenden Mamma;
4. zur Verlaufskontrolle von Patientinnen, bei denen bereits eine Biopsie durchgeführt worden ist, deren Ergebnis einen gutartigen Befund ergeben hat;
5. bei Kontrolluntersuchungen der verbleibenden Mamma nach Mammaneoplasma;
6. bei Auftreten eines vergrösserten axillären Lymphknotens;
7. bei unabhängig von Zyklus und in der Menopause plötzlich auftretenden Schmerzen in der Mamma;
8. im Rahmen von Vorsorgeuntersuchungen bei Frauen, bei denen eine familiäre Belastung vorliegt, auch wenn keine der unter 1 bis 7 aufgeführten Indikationen vorliegt (6).

Bei einem mammographisch suspekten Befund, auch wenn dieser palpatorisch nicht verifizierbar ist, ist eine gezielte Biopsie erforderlich.

Ebenfalls erlauben die Galaktographie und die heute vielerorts praktizierte Thermographie in geübten Händen die Erkennung auch kleiner, lokalisierter Frühstadien des Mammakarzinoms. Diese Methoden sind aber noch nicht überall zur Routine geworden.

Bei einem palpatorisch nachgewiesenen oder röntgenologisch verdächtigen Tumor muss immer eine Exzisionsbiopsie und nicht eine Probeexzision des Tumors erfolgen. Dieser Eingriff sollte in Allgemeinnarkose in einer Klinik gemacht werden. Dort hat man die Möglichkeit einer Schnellschnittuntersuchung, und meistens ist ein palpatorisch scheinbar kleiner Tumor wesentlich grösser, was besonders bei einem tief liegenden Befund häufig ist und dann Schwierigkeiten bereitet.

Die Patientin hat ohne Narkose mehr Angst und Schmerzen, der Operateur tendiert zu einer schnellen Beendigung der Operation, was manchmal auf Kosten der Vollständigkeit der Tumorentfernung oder guter Blutstillung geht.

Feinnadelbiopsie

Nach diesen diagnostischen Verfahren bleibt uns noch eine Gruppe von Patientinnen, die keinen pathologischen Befund zeigen, bei denen aber trotzdem keine befriedigende Sicherheit über die Diagnose vorliegt. Praktisch müsste man jede zweite grössere, körnige Brustdrüse biopsieren, weil man immerhin die Knoten tastet.

Auch von sehr erfahrenen Röntgenologen kann man nicht immer eine 100-Prozentige Diagnose erwarten. Im Gegenteil, ein röntgenologisch unverdächtiger Tumor kann nur durch eine histologische Untersuchung als sicher gutartig bestätigt werden. Schwierigkeiten in der Diagnose der Brustdrüsenerkrankungen bringt natürlich auch der altersbezogene Strukturwandel am

Agiolax



**Pflanzliches Darmregulans,
wirkt mild, angenehm und sicher**

Zusammensetzung

Mit Mucilago angereicherte Früchte von Plantagoarten und Cassia angustifolia, Rhiz. Calami, Kamillenextrakt mit standardisiertem Azulengehalt, Geschmackskorrigenzien.

Eigenschaften

Agiolax reguliert in physiologischer Weise den Entleerungsmechanismus des Darmes, durch seine Kombination von mechanischer Quellwirkung mit mildem Tonisierungseffekt.

Indikationen

Habituelle Obstipation
Stuhlregulierung post partum
und bei Bettlägerigen
Schwangerschaftsobstipation
Entleerungsstörungen bei
Anus praeternaturalis.

Nebenwirkungen und Kontra-Indikationen

Keine

Handelsformen

Dosen mit 100* g, 250* g und 1000 g
Granulat. * kassenzulässig

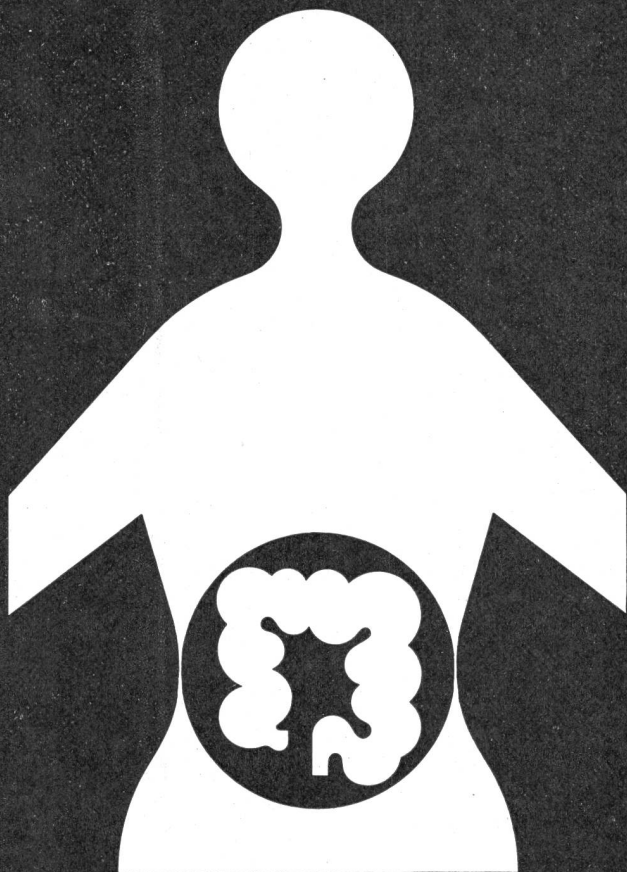
BIO/MED

Dr. Madaus & Co., Köln
Für die Schweiz: Biomed AG, Zürich

® Dulcolax Geigy

Heilgymnastik
für den trägen Darm

behebt die Verstopfung
unschädlich
mild
ohne Gewöhnung



Milchdrüsenkörper, die Fehlbildung des Gang-Läppchen-Systems im Sinne einer Mastopathie, die knapp die Hälfte der Frauen im vierten bis sechsten Jahrzehnt zeigten. Als ergänzender Eingriff wird die Feinnadelbiopsie mit nachfolgender zytologischer Untersuchung angewandt. Positive Befunde mit dieser zytologischen Methode sind immer relevant, während negative, besonders einmalige Befunde, unsicher sind. Die zytologische Untersuchung muss ein erfahrener Spezialist machen. Eine Histologie ist unbestritten aussagekräftiger als die Zytologie.

Bei 65 Prozent von Mammakarzinomträgerinnen lassen sich im Blut Karzinomzellen nachweisen, ohne dass diesem Befund eine schlechte prognostische Bedeutung zugemessen werden könnte. Bei Vornahme einer Operation oder einer Probebiopsie wird die Zellaussaat vorübergehend erheblich erhöht.

Nach Sontham und Brunshwig hängt das Angehen von Metastasen von der Grösse der Tumorzellenembolie ab (4).

Die Frage, ob das jeweils gewonnene Material quantitativ und qualitativ den Anforderungen entspricht, bestätigten die histopathologischen Vergleichsuntersuchungen, bei welchen der Befund aus der Feinnadelbiopsie mit dann durchgeführten Stufenschnittuntersuchungen aus dem ganzen Gewebe übereinstimmt. Die Indikation zu dieser Biopsie sollte aber gut überlegt sein und ersetzt nicht die Mammographie. Dieser einfache Eingriff ermöglicht auch bei sehr jungen Frauen, die nicht zu den Risikogruppen gehören, aber mit einer Brusterkrankung in der Praxis erscheinen, eine eventuell nötige zytologische Diagnose zu stellen. Schliesslich ist dann die Zytologie, kombiniert mit den obenerwähnten diagnostischen Untersuchungen, ein klares Dokument für den Fall, dass später eine maligne Entartung auftreten sollte oder die Patientin eine Rechtfertigung vor Gericht sucht. Die exakte Diagnose macht uns das weitere Procedere leichter. Der zytologische Verdacht auf Karzinom wird telephonisch dem Arzt mitgeteilt, so dass dieser eine rasche Entscheidung treffen kann. Hier kann der Pathologe selber Anweisungen machen, insbesondere was potentiell verdächtige Befunde betrifft.

Die regelmässige Mammakontrolluntersuchung in der ärztlichen Praxis gehört unbedingt zu den Präventivuntersuchungen und geht gleichermassen den Hausarzt, den Gynäkologen, den Internisten, den Chirurgen an. Das etwas komplizierte Ausziehen der Patientin muss man mit Ruhe in Kauf nehmen, auch wenn draussen noch viele ungeduldig warten. In den USA scheinen sich die regelmässigen Mammakontrollen langsam durchgesetzt zu haben, und hoffentlich wird auch bei uns die Mammapräventivuntersuchung bald ebenfalls zur Routine gehören. In diesem Fall können wir dann sicher ein Abnahme der Morbidität des Mammakarzinoms erwarten.

Bibliographie

1. Kaufmann C: 49. Tagung der Deutschen Röntgengesellschaft in Hamburg, 1968.
2. Sachs H., Maass H.: Zur Epidemiologie des Brustdrüsenkarzinoms der Frau. Dtsch. med. Wochenschrift 96, 1701—1707, 1971.
3. Johnstone F.R.C.: Results of treatments of carcinoma of the breast based on pathologic staging. Surg. Gynec. Obstet. 134, 211—217, 1972.
4. Bessler W.: Die Strahlentherapie des Mammakarzinoms. Schweiz. Rundschau für Medizin, Praxis 1024—1029, 1972.
5. Eckmann L.: Präkanzerosen-Früherfassung und Mammakarzinom. Schweiz. Rundschau für Medizin, Praxis, 1012—1013, 1972.
6. Maass H.: Klinik des Mammakarzinoms. Der Gynäkologe, 6—17, 1970.

Autor: Dr. med. Eugen Sacha, Oberarzt, Kantonales Frauenhospital, 3000 Bern.