

**Zeitschrift:** Schweizer Hebamme : offizielle Zeitschrift des Schweizerischen Hebammenverbandes = Sage-femme suisse : journal officiel de l'Association suisse des sages-femmes = Levatrice svizzera : giornale ufficiale dell'Associazione svizzera delle levatrici

**Herausgeber:** Schweizerischer Hebammenverband

**Band:** 85 (1987)

**Heft:** 1

**Artikel:** Die Korrektur von Lippen-Kiefer-Gaumenspalten

**Autor:** Wintsch, Kob

**DOI:** <https://doi.org/10.5169/seals-950664>

### **Nutzungsbedingungen**

Die ETH-Bibliothek ist die Anbieterin der digitalisierten Zeitschriften. Sie besitzt keine Urheberrechte an den Zeitschriften und ist nicht verantwortlich für deren Inhalte. Die Rechte liegen in der Regel bei den Herausgebern beziehungsweise den externen Rechteinhabern. [Siehe Rechtliche Hinweise.](#)

### **Conditions d'utilisation**

L'ETH Library est le fournisseur des revues numérisées. Elle ne détient aucun droit d'auteur sur les revues et n'est pas responsable de leur contenu. En règle générale, les droits sont détenus par les éditeurs ou les détenteurs de droits externes. [Voir Informations légales.](#)

### **Terms of use**

The ETH Library is the provider of the digitised journals. It does not own any copyrights to the journals and is not responsible for their content. The rights usually lie with the publishers or the external rights holders. [See Legal notice.](#)

**Download PDF:** 15.03.2025

**ETH-Bibliothek Zürich, E-Periodica, <https://www.e-periodica.ch>**

# Die Korrektur von Lippen-Kiefer-Gaumenspalten

Artikel von Herrn Dr. med. Kob Wintsch, geboren 13. Oktober 1931 in Balikpapan, Indonesien, Adresse: Aarestrasse 28, 5000 Aarau.

Mittelschule und Medizinstudium in der Schweiz mit Staatsexamen 1957. 1958 zuerst Spezialausbildung für Allgemeine Chirurgie am Kantonsspital Zürich. Anschliessend Ausbildung für Plastische und Wiederherstellende Chirurgie. 1967 und 1968 während 1½ Jahren Leiter eines Rehabilitationszentrums für Leprapatienten in Südindien.

Seit 1971 zuerst leitender Arzt, dann Chef der Klinik für Plastische und Wiederherstellende Chirurgie am Kantonsspital Aarau.

Die Geburt eines Säuglings mit einer Missbildung im Gesicht ist für die Eltern immer ein besonders schwerer Schock. Eine möglichst frühe, möglichst gute Information über das was heute getan werden kann, stellt die beste Hilfe dar, welche den Eltern in diesem Moment gegeben werden kann, um mit diesem schweren Erlebnis fertig zu werden und das Kind auch mit ihrem Gefühl anzunehmen. Es ist deshalb sehr wertvoll, wenn diejenigen, welche der Mutter bei der Geburt beistehen, über Missbildungen und ihre Korrektur Bescheid wissen. Eine der ersten Fragen der Eltern geht dahin, ob diese Missbildung auf Erbfaktoren zurückgeht und ob sie bei einem weiteren Kind wieder damit rechnen müssen.

Nach heutigen Erkenntnissen spielt die Vererbung zwar eine Rolle, ist aber nicht der einzige Faktor. Vererbt wird die Veranlagung dazu, wobei es wahrscheinlich weitere von aussen kommende Faktoren braucht, um diese Fehlentwicklung auszulösen.

Die Entstehung dieser Missbildung ist recht gut abgeklärt. Beim Embryo entstehen Oberkiefer, Oberlippe und Nase aus 3 Wülsten, welche in der 6. bis 7. Schwangerschaftswoche miteinander verschmelzen. Wenn in dieser frühen Phase der Schwangerschaft eine äussere Störung auftritt, wie zum Beispiel eine Viruserkrankung der Mutter (dies gilt besonders für Röteln), so kann diese Verschmelzung teilweise oder ganz, einseitig oder beidseitig ausbleiben. Eine vererbte erhöhte Disposition oder ein Mangel an bestimmten Vitaminen kann die Anfälligkeit erhöhen. Umgekehrt bestehen Anhaltspunkte dafür, dass die zusätzliche Zufuhr von bestimmten Vitaminen wie zum Beispiel das Vitamin E in dieser Phase hilft, das Auftreten der Missbildung zu verhindern.

Mit 1,5 auf 1000 Geburten stellen die Lippen-Kiefer-Gaumenspalten die häufigste Missbildung im Gesicht dar. Da-

mit stützt sich ihre Behandlung weltweit auf besonders reiche Erfahrungen, und die Gesetzmässigkeiten sind besser bekannt als bei anderen Fehlbildungen. Die Behandlung muss aber eine Vielzahl von Faktoren berücksichtigen, welche zum Teil verschieden bewertet werden. Daraus erklärt sich, dass sowohl für die Termine wie auch für die Art der Behandlung verschiedene Ansichten bestehen. So herrscht schon keine Einigkeit bei der Frage, zu welchem Zeitpunkt die Lippe und zu welchem Zeitpunkt der Gaumen verschlossen werden soll. Welche Faktoren spielen eine Rolle bei dieser Entscheidung?

1. Allgemein anerkannt ist die Tatsache, dass der Lippenverschluss sowohl die Form des Oberkiefers, wie besonders auch die Stellung der Zähne günstig beeinflusst. Deshalb wird dieser Eingriff fast überall früh, bei uns zum Beispiel im Alter von 6 Monaten durchgeführt.
2. Beim Gaumen ist einerseits ein früher Verschluss wegen der Sprachentwicklung insbesondere für den weichen Gaumen wünschenswert.
3. Andererseits aber können eine allzufrühe Operation das Wachstum des Oberkiefers stören. Ob dies wirklich stimmt, wird heute zum Teil bezweifelt, so dass eine Tendenz feststellbar ist, den Gaumenverschluss früher durchzuführen. Währenddem wir noch vor kurzem den Gaumen nach 2-3 Jahren operiert haben, tun wir dies heute im Alter von 1½ Jahren oder noch früher.

Für die richtige Behandlung der Lippen-Kiefer-Gaumenspalten ist die gute Zusammenarbeit verschiedener Spezialisten von entscheidender Bedeutung. Jeder einzelne davon trägt bei zum Endergebnis, welches erst nach Abschluss des Wachstums erreicht ist.

Die wichtigsten Glieder dieses Teams sind:  
- der Orthodont

- der Chirurg
- der Sprachtherapeut
- der Hals-Nasen-Ohrenarzt

Je nach besonderer Problematik können in einzelnen Fällen weitere Spezialisten zugezogen werden.

Drei Ziele werden angestrebt:

- ein möglichst normales Aussehen
- eine gut artikulierte Sprache
- eine gute Kaufunktion.

Der Orthodont (oder die Orthodontin) ist ein Zahnarzt, der sich auf die Korrektur der Zahnstellung und der Stellung der Kieferanteile spezialisiert hat. Schon direkt nach der Geburt eines Kindes mit einer Gaumenspalte wird durch genau angepasste Gaumenplättchen die Stellung der beiden Kieferanteile und des Gaumens im erwünschten Sinn beeinflusst. Dadurch wird einerseits die Operation wesentlich erleichtert, andererseits das Zusammenpassen der Zähne des Oberkiefers mit denen des Unterkiefers gewährleistet. Der Orthodont ist von der Geburt bis zum beendeten Wachstum in ständigem Kontakt mit dem Kind.

Der Chirurg, der für diese besonders feine Chirurgie spezialisiert sein muss, steht in engem Kontakt mit dem Orthodont und führt im geplanten Zeitpunkt den Verschluss der Lippe und des Gaumens durch.

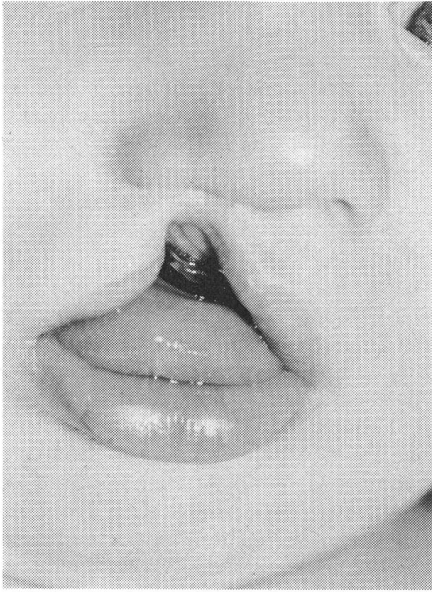Der oder die Logopäde/in führt oder übernimmt die sprachliche Schulung, welche je nach Fall verschieden schwierig sein kann. Er berät den Chirurgen dahingehend, ob zur Verbesserung der Aussprache eine zusätzliche Operation ins Auge gefasst werden muss.

Der Hals-Nasen-Ohrenarzt prüft das Gehör und die Atemwege, da in diesen Fällen unter anderem oft die Verbindung des Mittelohrs zum Mund ungenügend durchgängig ist.

## Der Lippenverschluss

Der Lippenverschluss, den wir in der Regel im Alter von 6 Monaten durchführen, hat eine möglichst normal aussehende Lippe zum Ziel, die den oberen Zähnen möglichst locker aufliegt. Sie soll symmetrisch sein, im Profil gegenüber der Unterlippe leicht vorstehen, und die obere Kontur des Lippenrotes soll in der Mitte den typischen Gegenstand aufweisen. Diesen typischen Schwung der Lippenrotgrenze bezeichnen wir als Amorboogen. Diese Symmetrie sollte nicht nur in Ruhe bestehen, sondern auch bei der mimischen Bewegung. Das setzt voraus, dass auch die Muskeln in ihre richtige Lage gebracht werden. Aussehen ist nicht nur Luxus. Ein gestörtes Aussehen erschwert den

1a



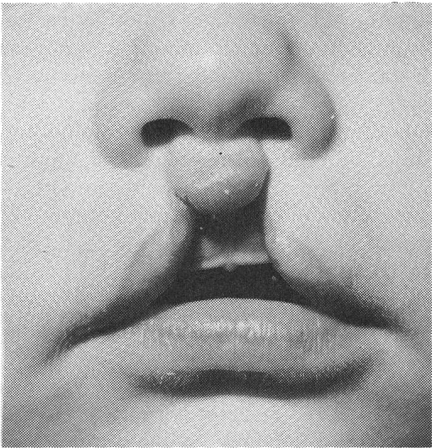
1b

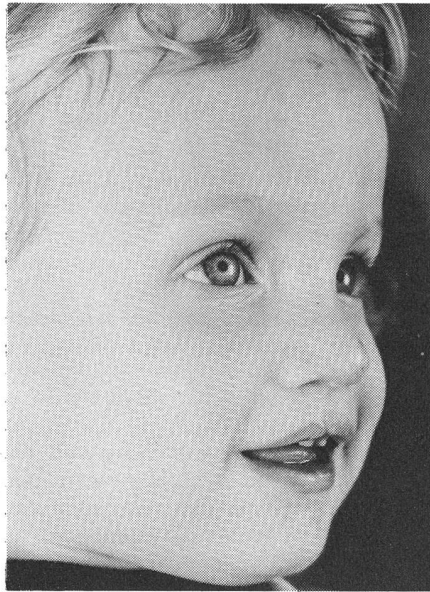

Abbildung 1

a) Inkomplette rechtsseitige Lippenspalte mit Kiefer- und Gaumenspalte vor der Operation.  
b) Einige Jahre nach Verschluss der Lippe und Verschluss des Gaumens ist die Oberlippe in einem natürlichen Verhältnis zur Unterlippe. Man erkennt auch, dass die Zahnstellung durch die orthodontische Behandlung normal ist.

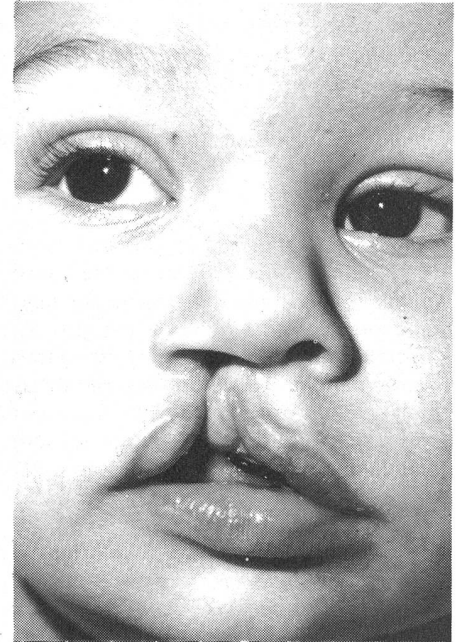
3a



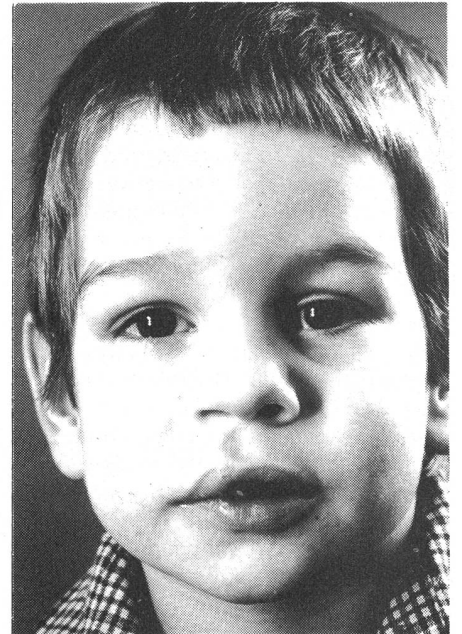3b



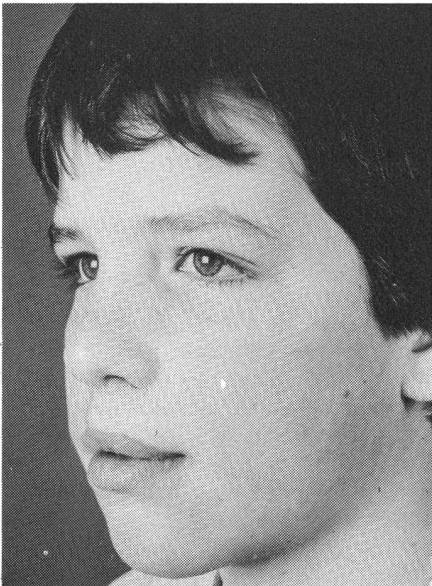2a



2b



3c



4a

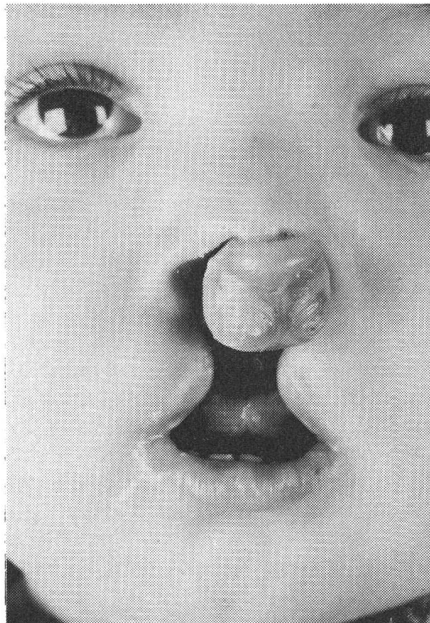


Abbildung 4

a) Bei dieser beidseitigen Lippen-Kiefer-Gaumenspalte steht in typischer Weise der mittlere Anteil des Kiefers und der Oberlippe stark nach vorne vor. Leider war in diesem Fall die Kooperation erschwert, so dass eine orthodontische Behandlung vor der Operation nicht möglich war.

Abbildung 2

a) Komplette Lippen-Kiefer-Gaumenspalte rechts vor der Operation.  
b) Nach Verschluss der Lippenspalte und der Kiefer-Gaumenspalte fast normale Oberlippe. Die Lippenrotgrenze zeigt die normale Kontur des sogenannten Amorbogens.

Abbildung 3

a) Beidseitige reine Lippenspalte vor der Operation.  
b) Nach Verschluss der beiden Lippenspalten.  
c) Einige Jahre später zeigt die Oberlippe immer noch eine gute Kontur.

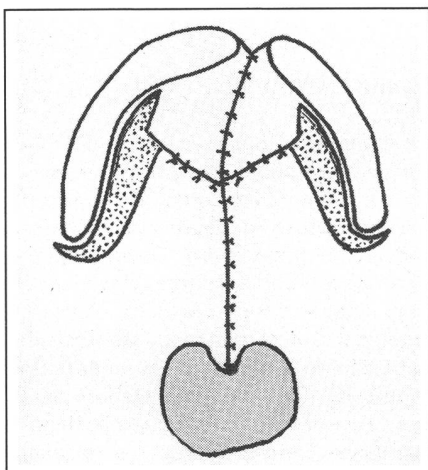
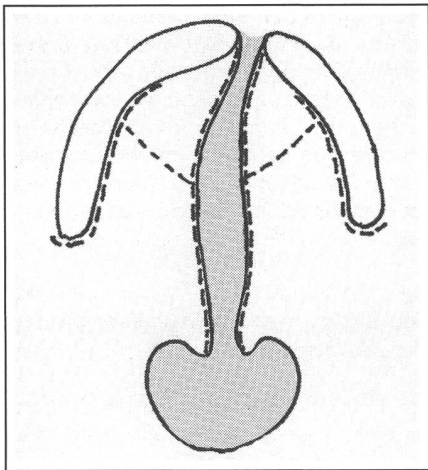
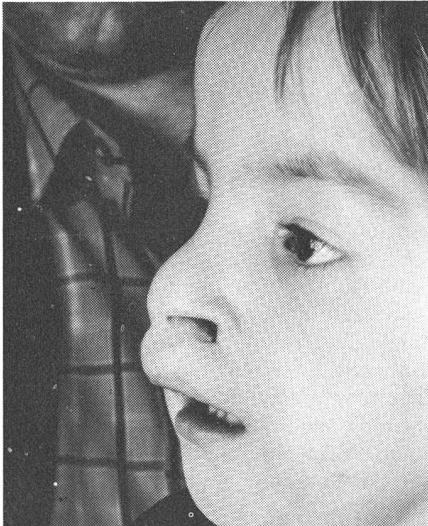

Abbildung 4

b) Wegen der fehlenden orthodontischen Behandlung vor der Operation ist die ungünstige Lage des mittleren Kieferanteils geblieben, was den Verschluss der Lippe stark erschwert hat und das unbefriedigende Resultat mit stark vorspringender Oberlippe erklärt.

Abbildung 5

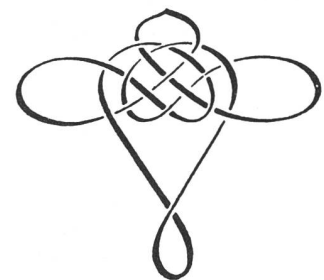a) Zeigt schematisch die Ansicht des Gaumens von unten noch in der zahnlosen Phase. Die

Kontakt mit anderen Menschen und erzeugt so Minderwertigkeitsgefühle. Es zeigt sich, dass eine gute Funktion auch mit einem normalen Aussehen einhergeht. Die Bilder 1–3 zeigen, dass heutige Operationsmethoden sowohl bei einseitigen wie auch bei doppelseitigen Lippenpalten diesen Anforderungen gerecht werden. Es kann dabei nicht genug betont werden, dass bei zusätzlicher Kiefer- und Gaumenspalte auch für das Aussehen die richtige orthodontische Behandlung eine bedeutende Rolle spielt. Dies zeigt besonders die Abbildung 4. Bei diesem Kind mit einer doppelseitigen Lippen-Kiefer-Gaumenspalte war die Zusammenarbeit mit den Eltern erschwert, so dass die frühe orthodontische Behandlung nicht durchgeführt werden konnte. Der in diesen Fällen stark vorspringende Mittelteil der Oberlippe und des Oberkiefers konnte deshalb bis zur Operation nicht in die richtige Lage gebracht werden. Dies erschwerte in diesem Falle den operativen Verschluss der Lippe, was sich am Resultat gut erkennen lässt.

**Der Gaumenverschluss**, den wir heute eher früher, etwa mit 18 Monaten durchführen, ist für die Sprachentwicklung sehr wichtig. Heute werden dabei von den meisten Operateuren nur Weichteile verschoben (Abb. 5) und geschlossen, während die knöchernen Lücken erst wesentlich später überbrückt werden. Der nach hinten in den meisten Fällen eher zu kurze weiche Gaumen wurde früher, und zum Teil heute noch, mit verschiedenen Tricks nach hinten verlängert. Inzwischen hat es sich aber gezeigt, dass die Korrektur der falschen Lage der Muskeln im weichen Gaumen und ihre korrekte Vereinigung im weiteren Wachstum eine automatische Längenkorrektur mit sich bringt. Zeigt sich in der weiteren Entwicklung, dass der weiche Gaumen nicht lange genug ist, um beim Sprechen die Mundhöhle gegen den Nasenraum abzuschließen, so kann zum Beispiel von der hinteren Rachenwand eine Gewebebrücke zum weichen Gaumen gebildet werden. Dieser sogenannte **Pharynxlappen** verbessert die Ver-

schlussmöglichkeit und wirkt sich entsprechend positiv auf die Aussprache aus.

Die Nase ist besonders bei der einseitigen Spalte oft deutlich deformiert, indem auf der Spaltenseite die Nasenspitze abgesunken ist mit einer Verziehung des Nasenflügels zur Seite hin. Die Nasenscheidewand ist verkrümmt. Während man früher eine Operation der Nase in der Frühphase vermieden hat, aus Angst das Wachstum der Nase zu gefährden, besteht heute zunehmend die Überzeugung, dass schonende Früheingriffe mehr Vor- als Nachteile für die weitere Entwicklung mit sich bringen. In manchen Fällen wird aber später eine nochmalige Korrektur notwendig sein. Auch bei einwandfreier Frühbehandlung kann sich bei weiterem Wachstum, insbesondere in der Pubertät, ein Missverhältnis zwischen Ober- und Unterkiefer entwickeln. Meist steht dabei der Unterkiefer gegenüber dem Oberkiefer vor. Wenn dieses Missverhältnis mit der Orthodontik nicht oder nur ungenügend verhindert werden konnte, kann nach abgeschlossenem Wachstum der verkürzte Oberkiefer meist zusammen mit dem zurückliegenden Mittelgesicht durch Operation nach vorne geschoben werden. In anderen Fällen kann zusätzlich oder auch als alleinige Massnahme eine Verkürzung des Unterkiefers vorgenommen werden. Es ist sicher richtig, dass die Kosten dieser an sich aufwendigen Behandlung heute nicht mehr von den Eltern getragen werden müssen. Über die Invalidenversicherung helfen wir alle diese Massnahmen für jedes betroffene Kind zu ermöglichen. So können wir heute sagen, dass jedes Kind, das mit einer Lippen- oder Gaumenspalte oder mit einer Kombination davon geboren wird, die ganze Hilfe erwarten darf, welche ein möglichst normales Aussehen, eine möglichst gute Aussprache und eine gute Kaufunktion mit sich bringt. In diesem Sinn darf man den betroffenen Eltern schon nach der Geburt zusprechen und Hoffnung machen.



Spalte und der Rachenraum sind grau gezeichnet. Die gestrichelten Linien zeigen die Schnittführung beim Gaumenverschluss.

b) Nachdem die umschnittenen Weichteilpartien vom darunterliegenden Knochen gelöst worden sind, wurden sie hier in der Mittellinie über die Spalte miteinander vernäht. Der Knochen unter diesen Weichteilen wurde nicht verschlossen. Man erkennt unten im Bild gegen den Rachenraum vorragend das neugebildete Halszäpfchen. Die punktierte Fläche wird offengelassen und heilt in wenigen Tagen zu.