

**Zeitschrift:** Hebamme.ch = Sage-femme.ch = Levatrice.ch = Spendrera.ch  
**Herausgeber:** Schweizerischer Hebammenverband  
**Band:** 110 (2012)  
**Heft:** 11

**Artikel:** Dépistage par oxymétrie du pouls en Suisse : un moyen efficace pour détecter les cardiopathies congénitales  
**Autor:** Balmer, Christian / Arlettaz Mieth, Romaine / Schelp, Johanna  
**DOI:** <https://doi.org/10.5169/seals-949404>

### **Nutzungsbedingungen**

Die ETH-Bibliothek ist die Anbieterin der digitalisierten Zeitschriften. Sie besitzt keine Urheberrechte an den Zeitschriften und ist nicht verantwortlich für deren Inhalte. Die Rechte liegen in der Regel bei den Herausgebern beziehungsweise den externen Rechteinhabern. [Siehe Rechtliche Hinweise.](#)

### **Conditions d'utilisation**

L'ETH Library est le fournisseur des revues numérisées. Elle ne détient aucun droit d'auteur sur les revues et n'est pas responsable de leur contenu. En règle générale, les droits sont détenus par les éditeurs ou les détenteurs de droits externes. [Voir Informations légales.](#)

### **Terms of use**

The ETH Library is the provider of the digitised journals. It does not own any copyrights to the journals and is not responsible for their content. The rights usually lie with the publishers or the external rights holders. [See Legal notice.](#)

**Download PDF:** 17.03.2025

**ETH-Bibliothek Zürich, E-Periodica, <https://www.e-periodica.ch>**

# Dépistage par oxymétrie du pouls en Suisse: un moyen efficace pour détecter les cardiopathies congénitales

Les malformations cardiaques critiques doivent être dépistées rapidement chez les nouveau-nés, afin de pouvoir éviter les situations potentiellement mortelles et leurs conséquences à terme. En l'absence de symptômes cliniques visibles, il existe un danger considérable de faire sortir un enfant de l'hôpital ou de la maison de naissance et de le renvoyer à la maison, sans que la malformation puisse être diagnostiquée. Le dépistage par oxymétrie du pouls, qui permet de détecter les malformations critiques avec une grande fiabilité, offre une amélioration du dépistage postnatal. Depuis 2005, les Sociétés suisses de néonatalogie et de cardiologie pédiatrique en recommandent le dépistage dans toute la Suisse.



**PD PD Dr. med Christian Balmer**, médecin chef du service Cardiologie à l'Hôpital universitaire des enfants.  
**Johanna Schelp**, psychologue dipl., collaboratrice scientifique, service Cardiologie de l'Hôpital universitaire des enfants.  
**Romaine Arlettaz Mieth**, PD Dr. med., médecin chef, service de néonatalogie, Hôpital universitaire de Zurich.

une valeur plus faible, un contrôle échocardiographique doit être entrepris.

## Questionnaire à tous les cardiologues et pédocardiologues suisses

Par une étude prospective (1), nous voulions établir quels enfants présentant une cardiopathie congénitale avaient eu un résultat positif au dépistage par oxymétrie du pouls. Ainsi, l'efficacité de la méthode de

dépistage serait démontrée. De janvier 2009 à janvier 2011, tous les cardiologues s'occupant des examens de nouveau-nés ont reçu chaque mois un questionnaire à remplir pour tous les nouveau-nés à terme qui présentaient un résultat positif – à savoir une saturation en oxygène transcutanée inférieure à 95%. Dans le questionnaire, on demandait l'âge au moment de l'échocardiographie, ses résultats ainsi que ceux de l'examen clinique complémentaire, résultats qui pouvaient expliquer la faiblesse du score de saturation. Les diagnostics ont été divisés en deux catégories: troubles hémodynamiques et/ou morphologiques intracardiaques. L'ouverture du canal artériel ou le foramen ovale perméable ont été classifiés comme une anatomie intracardiaque normale. Les nouveau-nés présentant une cardiopathie congénitale qui avait été diagnostiquée avant leur naissance n'ont pas été repris dans l'étude.

Après deux années de collecte des données, les résultats portaient sur 48

questionnaires seulement venant de différents cantons suisses. Ce faible retour s'explique principalement par le fait que la participation à l'étude était libre et volontaire. Toutefois, cette étude présente des résultats intéressants:

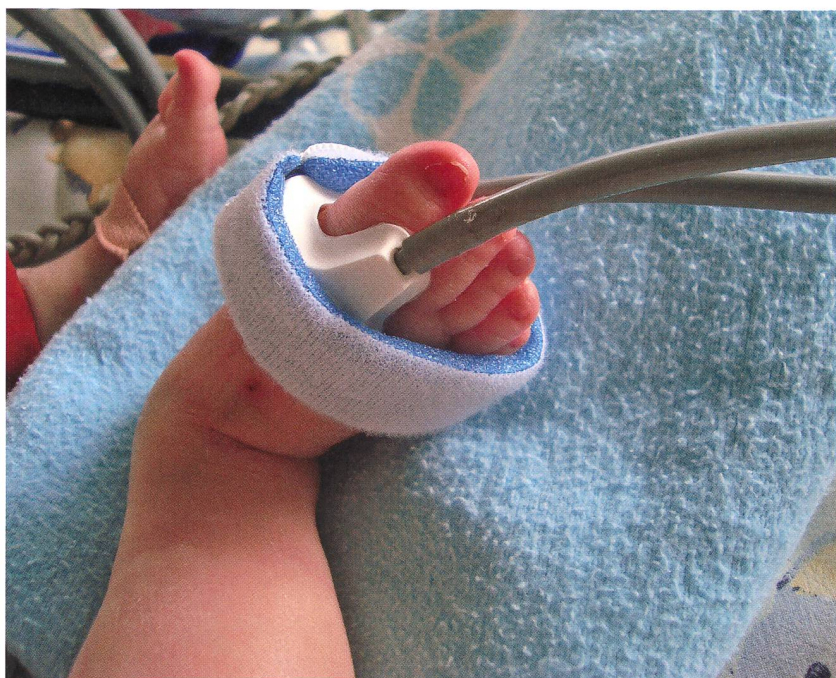En tout, une cardiopathie structurelle congénitale a été découverte chez 27 nouveau-nés, dont 24 cas présentaient une anomalie cardiaque critique comme une transposition des gros vaisseaux (chez 7 enfants) ou des retours veineux pulmonaires anormaux (chez 4 enfants). Un des résultats les plus importants de l'étude est que, pour 10 des 24 enfants, au moment du dépistage par oxymétrie du pouls, aucun autre symptôme n'était détectable. Ces enfants auraient donc eu un risque élevé de détérioration circulatoire aiguë si cette malformation n'avait pas été dépistée à temps (Fig 1.).

En outre, 10 autres enfants souffraient d'une sérieuse hypertension pulmonaire malgré une anatomie cardiaque normale. Sur la base de ce dépistage, ces enfants ont pu bénéficier d'une surveillance intensive, afin d'exclure, par exemple, une septicémie. Chez 11 enfants, aucune explication du score faible des valeurs de saturation n'a été trouvée. Il est possible

<sup>1</sup> Le canal artériel, ou conduit artériel, se situe entre l'artère pulmonaire et la crosse de l'aorte. Il permet au sang veineux de l'artère pulmonaire d'éviter partiellement les poumons, qui au stade fœtal n'ont pas encore de fonction d'échange gazeux. Le sang retourne alors vers l'aorte et sera ré-oxygéné par le placenta via les artères ombilicales, et retournera au fœtus par la veine ombilicale. À la naissance, le système artériel pulmonaire se met en route: le sang est alors oxygéné par les poumons. Dès lors, le canal artériel se ferme et se transforme en ligament artériel, fixant entre elles l'artère pulmonaire et l'aorte.  
(Source: fr.wikipedia.org)

## Simple et non invasif

En Suisse, 500 à 600 enfants viennent chaque année au monde avec une malformation cardiaque congénitale. Jusqu'à 30% des enfants présentant une malformation cardiaque congénitale grave (critique) quittent la maternité sans avoir été diagnostiqués. La fermeture du canal ou conduit artériel (Ductus arteriosus Botalli)<sup>1</sup> aggrave l'état de santé de ces enfants après leur retour à la maison, parce que, encore ouvert, ce canal évitait une sténose de l'isthme aortique, ou une hypoplasie du cœur gauche, ou encore une atrésie pulmonaire du circuit pulmonaire, et cela jusqu'à sa fermeture. Le dépistage par oxymétrie du pouls devrait se faire dans les 24 premières heures de vie. Un capteur est collé au pied du nouveau-né et enveloppé avec un velcro doux. Cette procédure est simple, indolore et sans effets secondaires pour le nouveau-né. La valeur maximale de saturation est fixée à 95%. Si un nouveau-né a



Avec une attache velcro pour assurer un bon maintien.

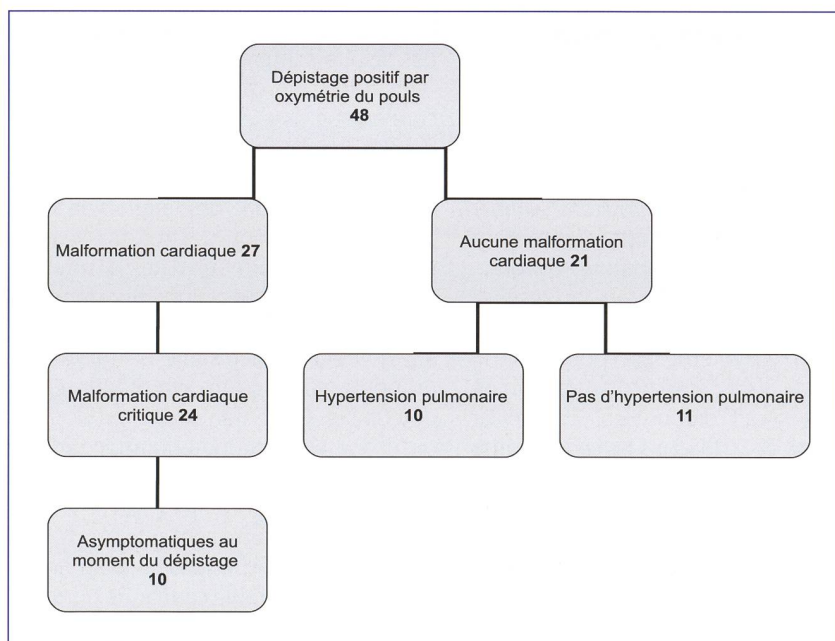


Fig.1: Cas de dépistage par oxymétrie du pouls.

que le dépistage ait été réalisé très tôt après la naissance, à un moment où le canal artériel était encore ouvert, et que celui-ci s'était fermé spontanément juste avant le moment de l'échocardiographie.

## Les rôles de l'examen clinique

D'autres symptômes cliniques d'une cardiopathie cardiaque congénitale ont été trouvés chez 22 des 48 nouveau-nés.

11 enfants souffraient d'un souffle au cœur et 8 étaient cyanosés. Une trisomie 21 (chez 4 enfants) ou une trisomie 13 (chez 1 enfant) étaient également associées à une cardiopathie cardiaque congénitale.

A l'inverse, il existe aussi un groupe d'enfants symptomatiques qui étaient effectivement sains: chez 4 des 11 enfants présentant un souffle cardiaque et chez 2 des 8 enfants cyanosés, aucune malformation cardiaque n'a été diagnostiquée.

## Principales conclusions de cette étude

Il ressort clairement de cette étude que le dépistage par oxymétrie du pouls réalisé directement après la naissance permet de détecter des cardiopathies citriques. 24 nouveau-nés présentant une telle malformation ont pu ainsi être traités grâce à un diagnostic précoce. Ces dernières années, de nombreuses études ont été publiées sur ce sujet (2). Leurs conclusions et démonstrations pertinentes sont résumées dans une méta-analyse de grande envergure (3). Peu à peu, ce dépistage est toujours mieux accepté en Europe et aux USA (4,5). Notre étude montre l'état actuel en Suisse et confirme qu'il est utile de procéder à un dépistage précoce.

## Dépistage par oxymétrie du pouls en Suisse

Malgré les lignes directrices disponibles depuis 2005 (6), le dépistage par oxymétrie du pouls n'est pas encore largement utilisé en Suisse. Il existe toujours des hôpitaux – et plus souvent de petites maisons de naissance – qui ne réalisent aucun dépistage de ce genre. C'est ainsi qu'environ 15% de tous les nouveau-nés en Suisse ne sont pas dépistés (7). Ce sont principalement les petites institutions avec un accès difficile aux soins de cardiologie qui s'abstiennent d'un tel dépistage, alors qu'elles pourraient ainsi profiter plus souvent d'un diagnostic précoce par oxymétrie du pouls, ce qui leur permettrait de pouvoir gagner un temps précieux pour un transfert vers un centre spécialisé. En comparaison à son utilité, le coût financier d'un tel dépistage est justifiable, puisqu'un pulsomètre peut aujourd'hui être acquis sur le marché spécialisé pour environ CHF 1000.–.

La bibliographie peut être consultée dans ce numéro, p. 34.

Traduction: Josianne Bodart Senn

Texte original: Pulsoximétrie-Screening in der Schweiz: ein effektiver Weg angeborene Herzfehler zu entdecken. Sage-femme.ch, 11/2012, p. 33–34.