

Zeitschrift: Hebamme.ch = Sage-femme.ch = Levatrice.ch = Spendrera.ch
Herausgeber: Schweizerischer Hebammenverband
Band: 116 (2018)
Heft: 12

Artikel: Wenn die Vulva juckt und brennt
Autor: Günthert, Andreas
DOI: <https://doi.org/10.5169/seals-949559>

Nutzungsbedingungen

Die ETH-Bibliothek ist die Anbieterin der digitalisierten Zeitschriften. Sie besitzt keine Urheberrechte an den Zeitschriften und ist nicht verantwortlich für deren Inhalte. Die Rechte liegen in der Regel bei den Herausgebern beziehungsweise den externen Rechteinhabern. [Siehe Rechtliche Hinweise.](#)

Conditions d'utilisation

L'ETH Library est le fournisseur des revues numérisées. Elle ne détient aucun droit d'auteur sur les revues et n'est pas responsable de leur contenu. En règle générale, les droits sont détenus par les éditeurs ou les détenteurs de droits externes. [Voir Informations légales.](#)

Terms of use

The ETH Library is the provider of the digitised journals. It does not own any copyrights to the journals and is not responsible for their content. The rights usually lie with the publishers or the external rights holders. [See Legal notice.](#)

Download PDF: 17.03.2025

ETH-Bibliothek Zürich, E-Periodica, <https://www.e-periodica.ch>



Wenn die Vulva juckt und brennt

Der Lichen sclerosus ist eine chronisch-entzündliche Erkrankung, die zu den Autoimmunerkrankungen gehört. Dabei wird insbesondere das elastische Bindegewebe zerstört, was mittelfristig zu anatomischen Veränderungen der Haut führt. Leider ist weder die Ursache bekannt noch besteht eine Heilungsaussicht. Allerdings kann bei frühzeitiger Diagnose durch korrekte Behandlung mit lokal applizierten hochpotenten Corticoiden ein Fortschreiten der Erkrankung aufgehalten werden.

TEXT:
ANDREAS GÜNTHERT

Die Vulva ist das äussere Genitale der Frau und umfasst Schamlippen, Klitoris und deren Vorhaut, Scheideneingang inkl. äussere Harnröhre und den Damm bis zum vorderen Bereich des Anus. Leider ist der Begriff Vulva im Sprachgebrauch wenig verbreitet, nicht einmal 50% der Frauen verwenden diesen, um ihr äusseres Genitale zu benennen. Ein Organ, das kulturell kaum existiert, kann auch von Betroffenen nicht spezifisch hinsichtlich Missempfindungen beschrieben werden, selbst Frauenärzte sind in Bezug auf die Vulva kaum ausgebildet. Insofern werden Beschwerden im äusseren Genitalbereich von Patientinnen und Ärzten oftmals mangelhaft diagnostiziert und fehlinterpretiert.

LS verläuft chronisch und in Schüben

Der Lichen sclerosus (LS) der Vulva ist sicherlich häufiger als die Literatur dies angibt, bei postmenopausalen Frauen wird die Diagnose bei etwa 1 von 30 Frauen gestellt (Goldstein et al., 2005). Allerdings tritt der LS deutlich früher auf, meist aber wenig charakteristisch in Form von Juckreiz oder Reizung der Harnröhre, was oft als Pilzinfektion oder Blaseninfektion fehlinterpretiert wird (Christmann-Schmid et al., 2018). Der LS kann auch ausserhalb des Genitale auftreten, z. B. in der Mundschleimhaut oder an anderen Stellen der Haut, nicht selten ist er assoziiert mit anderen Autoimmunerkrankungen (Sherman et al., 2010).

Der Verlauf ist in Schüben und findet chronisch statt. Hierbei kommt es zur T-Zell-vermittelten Entzündung der Gefäße und des angrenzenden Bindegewebes, was Enzyme aktiviert, die insbesondere die elastischen Fasern des Bindegewebes abbauen. Die Frühdiagnose ist sehr schwierig, es gibt weder einen Bluttest noch kann eine Gewebeprobe im Frühstadium eindeutig Klarheit bringen (Regauer et al., 2005). Der LS kann daher im Frühstadium nur basierend auf der Symptomatik und anhand geringer Haut-

veränderungen diagnostiziert werden (Günthert et al., 2012; Sheinis et al., 2018). Erschwerend kommt dazu, dass einige Frauen zunächst kaum Symptome entwickeln und die Erkrankung schleichend zu einer Verstümmelung der Vulva führen kann. Die Probleme, die auftreten können, sind insbesondere Beschwerden beim Geschlechtsverkehr oder auch danach in Form eines Wundgefühls, fraglich wiederkehrende Pilzinfektionen, die in Wahrheit keine sind, oder vermeintliche Blaseninfektionen.

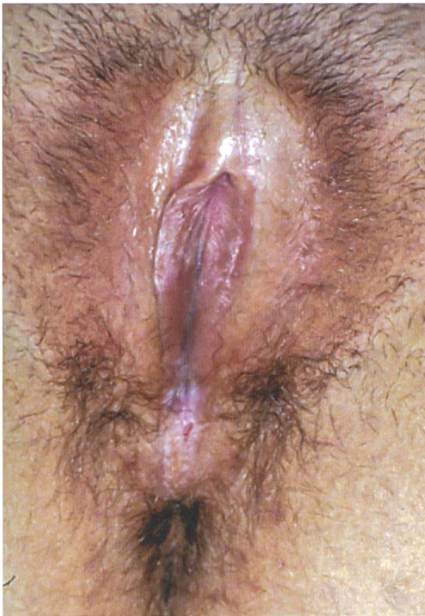Wichtige Differentialdiagnosen

Unerkannt führt der LS zu Verklebungen der Vorhaut und der kleinen Schamlippen, zur Einengung des Introitus und zu einer Erhöhung des Krebsrisikos an der Vulva (siehe Bilder auf dieser Seite). LS kann auch bereits bei Kindern auftreten, in der Pubertät verschwinden aber meist die Symptome und nur bei einem Teil treten Beschwerden erst Jahre später wieder auf.

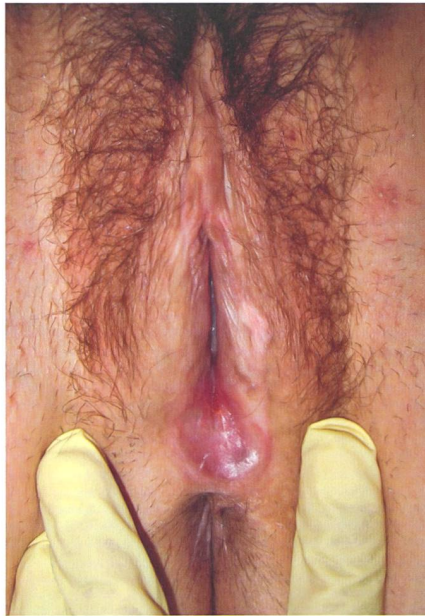Wichtige Differentialdiagnosen zum LS sind der Lichen simplex, der eher einem Ekzem bei unangemessener Genitalhygiene entspricht, oder der Lichen planus, der dem LS sehr ähnlich ist. Lichen planus tritt wesentlich häufiger auch ausserhalb des Genitale auf und geht eher mit heftigem Brennen als Juckreiz einher, wobei Lichen planus und LS auch nebeneinander vorkommen können (siehe Bilder auf der nächsten Seite). Die Ur-

Lichen sclerosus kann erblich sein, in etwa 50% der Fälle findet man weitere Familienangehörige, die betroffen sind.

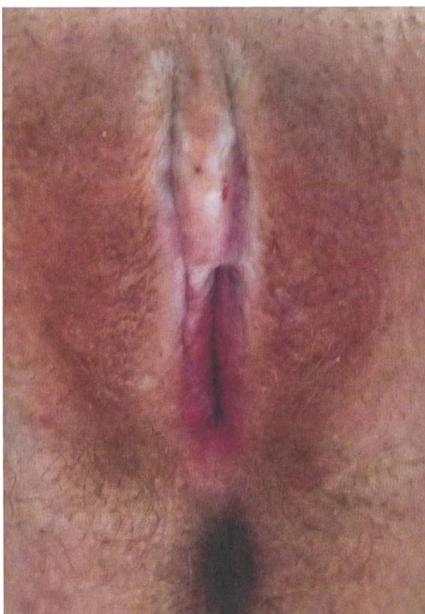
Fotos: Andreas Günthert



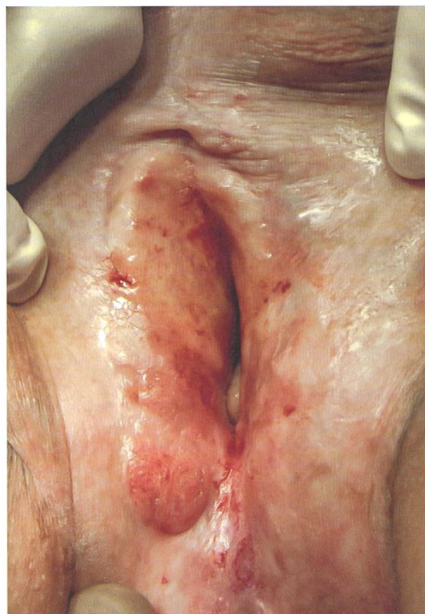LS bei einer jungen Frau mit Vorhautverengung, Risse des Damms und typischer Lichenifizierung (weisse Streifen).



LS bei einer jungen Frau, kleine Schamlippen fehlen, der hintere Introitus ist vernarbt, diskrete Lichenifizierung linke grosse Schamlippe.



Fortgeschrittener LS mit ausgeprägten Verklebungen und Lichenifizierungen.

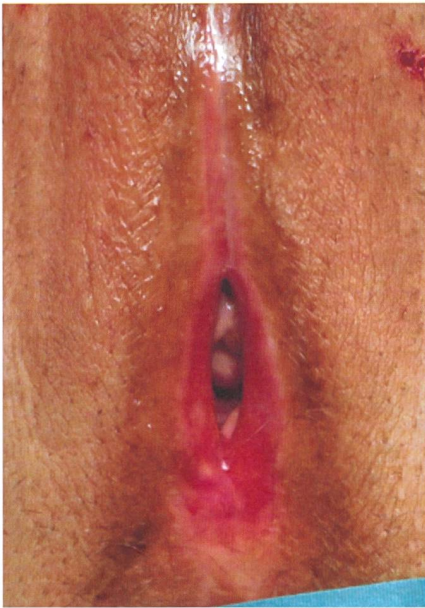

Über Jahre unbehandelter LS mit Krebsvorstufe an der rechten Labie.

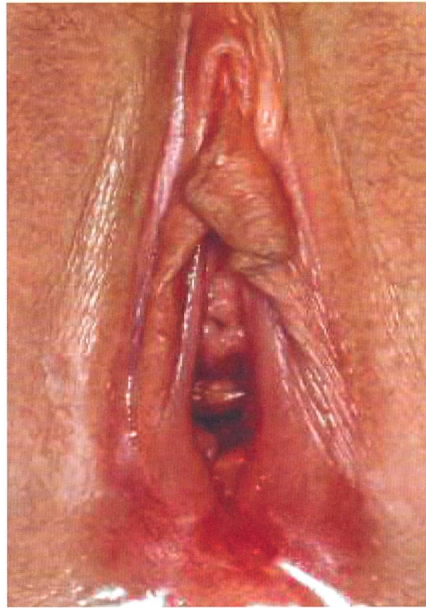
sachen sind unbekannt, Schübe können aber v. a. durch Traumata im Genitalbereich ausgelöst werden. Auch Ernährung kann einen negativen Einfluss nehmen; berichtet wird von scharfem Essen oder auch säurehaltigen Getränken oder Zitrusfrüchten, die Unterschiede sind hierbei jedoch individuell erheblich. LS kann erblich sein, in etwa 50% der Fälle findet man weitere Familienangehörige, die betroffen sind (eigene, nicht publizierte Daten).

Standardtherapie mit Corticoiden

Da es sich um eine Autoimmunerkrankung handelt, besteht das therapeutische Ziel darin, das Immunsystem lokal zu bremsen. Am besten geeignet sind dazu hochpotente Corticoide wie das Clobetasolpropionat oder das Mometasone in Form von hochverdünnten Salben. Sollten diese nicht vertra-



Lichen planus der Vulva, alle typischen Strukturen der Vulva sind kaum mehr erkennbar. Typisch sind die sehr dünne Haut und der rote Ring am Introitus.



LS und Lichen planus nebeneinander als Overlap-Syndrome.

Fotos: Andreas Günther

gen werden oder unwirksam sein, dann kann auf andere immunsupprimierende Substanzen zurückgegriffen werden wie z.B. das Tacrolimus oder das Pimecrolimus (Kirtschig et al., 2015; Lewis et al., 2018). Bei Erstdiagnose oder in Schüben muss eine tägliche Behandlung über mehrere Wochen durchgeführt werden. Parallel dazu benötigt es eine tägliche fettende Pflege und eine sehr schonende Intimhygiene. Wichtig ist hierbei, dass Betroffene genauestens

Untersuchungen gezeigt, dass nach Absetzen der Therapie etwa 50% der Betroffenen innerhalb der nächsten sechs Monate wieder einen Schub haben werden. Dagegen sind Langzeitnebenwirkungen einer lokalen Cortisontherapie bei korrekter Anwendung nicht bekannt. Der Lichen planus wird grundsätzlich gleichermassen behandelt, es kommt aber auch vor, dass wegen der extragenitalen Läsionen bei einem schwerwiegenden Verlauf systemisch behandelt werden muss.

Alternative und ergänzende Therapien

Für viele Betroffene und auch Ärzte ist eine Langzeitanwendung mit Cortison leider mit Bedenken behaftet, wenn auch unberechtigt. Auch Apotheker raten teilweise bei Abgabe der Salben von einer Langzeitanwendung ab. Es sind verschiedene Untersuchungen durchgeführt worden, bei denen alternative Methoden wie Vitaminpräparate, Hormonpräparate oder UVA-Bestrahlung zum Einsatz kamen. Im direkten Vergleich mit Cortisonpräparaten waren alle jedoch weniger wirksam.

Es kommen immer wieder neue Trends auf: Derzeit wird häufig über eine erfolgreiche Laserbehandlung berichtet. Ob neue Therapien wirklich wirksam sind, kann aber nur durch randomisierte Vergleichsstudien bewiesen werden, insofern sind neue Methoden zunächst eher ergänzend einzu-

Bei Erstdiagnose oder in Schüben muss eine tägliche Behandlung über mehrere Wochen durchgeführt werden.

über die Erkrankung und die Prognose aufgeklärt werden. Zudem muss eine sehr sorgfältige Instruktion erfolgen, am besten mit einem Handspiegel, bei der die Vulva und die zu pflegenden Stellen demonstriert werden.

Nicht alle Autoren empfehlen nach Abklingen eines Schubes eine wöchentliche Erhaltungstherapie, dennoch haben mehrere



Verein Lichen Sclerosus

Der Verein Lichen Sclerosus hat seinen Sitz in der Schweiz und ist länderübergreifend aktiv.

Seine Anliegen sind

- Enttabuisierung der unbekannt, jedoch weit verbreiteten Krankheit Lichen Sclerosus
- Sicherstellung einer frühen Diagnose und adäquaten Therapie für die Betroffenen

Der Verein bietet

- Aufklärung in medizinischen Fachkreisen (Informationsstand an Kongressen) und in den Medien
- Öffentlich zugängliche Experteninformationen
- Jahrestagung und Workshops für Interessierte
- Geschützte Austauschplattform und Austauschgruppen für Betroffene
- Aufklärungsbuch «Jule und die Muscheln» in den Sprachen Deutsch, Französisch, Italienisch und Englisch



Bettina Fischer,
Vorstand Verein Lichen Sclerosus

Weitere Informationen unter
www.lichensclerosus.ch und
www.juckenundbrennen.ch

Unbehandelt führt der Lichen sclerosus stufenweise über Jahre zu einem Verschwinden der Vulva und zu einem erhöhten Krebsrisiko.

setzen und kritisch zu bewerten, insbesondere wenn sie teuer sind und nicht von Krankenkassen erstattet werden. Erfolgversprechend scheint auch der Ansatz, mit Eigenblut («Platelet-rich Plasma Injection») oder Fettgewebe die Vulva zu unterspritzen; erste Studien dazu zeigen gute Daten (Casabona, 2010; Boero et al., 2015). Aber auch hier fehlt bisher der Vergleich zum Standard.

Wichtig ist wie bereits erwähnt eine begleitende fettende Pflege der Vulva mit schonenden Produkten. Vitaminmangel, insbesondere Vitamin D, sollte wegen Wundheilungsstörungen ausgeglichen werden. Sehr häufig resultieren aus den anatomischen Veränderungen und wegen der Symptomatik sexuelle Probleme. Diese sollten angesprochen und diskutiert werden, der Partner sollte informiert sein. Ein Netzwerk aus Sexualtherapie und spezialisierter Physio-

therapie ist bei komplexer Beeinträchtigung essenziell. Bei fortgeschrittenen Vernarbungen und Verklebungen können Operationen die Lebensqualität verbessern, diese erfordern aber viel Erfahrung beim Operateur und sehr viel Disziplin in der Vor- und Nachbehandlung durch die Patientin.

Wie sieht die Prognose aus?

Unbehandelt führt der LS stufenweise über Jahre zu einem Verschwinden der Vulva und zu einem erhöhten Krebsrisiko (ca. 4 bis 6%). Eine korrekte Langzeitbehandlung und Pflege können den Prozess in den allermeisten Fällen stoppen, und das Krebsrisiko sinkt auf ein normales Niveau (Lee et al., 2015). Eine Anbindung von Betroffenen an eine spezialisierte Sprechstunde mit jährlichen Besuchen und Inspektion der Vulva ist zu empfehlen.

Neben den physischen Effekten spielen psychologische Aspekte eine äusserst wichtige Rolle. Betroffene sollten auch ausserhalb von spezialisierten Sprechstunden informiert werden und den Austausch pflegen. Eine exzellente Plattform hierfür bietet der Verein Lichen Sclerosus (siehe Kasten).

LS in der Schwangerschaft und bei der Geburt

Über LS in der Schwangerschaft und unter der Geburt gibt es wenige Daten, es lässt sich nur aus persönlichen Erfahrungen berichten. Grundsätzlich scheint es eher so zu sein, dass durch die physiologische Drosselung des Immunsystems die meisten Frauen keine Beschwerden in der Schwangerschaft haben, weswegen die Therapie gestoppt werden kann. Wenn allerdings Beschwerden auftreten, so ist eine Therapie wie ausserhalb der Schwangerschaft zu rechtfertigen und bei korrekter Dosierung und Anwendung unbedenklich.

Der LS stellt auch keine Einschränkung hinsichtlich vaginaler Geburt dar, es sei denn, es bestehen bereits erhebliche Vernarbungen. Wichtig erscheint eine sorgfältige Vorbereitung des Dammes in den letzten Wochen der Schwangerschaft und eine Vermeidung von Traumata unter der Geburt. Schlecht heilende Dammrisse oder Episiotomien können einen Hinweis für LS sein. Tatsächlich kann Cortison in solchen Fällen die Wundheilung sogar fördern, hier sollte aber vorher eine Rücksprache mit Spezialisten erfolgen. ◉

Literatur

Boero, V., Brambilla, M., Sipio, E., Liverani, C. A., Di Martino, M., Agnoli, B., Libutti, G., Cribiù, F. M., Del Gobbo, A., Ragni, E., Bolis, G. (2015) Vulvar lichen sclerosus: A new regenerative approach through fat grafting. *Gynecol Oncol*;139:471-5.
 Casabona, F., Priano, V., Vallerino, V., Cogliandro, A., Lavagnino, G. (2010) New surgical approach to lichen sclerosus of the vulva: the role of adipose-derived mesenchymal cells and platelet-rich plasma in tissue regeneration. *Plast Reconstr Surg*;126:210e-211e.
 Christmann-Schmid, C., Hediger, M., Gröger, S., Krebs, J., Günthert, A. R., in Zusammenarbeit mit dem Verein Lichen Sclerosus (2018) Vulvar lichen sclerosus in women is associated with lower urinary tract symptoms. *Int Urogynecol J*;29:217-221.
 Goldstein, A. T., Marinoff, S. C., Christopher, K., Srodon, M. (2005) Prevalence of vulvar lichen sclerosus in a general gynecology practice. *J Reprod Med*;50:477-80.
 Kirtschig, G., Becker, K., Günthert, A., Jasaitiene, D., Cooper, S., Chi, C. C., Kreuter, A., Rall, K. K., Aberer, W., Riechardt, S., Casabona, F., Powell, J., Brackenbury, F., Erdmann, R., Lazzeri, M., Barbagli, G., Wojnarowska, F. (2015) Evidence-based (S3)

Guideline on (anogenital) Lichen sclerosus. *J Eur Acad Dermatol Venereol*;29:e1-43.

Lee, A., Bradford, J., Fischer, G. (2015) Long-term Management of Adult Vulvar Lichen Sclerosus: A Prospective Cohort Study of 507 Women. *JAMA Dermatol*;151:1061-7.

Lewis, F. M., Tatnall, F. M., Velangi, S. S., Bunker, C. B., Kumar, A., Brackenbury, F., Mohd Mustapa M. F., Exton, L. S. (2018) British Association of Dermatologists guidelines for the management of lichen sclerosus, 2018. *Br J Dermatol*;178:839-853.

Regauer, S., Liegl, B., Reich, O. (2005) Early vulvar lichen sclerosus: a histopathological challenge. *Histopathology*;47:340-7. Review.

Sheinis, M., Selk, A. (2018) Development of the Adult Vulvar Lichen Sclerosus Severity Scale-A Delphi Consensus Exercise for Item Generation. *J Low Genit Tract Dis*;22:66-73.

Sherman, V., McPherson, T., Baldo, M., Salim, A., Gao, X. H., Wojnarowska, F. (2010) The high rate of familial lichen sclerosus suggests a genetic contribution: an observational cohort study. *J Eur Acad Dermatol Venereol*;24:1031-4.

AUTOR



Andreas Günthert, Prof. Dr. med., ist Facharzt für Gynäkologie und Geburtshilfe mit Schwerpunkt Operative Gynäkologie und Gynäkologische Onkologie. Seit 2018 leitet er die gyn-zentrum ag in Luzern. info@gyn-zentrum.ch www.gyn-zentrum.ch