

Zeitschrift: Obstetrica : das Hebammenfachmagazin = Obstetrica : la revue spécialisée des sages-femmes
Herausgeber: Schweizerischer Hebammenverband
Band: 120 (2022)
Heft: 12

Artikel: L'abcès du sein tant redouté : les soins
Autor: Tilly, Marie Noël de
DOI: <https://doi.org/10.5169/seals-1033380>

Nutzungsbedingungen

Die ETH-Bibliothek ist die Anbieterin der digitalisierten Zeitschriften. Sie besitzt keine Urheberrechte an den Zeitschriften und ist nicht verantwortlich für deren Inhalte. Die Rechte liegen in der Regel bei den Herausgebern beziehungsweise den externen Rechteinhabern. [Siehe Rechtliche Hinweise.](#)

Conditions d'utilisation

L'ETH Library est le fournisseur des revues numérisées. Elle ne détient aucun droit d'auteur sur les revues et n'est pas responsable de leur contenu. En règle générale, les droits sont détenus par les éditeurs ou les détenteurs de droits externes. [Voir Informations légales.](#)

Terms of use

The ETH Library is the provider of the digitised journals. It does not own any copyrights to the journals and is not responsible for their content. The rights usually lie with the publishers or the external rights holders. [See Legal notice.](#)

Download PDF: 18.03.2025

ETH-Bibliothek Zürich, E-Periodica, <https://www.e-periodica.ch>



L'abcès du sein tant redouté – Les soins

Dans son article l'édition de mai d'*Obstetrica*, Marie Noël de Tilly, infirmière IBCLC, indiquait la conduite à tenir face à une mastite pour diminuer le risque d'abcès. Dans ce deuxième article, elle décrit les soins de plaie à apporter à la suite de l'incision de l'abcès, ainsi que les particularités de la cicatrisation d'une plaie dans un sein.

2^{ème}
partie

TEXTE :
MARIE NOËL
DE TILLY

Lorsque l'abcès du sein est important, le médecin peut choisir de le traiter au bloc opératoire. La patiente est habituellement sous antibiotiques. Il s'agit alors de drainer, rincer et éventuellement débrider s'il y a un début de fibrine et de nécrose. Les

soins de la plaie en post-opératoire seront adaptés selon la profondeur à laquelle se trouve l'abcès. La cicatrisation se fait par seconde intention, ce qui veut dire que la plaie est ouverte et se referme à partir de la base, avec le dépôt de nouveaux tissus (Vermeulen *et al.*, 2004).

Le rôle de la sage-femme

Le drainage du lait maternel sur le sein atteint doit être assuré après l'opération, que ce soit avec le nourrisson ou le tire-lait.

La sage-femme peut préparer la mère en lui expliquant ce qui sera fait au bloc opératoire, en l'avertissant de l'apparence du sein et du matériel installé dans la plaie. Si l'abcès est très près du mamelon, il faut communiquer avec l'opérateur pour que l'incision, dans la mesure du possible, ne soit pas sous la tétérèle du tire-lait. En effet, le drainage du lait maternel sur le sein atteint doit être assuré après l'opération, que ce soit avec le nourrisson ou le tire-lait.

Par la suite, et d'après les conseils d'un-e consultant-e en lactation et/ou d'un-e stomathérapeute, la sage-femme peut refaire le pansement. Elle s'assurera que la patiente ait reçu un antalgique avant le soin. Elle prendra aussi soin de noter l'évolution de la plaie et les signes d'infection à chaque changement de pansement: dimension de la plaie, couleur du lit de la plaie, apparence des berges, écoulement, odeur, douleur, fièvre (voir tableau ci-dessous). Ces informations sont nécessaires pour choisir le type de pansement.

Le sein allaitant, lieu particulier pour une plaie

Le lait maternel est riche en immunoglobulines IgA et en facteurs de croissance, qui soutiennent le système immunitaire, protègent contre le développement des infections et sont impliqués dans le processus inflammatoire (Lawrence & Lawrence, 2016). En cas de cicatrisation qui n'évolue pas, il faut parfois quand même songer à une infection latente.

En raison de la sécrétion lactée continue, la plaie sera constamment mouillée. Le lait qui coule par la plaie peut être gênant pour la mère et provoquer la macération de la peau saine. Des compresses très absorbantes, changées régulièrement, sont nécessaires comme pansement secondaire (voir photo p. 56). De plus, du lait peut perler au travers de la peau dans les premiers temps après la fermeture de la plaie.

En raison de la sécrétion lactée continue, la plaie sera constamment mouillée. Le lait qui coule par la plaie peut être gênant pour la mère et provoquer la macération de la peau saine.

Première étape, le rinçage

Le but du rinçage est, entre autres, de retirer les débris cellulaires, de limiter la prolifération de bactéries et de protéger le tissu de granulation (Hôpitaux universitaires de Genève [HUG], 2020). La patiente peut doucher sa plaie à l'eau tiède sans problème (*ibid*). En effet, l'utilisation d'un antiseptique n'est pas nécessaire lorsque la plaie est propre.

Il est important de chauffer la solution de rinçage à la température du corps avant de

l'utiliser (Brown, 2018). Lorsque la température du tissu de la plaie passe en dessous de 33 °C, l'activité des neutrophiles, des fibroblastes et des cellules épithéliales diminue (McGuinness *et al.*, 2004). Cela retarde la cicatrisation de la plaie.

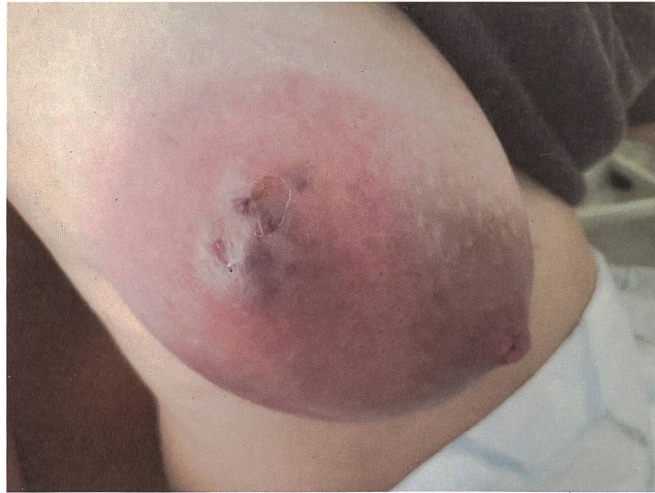De préférence, le Ringer Lactate est utilisé comme liquide de rinçage, puisqu'il contient des composants qui soutiennent la régénération cellulaire. Une solution de chlorure de sodium NaCl 0,9% est une alternative intéressante. Les petits formats de ces solutions les rendent plus facile à conserver à

Evaluation des plaies selon la couleur et l'écoulement et l'écoulement

D'après Probst & Vassel-Biergans (2010)

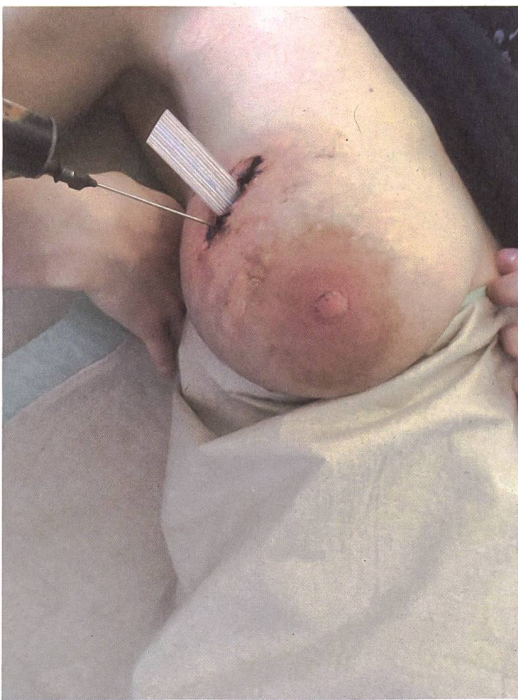Couleur	Phase de la plaie	Objectif du pansement
Noire	Nécrose	Amollir et débrider
Verte	Infection	Maîtriser la prolifération bactérienne et éliminer l'infection
Jaune	Fibrine	Débrider
Rouge	Granulation	Favoriser la régénération cellulaire
Rose	Épithélisation	Protéger le nouvel épiderme

Écoulement	Objectif du pansement
Plaie sèche	Apporter de l'humidité
Plaie humide	Maintenir l'humidité
Plaie exsudative ou mouillée	Absorber l'humidité



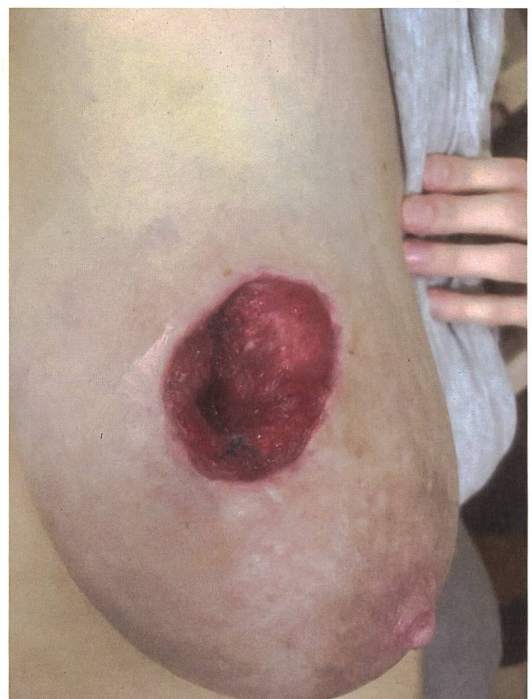Marie Noël de Tilly

Abcès avant le drainage chirurgical




Lisa George

Rinçage à l'aiguille boutonnée



Tissu de granulation

On évite l'utilisation de la povidone iodée car elle se concentre dans le lait maternel à un niveau 20 fois supérieur à la concentration dans le sang et peut causer une hypothyroïdie transitoire chez le nourrisson allaité.



domicile. On évite l'utilisation de la povidone iodée car elle se concentre dans le lait maternel à un niveau 20 fois supérieur à la concentration dans le sang (Lawrence & Lawrence, 2016) et peut causer une hypothyroïdie transitoire chez le nourrisson allaité (LactMed, 2021).

Un cathéter boutonné en plastique peut être utilisé pour l'irrigation, mais cela semble causer des micros-lésions au tissu de granulation. Il est possible de simplement rincer avec une seringue sans embout pour plus de prudence. Le rinçage se poursuit jusqu'à ce que la plaie soit visiblement propre. Attention toutefois à se protéger des éclaboussures et prévoir un récipient pour recevoir le liquide d'irrigation.

Les soins de plaie pour un abcès profond

Un dispositif de drainage plat non aspiratif, c'est-à-dire une lame en silicone souple, est

mis en place. Les chirurgien-ne-s devraient éviter d'installer un dispositif de drainage par aspiration de type Redon® ou Manovac®. Quelques jours après l'opération, les lames sont retirées. Ce sont des plaies qui guérissent rapidement. Pour favoriser une granulation ordonnée partant du fond de la cavité, le méchage est nécessaire. Traditionnellement, des gazes ou des mèches en coton sont insérées, mais leur retrait abîme le tissu de granulation. Aujourd'hui, on utilise plutôt des mèches d'hydrofibre.

Les soins de plaie si l'abcès est en surface

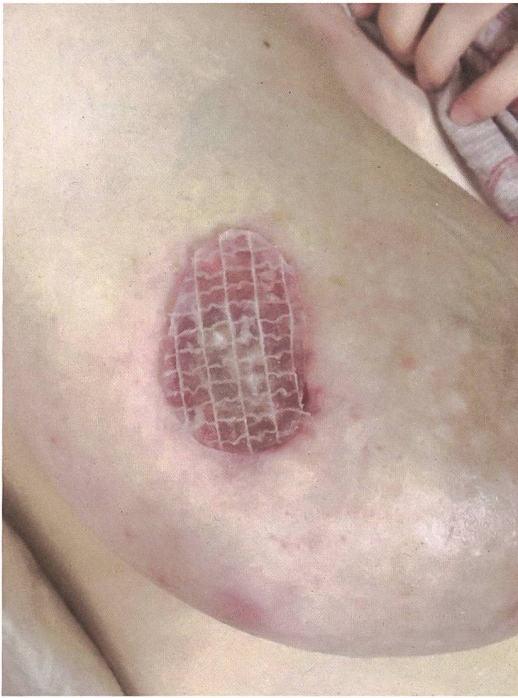Ces plaies sont souvent étendues et ne peuvent être refermées sur une lame en raison d'un débridage important de la peau à la surface du sein. La cicatrisation débute avec une granulation bien établie (voir photo ci-centre). Selon l'étendue de la plaie, la guérison est longue et nécessite l'expertise

d'un-e stomathérapeute pour choisir les produits appropriés.

Evaluer la plaie pour choisir le bon pansement

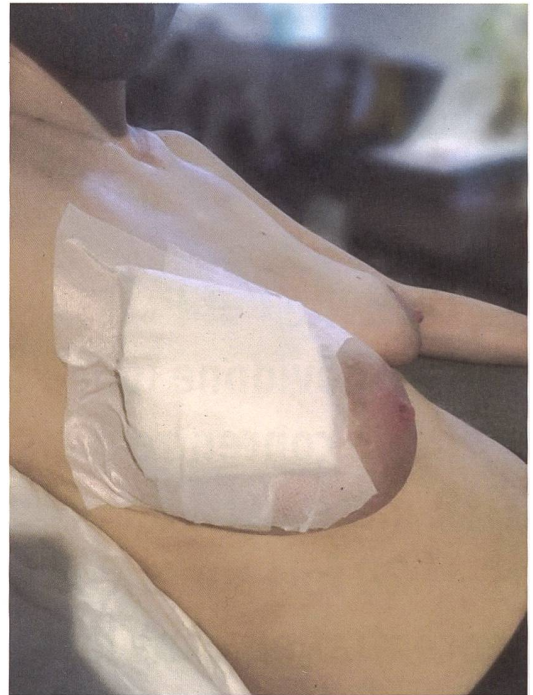
Un pansement se compose de deux couches (voir photos p. 56). La première couche permet le maintien d'un milieu humide qui favorise la cicatrisation tout en évitant la macération des tissus sains autour. La deuxième couche sert à absorber l'écoulement du lait et de l'exsudat. Le choix du pansement se fait selon l'évaluation de l'apparence de la plaie; une mauvaise alternative peut ralentir le processus de cicatrisation (Dabiri *et al.*, 2016). Ces produits ont aussi un certain coût qui influence le choix du matériel utilisé. Certains pansements provoquent des réactions allergiques à surveiller.

Pour une plaie rouge ou rosée avec un exsudat modéré à important, comme sur un

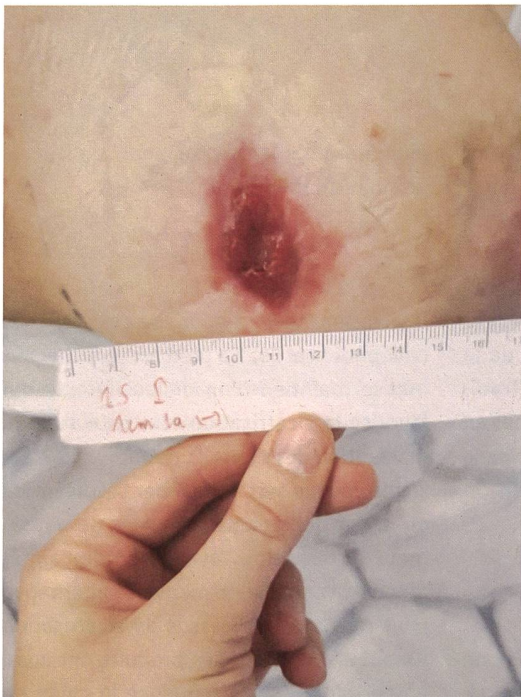

Lisa George

Pansement primaire favorisant la granulation et le contrôle de l'exsudat

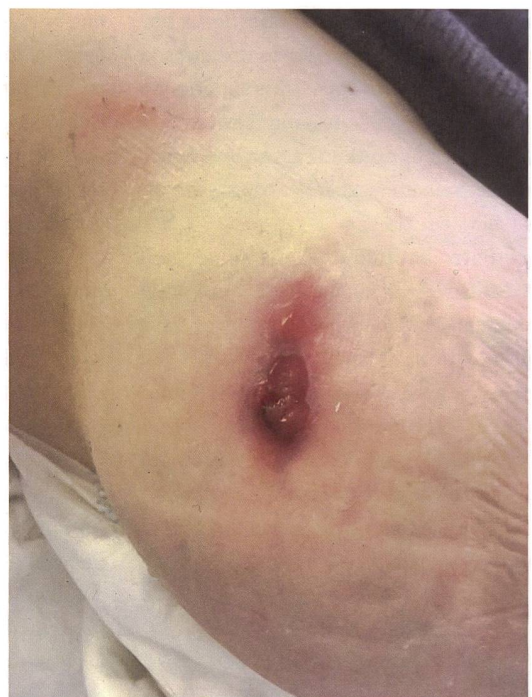

Pansement secondaire absorbant



Lisa George

Mesure de la plaie pour évaluer l'évolution



Epithélisation

sein lactant, les alginates, les hydrofibres ou les mousses polyuréthane peuvent être utilisés comme premier pansement (Dabiri *et al.*, 2016). Leur retrait cause peu de douleur et protège le renouvellement cellulaire. Si l'on observe de la fibrine (plaie jaunâtre), il faut faire une détersion mécanique en ayant au préalable humidifié la plaie 10-15 minutes avec le liquide de rinçage. Puis, la fibrine, si le milieu est mouillé, est recouverte avec des hydrofibres ou des alginates qui favorisent son autolyse (*ibid*). Pour un débridement autolytique, le pansement est changé tous les jours ou aux deux jours (Charbonneau, 2018). Sinon, c'est l'exsudat et la capacité d'absorption des produits utilisés qui déterminent la fréquence de la réfection du pansement.

Epithélisation: protéger la peau

L'étape de l'épithélisation marque la fin du long parcours de cicatrisation. La plaie se referme des berges vers le centre, en s'appuyant sur le tissu de granulation. C'est une peau fragile qu'il faut protéger d'un film semi-perméable (Probst & Vassel-Biergans, 2010). Sans exsudat, on propose une interface siliconée. Mais s'il y a un peu de lait qui s'écoule, un hydrocellulaire siliconé ou un hydrocolloïde sont appropriés (Impact-santé, s. d.). L'évolution est soutenue avec une crème; il en existe à base de différents ingrédients et un.e spécialiste pourra suggérer ce qui est approprié. Les crèmes à base de sucralfate, de collagénase ou d'acide hyaluronique sont considérées comme compatibles avec l'allaitement (E-lactancia, 2017a, 2017b, 2022).

*L'étape de l'épithélisation
marque la fin du long
parcours de cicatrisation.
La plaie se referme des
berges vers le centre,
en s'appuyant sur le tissu
de granulation.*

Travailler en collaboration

Les conseils en soins des plaies ont beaucoup évolué. Les sage-femmes, en coopération avec les consultant.e-s en lactation et les stomathérapeutes, peuvent proposer à leurs patientes certains soins après le drainage chirurgical d'un abcès. Travailler en collaboration tout au long du traitement est souhaitable pour offrir des soins de qualité et obtenir une cicatrice harmonieuse. ☉



Cet article fait suite à l'article de la même auteure, paru dans l'édition de mai d'*Obstetrica*, intitulé «L'abcès du sein, tant redouté», <https://obstetrica.hebamme.ch>

AUTEURE



Marie Noël de Tilly,

infirmière MSc. Inf, IBCLC, Institut Européen pour l'allaitement maternel et la lactation (IEAML). Infirmière de formation ayant exercé en pédiatrie, en néonatalogie et au post-partum. Chargée de cours à l'IEAML et consultante en allaitement IBCLC auprès des dyades mère-enfant depuis 2009. Elle est également responsable de module pour le nouveau CAS en allaitement et lactation proposé conjointement par l'IEAML et la Haute école de santé de Fribourg, www.heds-fr.ch

Références

- Brown, A. (2018)** When is wound cleansing necessary and what solution should be used? *Nursing Times*; 114 (9), 42-45. www.nursingtimes.net
- Charbonneau, L. (2018)** Plaie: Débridement autolytique. www.chuv.ch
- Dabiri, G., Damstetter, E. & Phillips, T. (2016)** Choosing a Wound Dressing Based on Common Wound Characteristics. *Advances in wound care*; 5(1), 32-41. <https://doi.org/10.1089/wound.2014.0586>
- E-lactancia (2017a)** Hyaluronic Acid. www.e-lactancia.org
- E-lactancia (2017b)** Collagenase. www.e-lactancia.org
- E-lactancia (2022)** Sucralfate. www.e-lactancia.org
- Hôpitaux universitaires de Genève (2020)** Rinçage de plaie avec cavité. www.hug.ch
- Impact-santé (s.d.)** Plaie épithélialisée. <https://impact-sante.be>
- Lawrence, R. & Lawrence, R. (2016)** *Breastfeeding. A Guide for the Medical Profession*. 8 Ed. Philadelphia: Elsevier.
- McGuinness, W., Vella, E. & Harrison, D. (2004)** Influence of dressing changes on wound temperature. *Journal of wound care*; 13(9), 383-385. <https://doi.org/10.12968/jowc.2004.13.9.26702>
- s. a. (2021)** Povidone-Iodine. In *Drugs and Lactation Database (LactMed)*. National Library of Medicine.
- Probst, W. & Vassel-Biergans, A. (2010)** *Wundmanagement: Ein illustrierter Leitfaden für Ärzte und Apotheker*. 2^e édition. Stuttgart: Wissenschaftliche Verlagsgesellschaft.
- Thomas S. (2000)** Alginate dressings in surgery and wound management – Part 1. *Journal of wound care*; 9(2), 56-60. <https://doi.org/10.12968/jowc.2000.9.2.26338>
- Vermeulen, H., Ubbink, D. T., Goossens, A., de Vos, R., Legemate, D. A. & Westerbos, S. J. (2004)** Dressings and topical agents for surgical wounds healing by secondary intention. *Cochrane Database of Systematic Reviews*; Issue 2. Art. No.: CD003554. DOI: 10.1002/14651858.CD003554.pub2