

**Zeitschrift:** Magglingen : Monatszeitschrift der Eidgenössischen Sportschule Magglingen mit Jugend + Sport

**Herausgeber:** Eidgenössische Sportschule Magglingen

**Band:** 40 (1983)

**Heft:** 11

**Artikel:** Kopfverletzungen durch Skiliftunfälle und ihre Verhütung

**Autor:** Oh, Sooyoung / Wieland, Hansjürg

**DOI:** <https://doi.org/10.5169/seals-993605>

### **Nutzungsbedingungen**

Die ETH-Bibliothek ist die Anbieterin der digitalisierten Zeitschriften. Sie besitzt keine Urheberrechte an den Zeitschriften und ist nicht verantwortlich für deren Inhalte. Die Rechte liegen in der Regel bei den Herausgebern beziehungsweise den externen Rechteinhabern. [Siehe Rechtliche Hinweise.](#)

### **Conditions d'utilisation**

L'ETH Library est le fournisseur des revues numérisées. Elle ne détient aucun droit d'auteur sur les revues et n'est pas responsable de leur contenu. En règle générale, les droits sont détenus par les éditeurs ou les détenteurs de droits externes. [Voir Informations légales.](#)

### **Terms of use**

The ETH Library is the provider of the digitised journals. It does not own any copyrights to the journals and is not responsible for their content. The rights usually lie with the publishers or the external rights holders. [See Legal notice.](#)

**Download PDF:** 15.03.2025

**ETH-Bibliothek Zürich, E-Periodica, <https://www.e-periodica.ch>**



## Kopfverletzungen durch Skiliftunfälle und ihre Verhütung

Sooyoung Oh und Hansjürg Wieland

**Skifunfälle passieren nicht nur beim Skifahren selber, sondern auch beim Skiliftfahren. Mitunter enden solche Fahrten gar tödlich.**

**In der Neurochirurgischen Abteilung des Kantonsspitals Chur wurde das Problem der Kopfverletzungen bei Skiliftunfällen etwas näher untersucht. In den vergangenen drei Skisaisons mussten von 14 Kopfverletzungen 6 operativ behandelt werden. Auffallend war dabei, dass in der Mehrheit Kinder und Jugendliche bis 17 Jahre (65 Prozent) betroffen wurden.**

**Die Benützung eines Skilifts setzt gewisse Kenntnisse des Verhaltens und der Gefahren voraus, damit Unfälle verhütet werden können. Namentlich bei Kindern und Jugendlichen ist das Tragen eines Schutzhelmes zu empfehlen, der eine wirksame Vorbeugung gegen Schädelverletzungen darstellt.**

### Beschreibung von Unfällen

In den letzten drei Skisaisons beobachteten wir 14 Kopfverletzungen durch Skiliftunfälle, wovon sechs Patienten wegen einer Impressionsfraktur (Schädelbruch mit eingedrücktem Schädeldach) operiert werden mussten.

#### Alters- und Geschlechtsverteilung:

Alter	Geschlecht		Total
	Männer	Frauen	
bis 17	3	6	9
18-30	-	-	-
über 31	-	5	5
Total	3	11	14

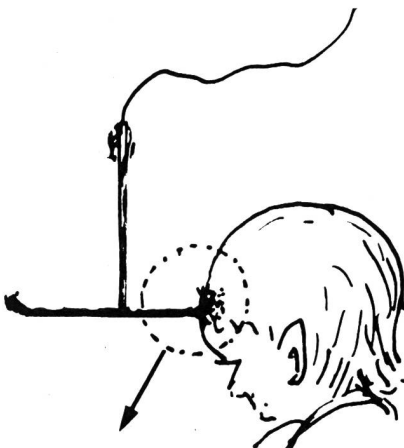


Abbildung 1  
Häufige Unfallursache: Der Skiliftbügel.

Die Altersgruppe bis 17 Jahre weist die höchste Unfallquote von 65 Prozent (9 Fälle) auf. Mädchen und Frauen sind mehr betroffen (80 Prozent, 11 Fälle). Interessanterweise beobachteten wir bei der Altersgruppe von 18 bis 30 Jahren keine Schädel-Hirnverletzungen im Zusammenhang mit Skiliftunfällen.

### Beispiele

#### Fall 1: M. C., 13jährig

Am 8. Februar 1981 wurde der Patient beim Anbügeln von einem Skiliftbügel am Kopf getroffen (Abbildung 1). In der Folge war er bewusstlos. Nach Versorgung einer grossen Rissquetschwunde frontal durch den Kurortarzt wurde der Patient uns zugewiesen. Beim Eintritt war er ansprechbar, jedoch zeitlich und örtlich desorientiert. Er klagte zudem über rasende Kopfschmerzen, Brechreiz und Erbrechen. Die Pupillen waren beidseits mittelweit und reagierten gut auf Licht. Die Röntgenaufnahmen des Schädels zeigten eine Impressionsfraktur an der Stirne (Abbildungen 2a und b).

Im Verlaufe nahm die Bewusstseinsstrübung langsam zu. Dazu entwickelte sich eine ungleiche Pupillenweite (rechts weiter als links). Aufgrund dieser Veränderungen sowie der radiologisch festgestellten Impressionsfraktur wurde der Patient unverzüglich operiert. Während der Operation fand man ein eingedrücktes Schädeldach,

eingedrungene Knochenteile, sowie ein gut 1 cm dicker Bluterguss über der Hirnhaut. Nach Entfernung von Knochen und Bluterguss wurde eine sehr gespannte und bläulich verfärbte Hirnhaut sichtbar. Die Eröffnung derselben brachte einen lokalen Bluterguss zu Tage, unter welchem sich eine Hirnquetschung beobachten liess. Nach der Operation blieb der Patient während dreier Tagen auf der Intensivstation und erhielt Medikamente gegen eine Hirnschwellung und zur Verhinderung einer Infektion. Der weitere Verlauf war komplikationslos und die Erholungsphase erfreulich. Nach zwei Wochen konnte der Patient beschwerdefrei nach Hause entlassen werden.

Der Knochendefekt (Abbildung 3a) wurde drei Monate später mit Palacos (Knochenzement) zugedeckt (Abbildung 3b).

#### Fall 2: G. C., 15jährig

Am 20. Februar 1978 erlitt der Patient eine offene Schädel-Impressionsfraktur des rechten Scheitelbeines, nachdem er am Kopf von einem Skiliftbügel getroffen worden war. Er war sofort bewusstlos und wurde notfallmässig bei uns eingeliefert. Beim Eintritt war er wach, jedoch zeitlich und örtlich desorientiert. Neurologisch konnten keine Ausfälle festgestellt werden. Am Kopf fand sich eine offene Rissquetschwunde im Scheitelpbereich rechts. Die Röntgenaufnahmen des Schädels zeigten eine bogenförmige Impressionsfraktur an dieser Stelle (Abbildungen 4a und b). Die offene Impressionsfraktur wurde sofort operiert. Nach Entfernung zahlreicher eingedrungener Frakturfragmente waren unter der eingerissenen Hirnhaut Hirnquetschungen zu erkennen. Diese wurden von abgestorbenem Gewebe gesäubert, anschliessend wurde die Hirnhaut verschlossen. Der Verlauf nach der Operation unter antibiotischer Behandlung war komplikationslos, insbesondere trat keine Infektion auf. Drei Wochen später konnte der Patient in gutem Allgemeinzustand nach Hause entlassen werden. Der Knochendefekt wurde vier Monate nach dem Unfall mit Palacos (Knochenzement) zugedeckt (Abbildung 5).

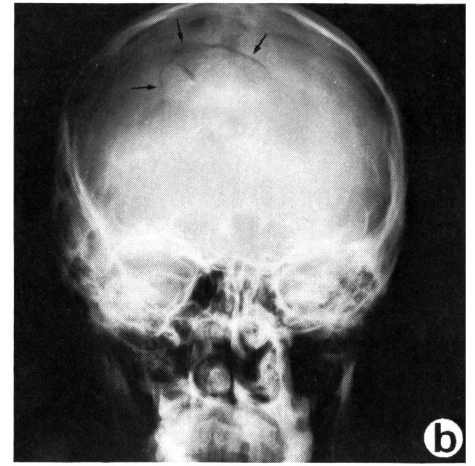
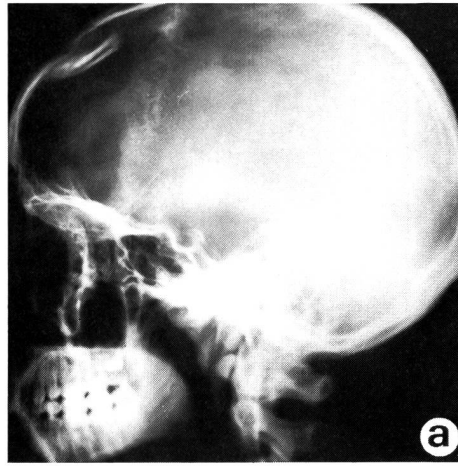
## Diskussion

Wir unterscheiden direkte und indirekte Kopfverletzungen<sup>2, 6, 10</sup>. Bei direkten Verletzungen handelt es sich um einen Anprall des Abschleppbügels am Kopf. Dieser kann durch Unvorsichtigkeit, beziehungsweise fehlerhafte Handhabung und schlechte Reaktion des Verunfallten oder einer Fremdperson verursacht worden sein. Je kleiner dabei die Anprallfläche ist, desto grösser ist die Wahrscheinlichkeit für eine Impressionsfraktur, die ihrerseits mit oder ohne Hirnquetschung einhergehen kann<sup>9, 10, 11, 12</sup>. Eindruckfrakturen mit Verschiebung des Bruchstückes über Schädel-dachdicke müssen operativ angegangen werden<sup>11</sup>. Eine dringliche Notwendigkeit zur Operation besteht bei offenen Trümmerfrakturen. Dabei müssen die Fragmente, falls sie nicht in die ursprüngliche Stelle gebracht werden können und wegen nachoperativer Infektionsgefahr, entfernt werden. Der entstandene Knochendefekt sollte in einer zweiten Operation zirka drei Monate nach dem Unfall mittels Palacos (Knochenzement) zugedeckt werden. Bei indirekten Kopfverletzungen im Zusammenhang mit Skiliftbenützung kommt es erst sekundär, infolge Sturzes, zu Schädel-Hirnverletzungen. Als Unfallursachen wären beispielsweise zu erwähnen: Undisziplinierte Benützung des Skiliftes, mangelhafter Wartungszustand der Skiliftanlage (zum Beispiel Abriss des Bügelseiles) oder mangelhafte Vorbereitung des Liftrasses (zum Beispiel stark ausgefahrene Stellen). Die Folgen solcher Unfälle sind meist geschlossene Verletzungen, die konservativ, das heisst ohne Operation, behandelt werden können. Schädel-Hirnverletzungen mit komplikationsreichem oder gar tödlichem Verlauf haben wir nicht gesehen, da die Aufprallgeschwindigkeit zum Zeitpunkt des Unfallereignisses meist relativ gering ist. Im Gegensatz dazu müssen leider oft nach Hirnquetschung Epilepsien beobachtet werden, welche die Lebensqualität in entscheidendem Masse beeinflussen.

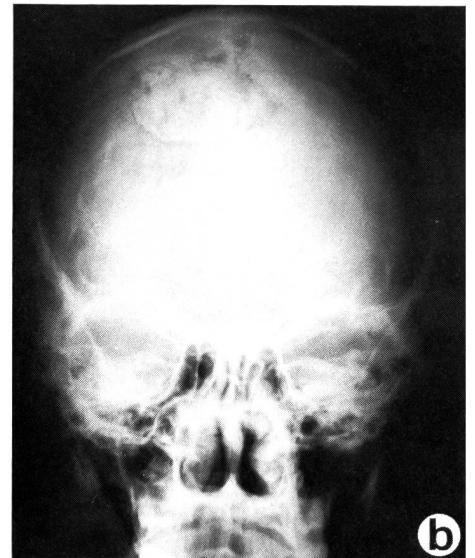
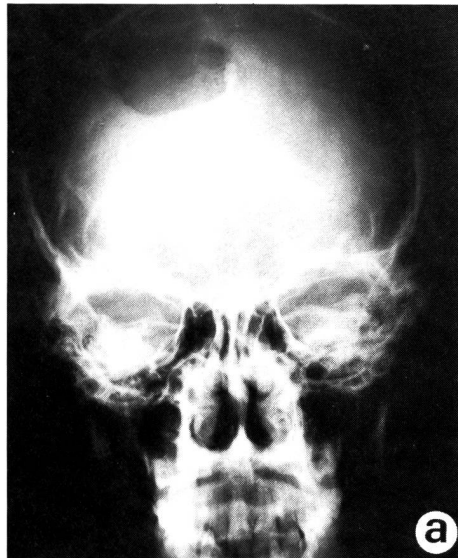
## Verhaltensregeln zur Vorbeugung von Skiliftunfällen

Durch unvorsichtige und verlangsamte Reaktion beim Einsteigen in den Skiliftbügel kommt es nicht selten zu offenen Schädel-frakturen, welche in Fall 1 und 2 dargestellt wurden.

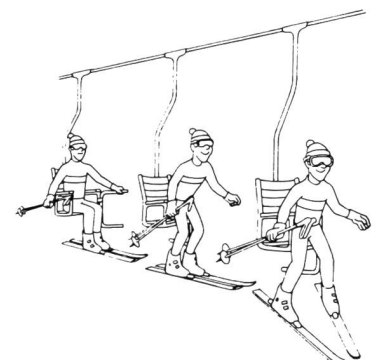
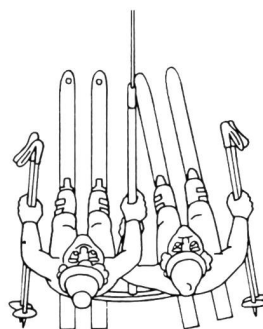
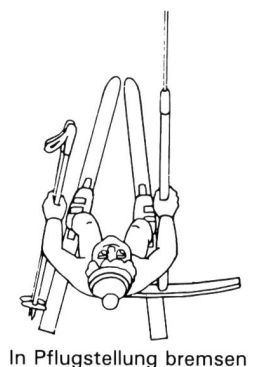
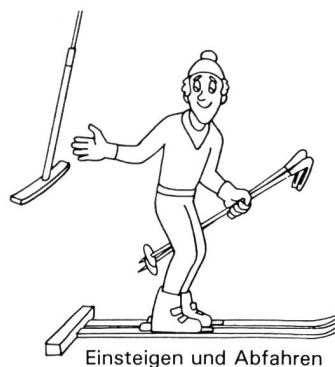
Sicherheitsregeln sind bereits an einigen Skiliftstationen aufgestellt. Diese sollten jeweils zu Beginn der Wintersaison mit den Skischülern, vor allem mit Kindern und Jugendlichen, besprochen werden, da mit Sicherheit ein Zusammenhang zwischen Regelverstoss und Unfallhäufigkeit besteht. Daneben gilt es, Unterhalt und Betrieb einer Skiliftanlage zu perfektionieren und die Technologie weiter zu verbessern, indem beispielsweise Fernsehüberwachung zur



Abbildungen 2a und b: Eingedrücktes Schädeldach auf der Stirnseite.



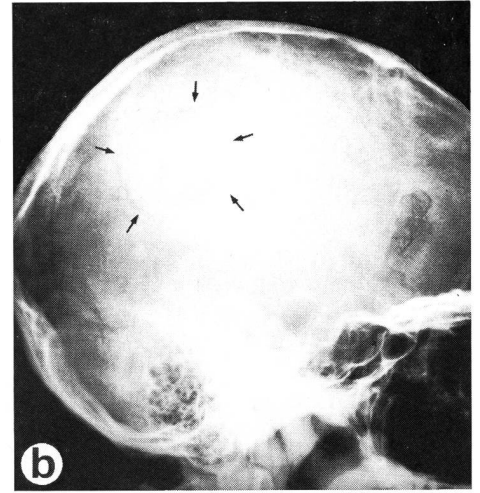
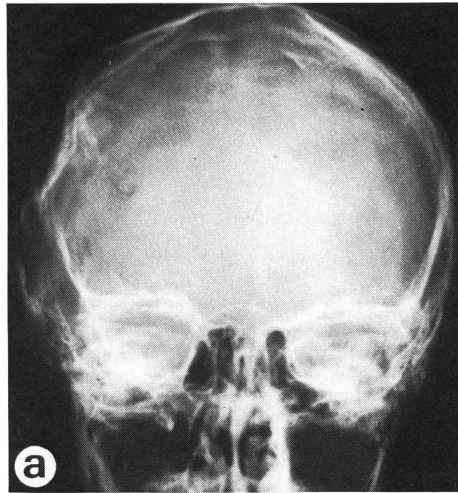
Abbildungen 3a und b: Zustand nach Versorgung der Impressionsfraktur a) mit Knochendefekt, - b) mit Palacosdecke.



## Einige Regeln

Der Benützer eines Skiliftes tut gut daran,

- rechtzeitig an die Einstiegstelle zu treten und beide Stöcke in die äussere Hand zu nehmen,
- stehen zu bleiben, sich nicht zu verkrampfen und nur leicht gegen den Bügel zu lehnen – keinesfalls sich auf diesen zu setzen – und sich schieben zu lassen,
- beide Skier gleichmässig zu belasten und sich weder nach aussen noch auf den Partner zu lehnen,
- die Spur zu halten und nicht vorzeitig auszusteigen,
- in Pflugstellung zu bremsen, wenn es bergab geht,
- sich rechtzeitig auf das Aussteigen vorzubereiten und darauf zu achten, dass sich der Bügel nicht in den Kleidern verfängt,
- rechtzeitig auszusteigen und dabei den Bügel nicht zu früh loszulassen,
- die Ausstiegstelle unverzüglich zu verlassen<sup>13</sup>.



Abbildungen 4a und b: Bogenförmige Impressionsfraktur des Scheitelbeins rechts

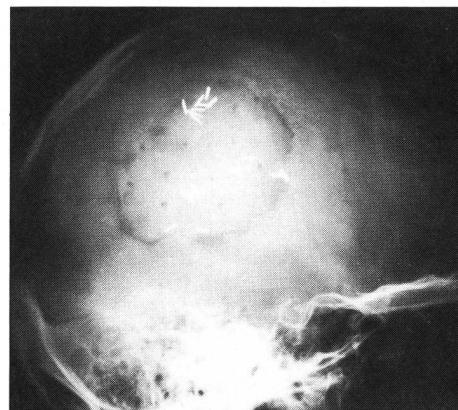

Abbildung 5: Palacosdeckung



Bester Schutz: Ein Helm!

Funktionskontrolle und Bedienungsüberwachung eingesetzt werden. Dadurch würde bei Zwischenfällen eine sofortige Einflussnahme des Personals ermöglicht. Andererseits kann die Verbesserung der persönlichen Ausrüstung einen individuellen Schutz bieten. Die besprochenen direkten Schädel-Hirnverletzungen durch Skiliftunfälle wären so zu vermeiden gewesen. ■

## Literaturverzeichnis

- <sup>1</sup> Asang, E.: Verletzungsschutz beim Skisport. Sportarzt sportmed. 8, 1972, 209.
- <sup>2</sup> Baumgartner, W.: Die Sicherheit der Skifahrt. Münchn. Med. Wschr. 102, 1960, 2220.
- <sup>3</sup> Kraus, H.: Prevention and treatment of skiing injuries. J. Amer. Med. Ass. 169, 1959, 1414.
- <sup>4</sup> Mang, W.R., Maurer, P.C.: Der tödliche Skiunfall. Orthop. Klin. techn. univ. München, 94/3, 1976, 107.
- <sup>5</sup> Oh, S.: Die Verhütung der Kopfverletzungen beim Skifahren. Schweiz. Zeitschr. f. Sportmed. 4, 1979, 157.
- <sup>6</sup> Oh, S.: Zunehmende Schädelhirn-Traumen durch Skiunfälle und ihre Prophylaxe. Schweiz. Ärztezeit. 62/3, 1981, 132.
- <sup>7</sup> Oh, S., Nisoli, M.: Schwere Kollisionskopfverletzung beim Skifahren und ihre Prävention. Schweiz. Rundschau f. Med. «Praxis» 10, 1981, 408.
- <sup>8</sup> Oh, S., Balmer K., Tok S.: Tödliche Schädelhirnverletzung durch Skiunfälle und ihre Prophylaxe. Schweiz. Zeitschr. f. Sportmed. 4, 1981, 137.
- <sup>9</sup> Oh, S., Rüedi, M.: Depressed skull fracture in skiing and its experimental study. Int. J. of Sport Med. 3/3, 1982, 169.

<sup>10</sup> Oh, S., Schmid U.D.: Kindliche Kopfverletzungen beim Skifahren und ihre optimale Prophylaxe. Zeitschr. f. Kinderchir. 2/38, 1983, 66–72.


<sup>11</sup> Oh, S.: Clinical and experimental Morphological Study of Depressed skull fracture. Acta Neurochirurgica 68, 1983, 111–128.

<sup>12</sup> Oh, S., Schmid U.D.: Schädel-Hirn-Verletzung bei Skifahrern und ihre Verhütung (Fallbericht), Unfallheilkunde, 86, 1983, 226–229.

<sup>13</sup> Potter, H.: Sicher Sporttreiben. SUVA und Winterthur-Versicherungen, 1982, 76–77.

Für die Verfasser:

Dr. med. S. Oh  
Neurochirurgische Abteilung  
Kantonsspital  
CH-7000 Chur



Der Skilift: Ein Totschlaginstrument?