

Zeitschrift: Macolin : revue mensuelle de l'École fédérale de sport de Macolin et Jeunesse + Sport

Herausgeber: École fédérale de sport de Macolin

Band: 47 (1990)

Heft: 9

Artikel: Problèmes de dos : reconnaître les points faibles de l'appareil locomoteur, éliminer les exercices de gymnastique non fonctionnels, éviter les blessures et les souffrances chroniques qui en découlent

Autor: Weckerle, Klaus

DOI: <https://doi.org/10.5169/seals-998218>

Nutzungsbedingungen

Die ETH-Bibliothek ist die Anbieterin der digitalisierten Zeitschriften. Sie besitzt keine Urheberrechte an den Zeitschriften und ist nicht verantwortlich für deren Inhalte. Die Rechte liegen in der Regel bei den Herausgebern beziehungsweise den externen Rechteinhabern. [Siehe Rechtliche Hinweise.](#)

Conditions d'utilisation

L'ETH Library est le fournisseur des revues numérisées. Elle ne détient aucun droit d'auteur sur les revues et n'est pas responsable de leur contenu. En règle générale, les droits sont détenus par les éditeurs ou les détenteurs de droits externes. [Voir Informations légales.](#)

Terms of use

The ETH Library is the provider of the digitised journals. It does not own any copyrights to the journals and is not responsible for their content. The rights usually lie with the publishers or the external rights holders. [See Legal notice.](#)

Download PDF: 01.04.2025

ETH-Bibliothek Zürich, E-Periodica, <https://www.e-periodica.ch>



Problèmes de dos

**Reconnaître les points faibles de l'appareil locomoteur –
– Eliminer les exercices de gymnastique non fonctionnels –
Eviter les blessures et les souffrances chroniques qui en découlent.**

Klaus Weckerle

Traduction: Dr Jean-Pierre Monod

Le dos, c'est d'abord la colonne vertébrale, «cette tige osseuse articulée», comme le précisent les définitions, «qui soutient l'ensemble du squelette». Qu'elle vienne à être endommagée et c'est tout l'édifice humain qui est menacé. Or, les excès de notre civilisation sont loin de l'épargner. Selon Klaus Weckerle, auteur de cet article, les médecins et les physiothérapeutes parlent même de calamité. «En fonction des territoires d'innervation», explique-t-il, «les lésions du dos entraînent souvent des douleurs et des troubles fonctionnels dans d'autres régions du corps» (voir fig. 1). Et, en vérité, le sujet concerne tout le monde: sportifs et non-sportifs, ce qui justifie les pages exceptionnellement nombreuses qui y sont ici consacrées. Après avoir déterminé les causes des «problèmes de dos», Weckerle propose une série d'exercices pratiques utiles, à condition... d'être appliqués régulièrement. (Y. J.)

Les troubles de la colonne vertébrale ont pour cause, notamment:

- **L'inactivité corporelle**, à l'origine d'une capacité fonctionnelle insuffisante de la musculature stabilisatrice du tronc;
- **Des attitudes de travail non physiologiques**, en particulier la position assise prolongée;
- **Une technique inadaptée** pour soulever des charges;
- **Une surcharge unilatérale, donc asymétrique, de l'appareil locomoteur**, qui peut survenir dans certaines spécialités du sport de haut niveau par exemple;
- **La prédisposition constitutionnelle;**
- **L'âge.**

C'est aussi le rôle de la famille, de l'école et des sociétés sportives, d'apporter l'attention nécessaire à l'hygiène du dos. Nous partons de l'idée qu'une activité physique régulière en constitue une part importante, à condition toutefois qu'elle soit dosée de manière adéquate et que les caractéristiques anatomiques et physiologiques du corps humain soient prises en compte.

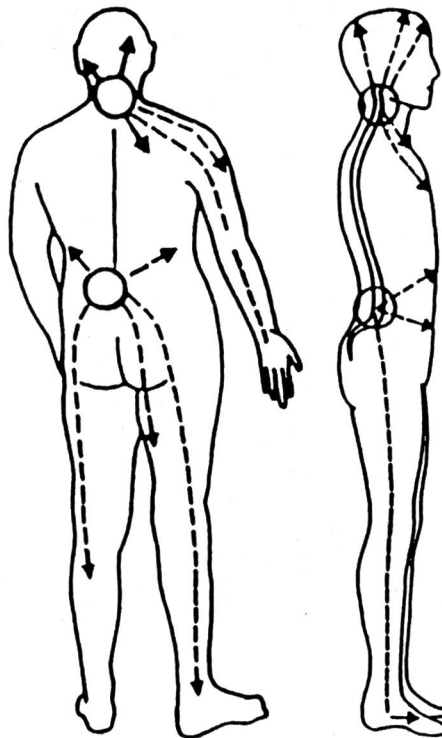


Figure 1 (modifiée selon Baud)

Points faibles de la colonne vertébrale

Dans les régions cervicale et lombaire surviennent fréquemment des lésions dégénératives douloureuses, qui peuvent irradier dans d'autres régions du corps.

Le dos peut être considéré comme une «projection de l'âme». Comme le visage, il peut exprimer sentiments et humeurs. Les troubles de la colonne vertébrale ont, souvent, une composante psychogène.

Du quadrupède à l'homo erectus

L'évolution de la race humaine nous a «offert» la position érigée, qui nous permet de nous déplacer sur deux pieds, ce qui procure d'importants avantages.

Se tenir debout était un préalable nécessaire à de multiples possibilités d'adaptation décisives: les bras et les mains sont totalement libres de se mouvoir et de s'exprimer, ce qui permet de fabriquer des outils et... même des armes; le champ visuel et, ainsi, les capacités d'observation, sont élargis; il n'incombe plus à la bouche de porter des objets; il devient possible de communiquer par la parole; la boîte crânienne (et, par conséquent, le cerveau) peut se développer, d'où une augmentation des facultés intellectuelles.

L'adoption de la position érigée a nécessité la formation de structures squelettiques nouvelles et spécifiques (voir fig. 2). La cinquième vertèbre lombaire et la première vertèbre sacrée, de même que les disques intervertébraux L4-L5 et L5-S1, ont pris une forme en coin (voir fig. 3). La rotation du bassin au niveau de l'articulation de la hanche ne participe donc que très peu à la verticalisation de la partie supérieure du corps.

L'angulation, typique chez l'homme, entre le sacrum (qui est solidement lié aux ailes iliaques par les ligaments de l'articulation sacro-iliaque) et le segment lombaire de la colonne, est déjà déterminée à la naissance (voir fig. 4). C'est durant la phase de développement de l'enfant que se dessine la forme en double S de la colonne vertébrale, qui permet une statique et une dynamique optimales (voir fig. 4).

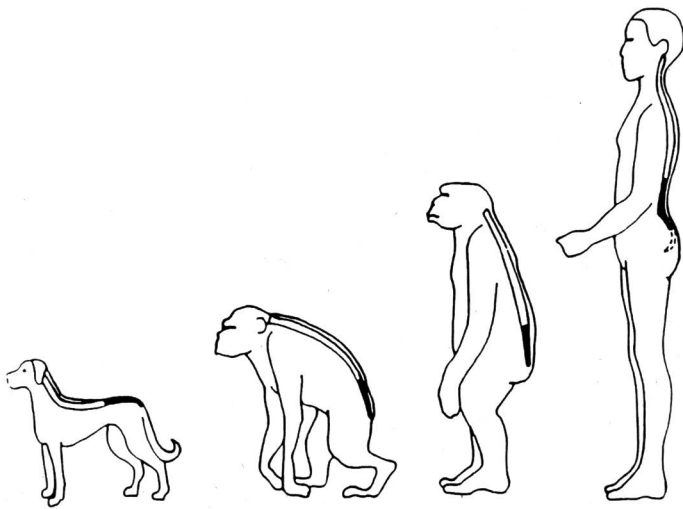


Figure 2 (modifiée selon Junghans)

De la position à «4 pattes» à la position debout

La cyphose lombaire du quadrupède se transforme en une lordose.

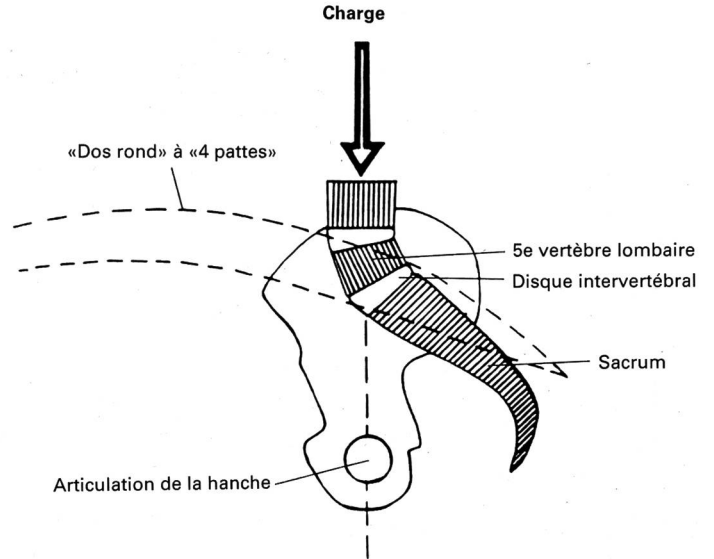


Figure 3

«Transformation» de la colonne lombaire

Le passage à la position debout implique principalement une lordose lombaire. La 5e vertèbre lombaire et les disques sus-jacents et sous-jacents prennent une forme en coin. Ainsi, la charge plus grande de la partie supérieure du corps (masse montante, long levier) conduit à des contraintes élevées dans la zone de transition lombo-sacrée.

Points faibles de l'appareil locomoteur

Sur le plan biomécanique, le déplacement en position debout présente un certain nombre de désavantages par

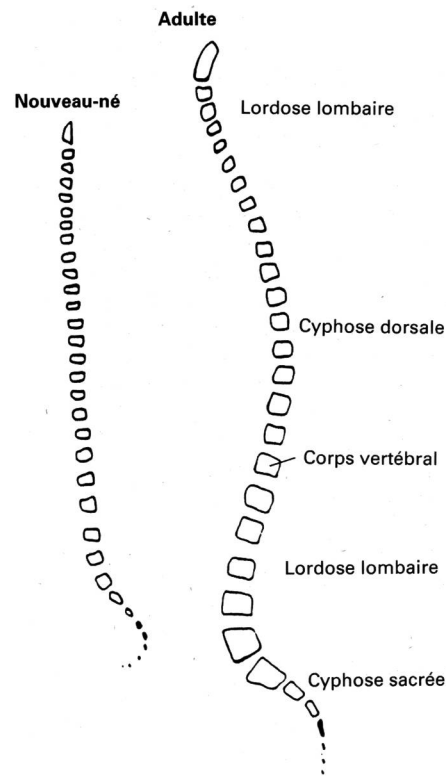


Figure 4

Développement des courbures vertébrales

A la naissance, la colonne vertébrale est comparable à une barre élastique à courbure lordotique lombaire, et se termine par une cyphose à son extrémité inférieure. Durant la croissance se dessine la forme caractéristique en double «S».

rapport au déplacement «à quatre pattes»: l'évolution est plus lente, moins mobile et peu adaptable. Notre architecture squelettique était en fait prévue pour la «quadrupédie». Seules d'importantes adaptations structurelles ont permis la position debout. C'est pourquoi nous devons payer les avantages de cette dernière par quelques points faibles de l'appareil locomoteur. La position érigée détermine une diminution de la surface d'appui (problèmes d'équilibre) et une modification du rapport des leviers; la partie supérieure du corps représente une grande masse qui nécessite, pour sa stabilisation, une musculature du tronc suffisamment puissante; la colonne vertébrale et les extrémités inférieures supportent une charge plus grande, du fait de la station debout, notamment au niveau des structures articulaires, facilement blessées. C'est donc non seulement sur la colonne vertébrale, mais également sur les hanches, les genoux et les chevilles, que... pèse la menace. Le pied, avec sa structure en voûte, est également concerné.

On admet, en général, qu'un choix judicieux de mouvements et d'exercices d'étirement et de renforcement de la musculature concernée permet une stabilisation dynamique optimale des articulations et participe à la prévention de blessures et de lésions de surcharge précoces. L'articulation de l'épaule ne supporte pas des charges importantes. Il faut aussi en tenir compte, parce que sa bonne mobilité est garante d'un mouvement global harmonieux.

Deux segments de la colonne vertébrale sont particulièrement en danger:

- La zone de transition entre la colonne lombaire, mobile, et le sacrum, solidement lié au reste du bassin par des ligaments;
- La colonne cervicale, hypermobile, souvent touchée par des altérations dégénératives (voir fig. 5) avec, fréquemment, des irradiations douloureuses en périphérie (voir fig. 1), des contractures et des raccourcissements musculaires.

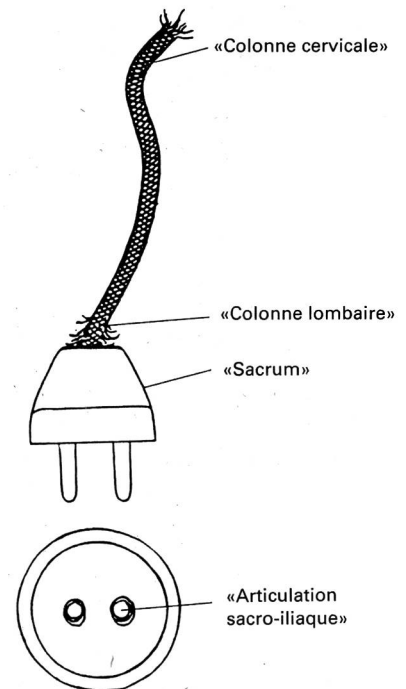


Figure 5

Comparaison

Les deux endroits sensibles de la colonne vertébrale: la colonne cervicale (cordon souple) et la transition entre la colonne lombaire, mobile, et le sacrum (prise rigide).

La colonne vertébrale: organe central de soutien et de mobilité

En tant qu'organe axial du corps, la colonne vertébrale a une fonction de soutien, d'amortisseur, de mobilité et de protection. Sa forme caractéristique (courbure physiologique en double «S») augmente sa faculté de résister aux forces extérieures dirigées dans son axe (voir fig. 4). Les 24 vertèbres supérieures, mobiles l'une par rapport à l'autre, sont reliées entre elles par les disques intervertébraux, les ligaments et la musculature.

Certains ligaments et muscles vont d'une vertèbre à la voisine, d'autres se prolongent sur toute la longueur de la colonne. Les 5 vertèbres inférieures se soudent à la fin de la croissance et forment, ainsi, le sacrum. Celui-ci est solidement lié au bassin (articulations sacro-iliaques, avec ses puissants ligaments). Le coccyx, os terminal inférieur de la colonne, se compose de 4 ou 5 restes de vertèbres atrophiques, également soudés entre eux.

A l'exception des 1^{re} et 2^e vertèbres cervicales (les plus hautes, que l'on appelle atlas et axis), toutes les autres sont construites de la même manière (voir fig. 6). Les deux éléments princi-

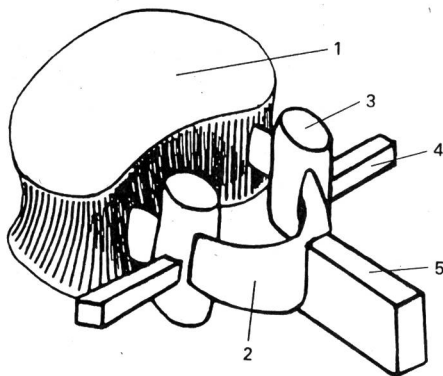


Figure 6 (fig. 6 à 11 modifiées selon Karpandji)

Schéma d'une vertèbre

Les deux éléments principaux sont le corps vertébral (1) et l'arc vertébral (2). A ce dernier sont fixées les apophyses articulaires (3), transverses (4) et épineuses (5).

paux sont le corps vertébral (élément porteur), et l'arc vertébral qui entoure le canal vertébral dans lequel se trouve la moelle épinière. Avec le cerveau, cette dernière compose le système nerveux central. Sa liaison à l'ensemble du corps se fait par les nerfs rachidiens, qui sortent au travers des trous de conjugaison. Sur l'arc vertébral sont fixées les apophyses articulaires, transverses et épineuses.

Elles servent de points d'insertion à la musculature. La mobilité d'une vertèbre par rapport à l'autre dépend princi-

palement des articulations apophysaires postérieures (et dans une moindre mesure des disques intervertébraux) et elle est relativement restreinte. Par contre, la mobilité globale de la colonne, résultant du mouvement des 23 articulations intervertébrales, est considérable.

Le disque intervertébral

Les disques intervertébraux ont une importante fonction d'amortisseurs. Ils se composent d'un noyau gélatineux de forme sphérique, plastique, à haute teneur en eau, et d'un anneau construit en couches fibrillaires concentriques

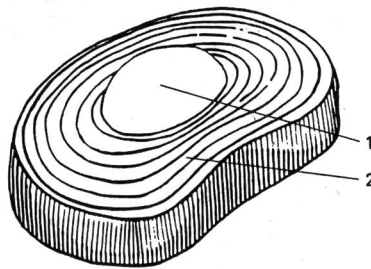


Figure 7

Structure d'un disque intervertébral

Les 2 éléments principaux sont le noyau (nucleus pulposus) (1), en position centrale, et l'anneau fibreux (2), composé de couches fibrillaires concentriques.

(voir fig. 7). A partir de la 4^e année de vie, la nutrition de ces structures se fait exclusivement par diffusion, leurs vaisseaux sanguins disparaissant précocement. Par la suite, cette nutrition, donc également les possibilités de cicatrisation après une destruction tissulaire, est plus faible que dans le cartilage articulaire. Pour assurer un apport optimal des substances nécessaires, une adaptation du type de charges (elles devraient être le plus possible axiales) et l'adoption d'attitudes, qui permettent la mise au repos des structures, jouent un rôle important.

Comportement des disques et des articulations intervertébrales lors des mouvements principaux de la colonne

On admet que, lors d'une flexion de la colonne, les disques se déforment en «coin» et que les noyaux, déformés également, sont repoussés postérieurement contre l'anneau fibreux. L'espace intervertébral postérieur s'agrandit et les articulations interapophysaires postérieures s'ouvrent (voir fig. 8). Lors de l'extension, les noyaux sont donc repoussés antérieurement. Postérieurement, on observe un rétrécissement de l'espace intervertébral et les apophyses articulaires postérieures sont comprimées (voir fig. 9). Les flexions latérales gauche et droite se déroulent selon des

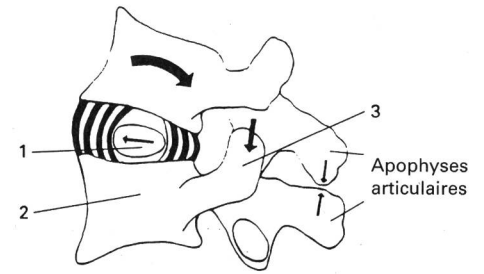


Figure 8

Mouvement d'extension de la colonne

Le noyau (1) est poussé vers l'avant. L'espace entre les corps vertébraux (2) diminue postérieurement, et les apophyses articulaires (3) sont pressées l'une contre l'autre.

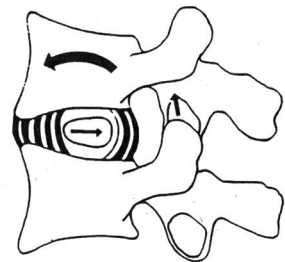


Figure 9

Flexion de la colonne

Par rapport à l'extension, on observe les phénomènes inverses. Les apophyses articulaires s'éloignent l'une de l'autre.

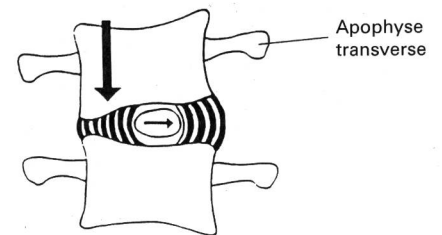


Figure 10

Flexion latérale (inclinaison)

processus analogues (voir fig. 10). Lors d'une torsion, surtout si elle est combinée avec une flexion, les structures de l'anneau fibreux sont fortement mises sous tension. L'asymétrie de la charge sur le disque diminue, de plus, l'effet protecteur des ligaments longitudinaux stabilisateurs de la colonne.

Hernie discale


Il s'agit d'un glissement du noyau. C'est l'une des affections dégénératives les plus fréquentes de la colonne. Elle ne survient que lorsque le disque a été surmené de manière aiguë ou chronique. Les lamelles fibreuses sont endommagées par de petites blessures (microtraumatismes). La surcharge peut déchirer l'anneau fibreux et une partie du noyau sort à travers la brèche. La plupart du temps, cela entraîne l'atteinte d'un nerf rachidien, avec déficit fonctionnel de l'appareil locomoteur

(voir fig. 11). Plus de 90 pour cent des hernies discales se produisent au niveau des deux derniers espaces intervertébraux lombaires inférieurs (L4-L5 et L5-S1). Moins de 2 pour cent surviennent au niveau cervical. Grâce à l'effet stabilisateur des côtes, la colonne thoracique n'est pratiquement jamais touchée. Comment prévenir la hernie discale? On pourrait donner la «recette» suivante:

- Adopter le comportement le plus physiologique possible (alternance adéquate de périodes de contraintes et de périodes de repos);
- s'habituer à exécuter des mouvements fonctionnels (pas de mouvements d'amplitude extrême);
- Pratiquer un entraînement musculaire optimal, afin d'obtenir un corset stabilisateur et protecteur efficace.

Les mesures citées ci-dessus créent les conditions nécessaires à un apport nutritif optimal aux disques, ce qui diminue le risque de petites blessures de l'anneau fibreux prédisposant à la hernie discale.

L'application d'une technique correcte pour soulever les charges est également essentielle dans la prévention de la hernie.



Dos menacé!

Contraintes subies par les disques lors de différents mouvements et postures

Les disques particulièrement menacés sont soumis à des contraintes qui peuvent être évaluées soit selon la loi des leviers (voir fig. 12), soit par la mesure directe des pressions (voir fig. 13). Les résultats dépendent des

masses corporelles mises en jeu, de l'attitude et du déroulement du mouvement. Les charges dynamiques entraînent des valeurs nettement plus élevées. Cependant, les valeurs calculées doivent être relativisées, car des mouvements articulaires judicieux raccourcissent les leviers, et une bonne sangle musculaire abdominale diminue l'ampleur des forces transmises aux disques.

Lorsque la charge est équilibrée et axiale, les disques intervertébraux lombaires peuvent supporter, chez un adulte, plus de 1000 kp (chez le jeune, environ 800 kp). En cas de flexion excessive, non physiologique, et lors de rotations du tronc, ils ne tolèrent par contre que 500 kp environ. Lors d'une hyperextension, ces valeurs chutent à 100 kp. En effet, lors d'attitude en «dos rond» (=flexion extrême) ou en «dos creux» (hyperextension) et lors de flexions latérales exagérées, les disques intervertébraux lombaires sont déformés en «coin», ce qui conduit à des tensions extrêmes sur leur périphérie (voir fig. 14, 8, 9 et 10). Les articulations intervertébrales et les articulations sacro-iliaques (ces dernières lient la colonne au bassin) souffrent également de ces mouvements non fonctionnels (voir fig. 5).

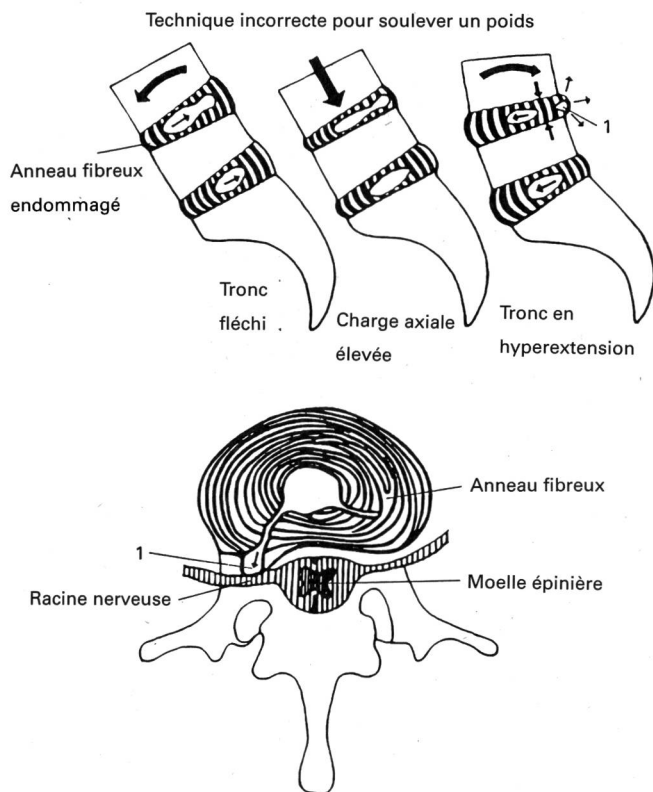


Figure 11

Hernie discale

Si le disque est préalablement endommagé, l'anneau peut, à l'occasion d'une contrainte non physiologique (voir fig. 8, 9, et 10), par exemple en soulevant un poids selon une technique incorrecte, se rompre et, ainsi, une partie du noyau faire irruption au-dehors (1). Cela conduit le plus souvent à une irritation ou même à la compression d'une racine nerveuse et, partant, à des troubles fonctionnels de l'appareil locomoteur.

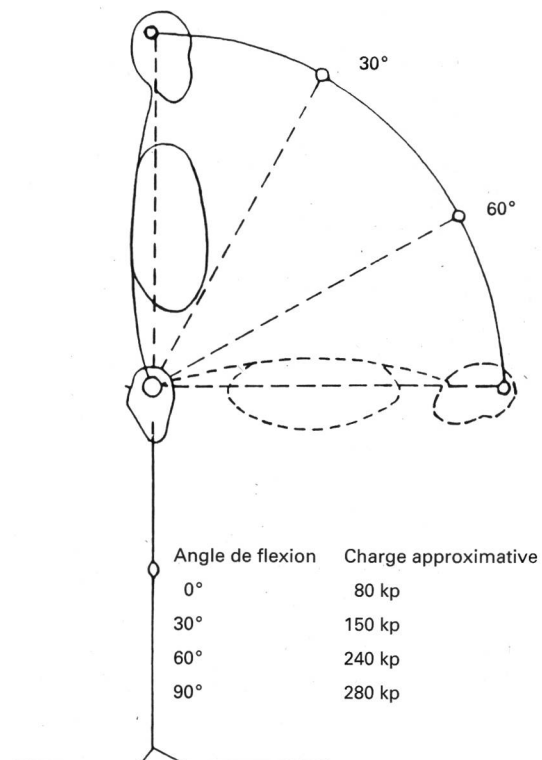


Figure 12 (modifiée selon Münchinger)

La charge au niveau du disque dépend de la position du haut du corps

On a calculé, selon la loi des leviers, la charge statique du disque compris entre la 5e vertèbre lombaire et le sacrum. Dans cet exemple, on a admis un poids corporel de 80 kg. Lors de l'exercice dynamique, on observe des valeurs beaucoup plus élevées.

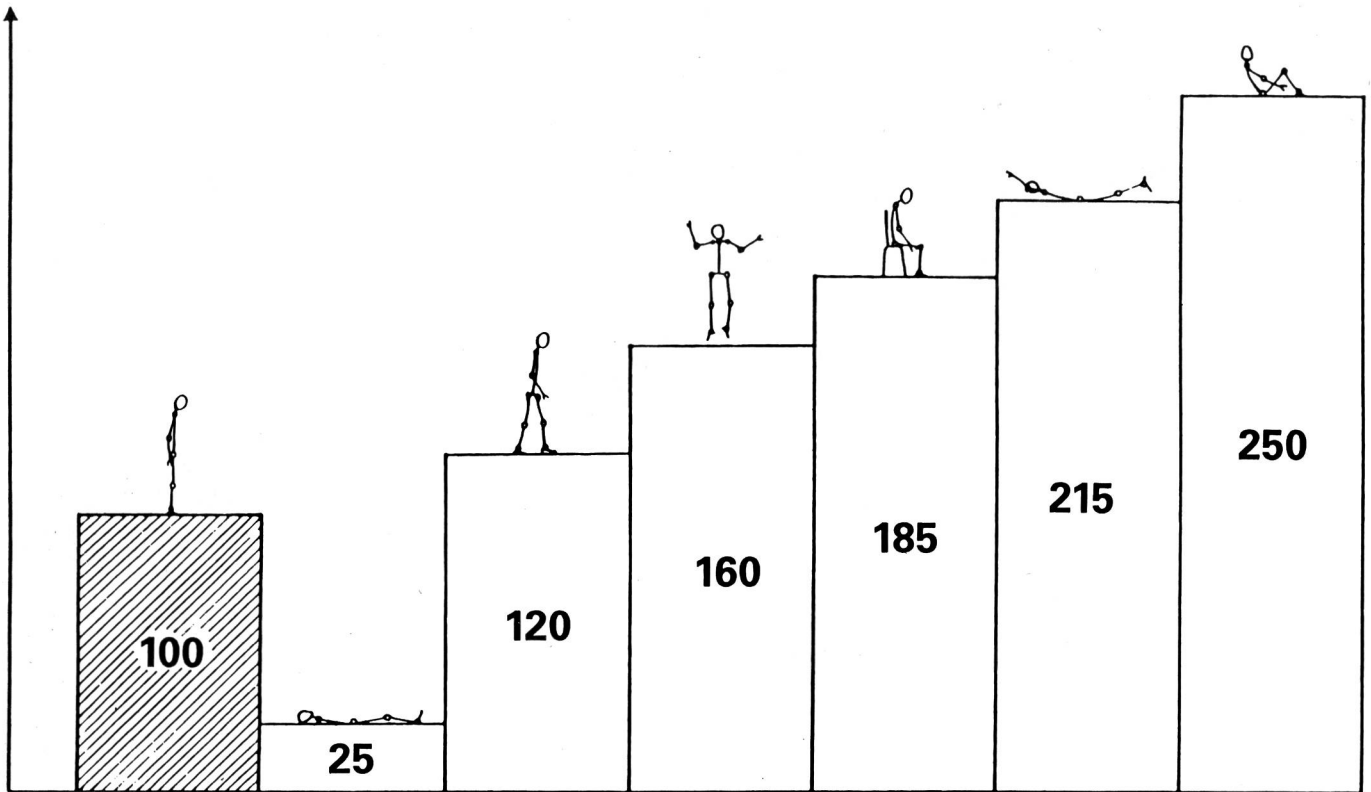


Figure 13 (modifiée selon Nachemson)

Pression appliquée sur le disque intervertébral L3-L4, selon le type d'exercice

Ces mesures ont été effectuées sur le sujet vivant. La charge en position debout (= 100) est comparée avec la position couchée détendue, la marche, les sautilllements, une «mauvaise» position assise, un exercice qui consiste, en position ventrale, à soulever le haut du corps et les pieds, et le passage de la position couchée à la position assise.

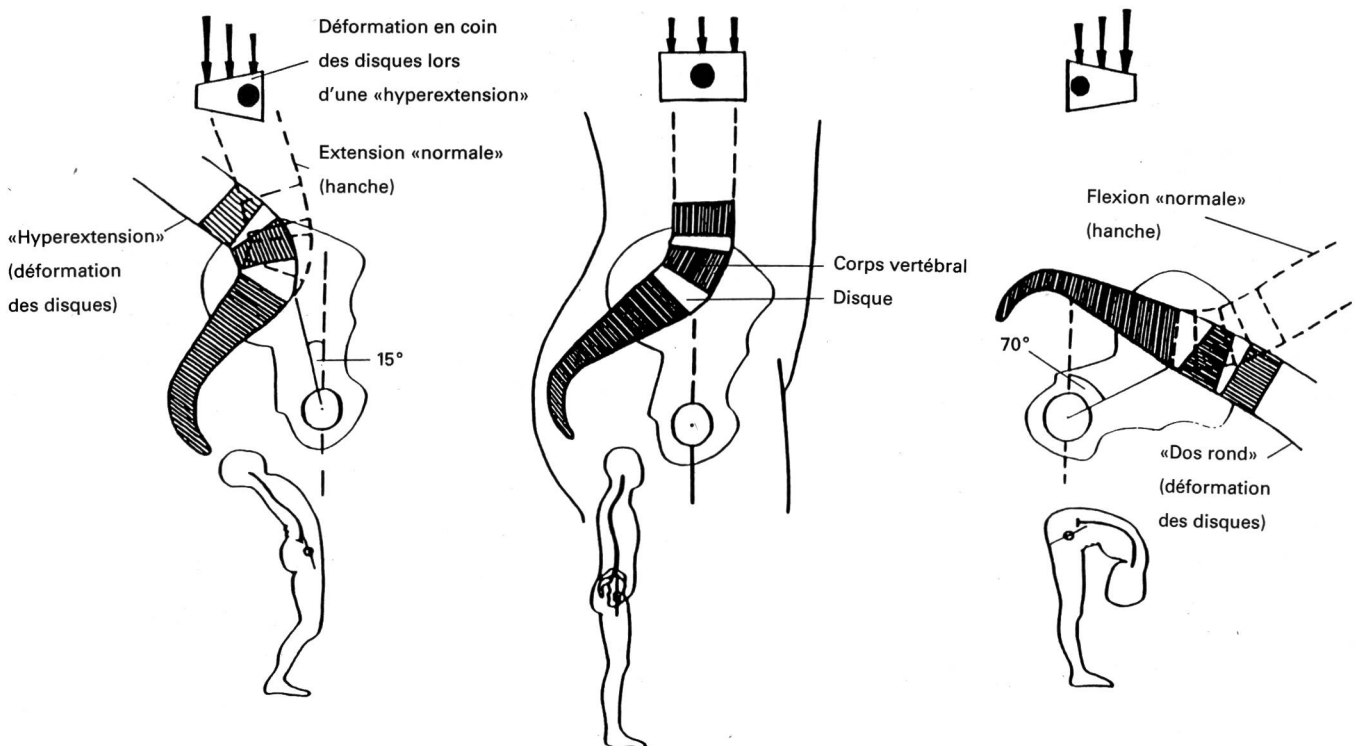


Figure 14

Des mouvements non physiologiques produisent des tensions dangereuses à la périphérie du disque intervertébral

(voir fig. 8, 9 et 10)

L'amplitude articulaire physiologique de l'articulation de la hanche, en position debout, est d'environ 15 degrés pour l'extension, 70 degrés pour la flexion, et 30 degrés latéralement. Elle est limitée principalement par la capsule articulaire, les ligaments et la musculature mise en jeu. Une «mobilité» plus grande de la hanche correspond en réalité à une déformation en «coin» des disques intervertébraux lombaires et implique une réaction correspondante au niveau des

articulations intervertébrales. Les contraintes en pression et en traction qui s'ensuivent conduisent à une surcharge de toutes les structures concernées. Cela se produit en particulier sous l'effet de forces extérieures supplémentaires:

- réception après les sauts en position de «dos creux»
- technique incorrecte pour soulever des poids.

Mauvais et bons exercices pour la colonne lombo-sacrée et les articulations sacro-iliaques

Il faut éliminer les exercices de gymnastique non physiologiques ou non fonctionnels. Il est important que les écoliers et les jeunes sportifs ne s'habituent pas à des schémas de mouvements dont la répétition, durant des années, pourrait conduire à des dommages au niveau de l'appareil locomoteur passif (dommages liés à des douleurs et à des troubles fonctionnels) ainsi qu'à de mauvaises habitudes au poste de travail, lors des loisirs et des activités sportives.

Les mauvaises techniques fréquemment observées pour se baisser ou se lever, pour soulever ou déposer des charges, en constituent des exemples. C'est lorsque l'âge avance que l'on paie les mauvaises habitudes acquises durant la jeunesse. Il s'agit donc de pratiquer une véritable école de maintien et de tenue du dos.

La souplesse

Les exercices d'assouplissement sont soumis à une règle générale: les mouvements d'étirement violents, rythmés, par à-coups, entraînent une contraction (réflexe de protection) de la musculature allongée. L'élasticité musculaire étant insuffisante, cela peut provoquer de petites blessures des structures conjonctives des tissus de soutien, qui cicatrisent mal et aboutissent, finalement, à des dommages au niveau de l'appareil locomoteur. Pour améliorer la souplesse, il faut donc pratiquer des techniques douces, plutôt statiques: arriver progressivement et prudemment à la position d'étirement, et la maintenir pendant 15 à 30 secondes.

La force

Les exercices présentés comprennent une phase isométrique et une phase dynamique lente en freinage. Ils doivent être exécutés régulièrement et symétriquement.

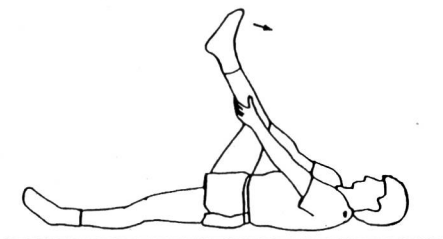


Figure 16.

Étirement statique actif des ischio-jambiers. Extension active du genou avec hanche immobilisée par prise des mains.

Exercice non physiologique: premier exemple

Flexion et hypertension du tronc, avec mouvements de ressort

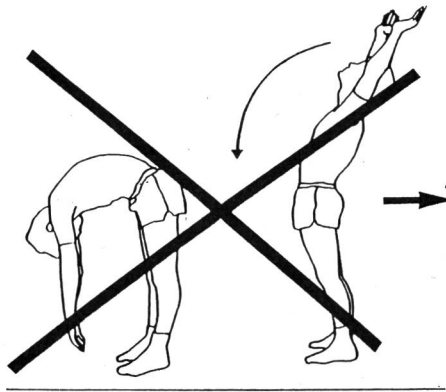


Figure 15

Flexion non physiologique du dos en avant, avec mouvements de ressort (voir fig. 14). But recherché: étirement dynamique des ischio-jambiers (musculature postérieure de la cuisse) et des extenseurs du dos.

Description générale

Bras et jambes se rapprochent et s'éloignent dans un mouvement de balancier, avec mouvements de ressort. Lors de l'exécution à partir de la position debout, on observe souvent un blocage du bassin, car un raccourcissement des ischio-jambiers ne permet pas une flexion suffisante de la hanche (voir fig. 15).

Objectif

Étirement des ischio-jambiers et des extenseurs du dos, particulièrement au niveau lombaire.

☆ Exercice recommandé

Étirement statique (stretching) des groupes musculaires susmentionnés (voir fig. 16 et 17).

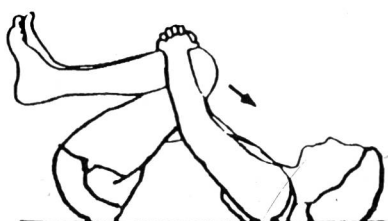

Figure 17

Étirement statique passif des extenseurs du dos. Tirer les genoux contre le haut du corps.

Exercice analogue: «Le couteau de poche»

On ne peut recommander cet exercice qu'à des sportifs qui ont une tenue du dos physiologique (pas de dos creux) et une bonne musculature (voir fig. 18).

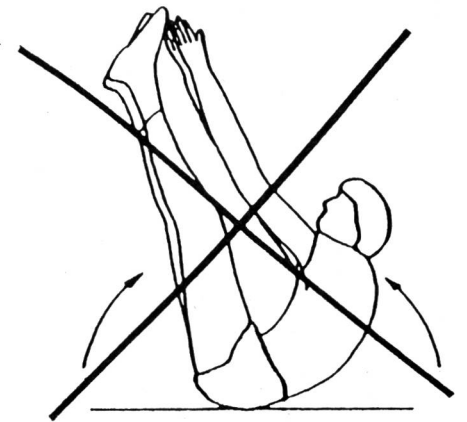


Figure 18

«Le couteau de poche»

Seulement accessible aux sportifs disposant d'une excellente musculature et qui ne présentent aucune déformation physiologique (dos creux, etc.).

But recherché: renforcement de la musculature abdominale et des fléchisseurs des hanches.

Objectif

L'objectif principal est de renforcer les abdominaux et les fléchisseurs des hanches (ilio-psoas, rectus femoris).

☆ Exercice recommandé

Pour obtenir une tenue optimale du bassin il faut d'abord, si nécessaire, étirer statiquement les fléchisseurs des hanches, qui présentent une tendance naturelle au raccourcissement (voir fig. 19), puis renforcer de façon spécifique et isolée les abdominaux (voir fig. 20).

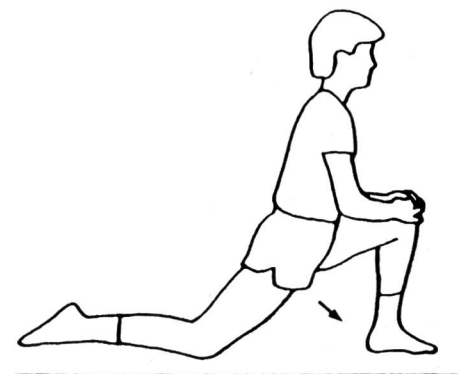


Figure 19

Étirement passif statique des fléchisseurs de la hanche. Avancer le bassin (attention: pas de dos creux!).

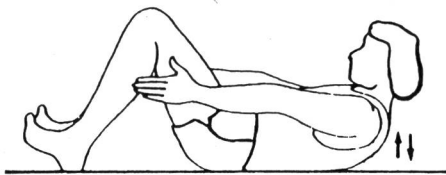


Figure 20

Renforcement «isolé» des abdominaux

Soulever lentement le haut du corps: d'abord la tête, puis le cou et les omoplates; presser la colonne lombaire contre le sol (pas de dos creux!); avancer également les bras, à gauche, puis à droite de chaque jambe (abdominaux obliques); presser les talons contre le sol.

C'est seulement lorsque la force des abdominaux est suffisante pour stabiliser le bassin en rectitude (sans aucune cambrure), que l'on peut commencer sans inconvénient un travail intensif de musculation des fléchisseurs (ilio-psyas) des hanches (voir fig. 21).

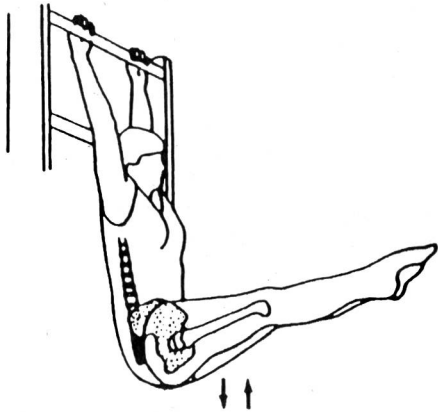


Figure 21

Renforcement des fléchisseurs des hanches. Préalable: stabilisation du bassin grâce à la musculature abdominale. Exercice préparatoire (prise de conscience de la position du corps): allongé sur le dos: soulever et descendre le bassin (presser la colonne lombaire contre le sol). On peut également exécuter cet exercice debout contre un mur. Préparer progressivement la forme finale, c'est-à-dire l'exercice complet.

Exercice non physiologique: deuxième exemple

Hyperextension du corps avec élan, en position debout

Description générale

Le corps fait un mouvement d'hyperextension dynamique, avec mouvements de ressort. Les bras tenus le plus haut possible et les jambes bien tendues (levier long!) permettent de «pousser» l'efficacité de l'exercice (voir fig. 22).

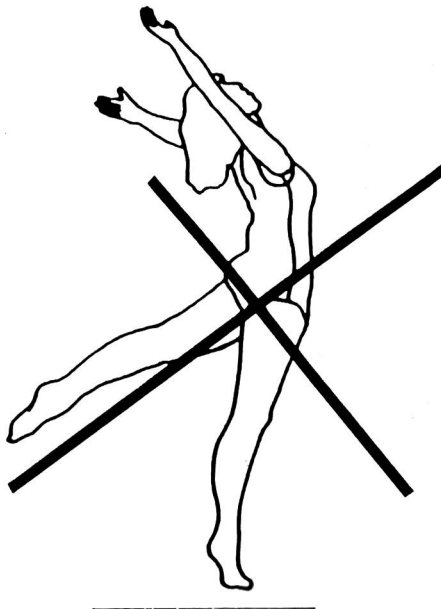


Figure 22

Étirement non physiologique des fléchisseurs des hanches et des pectoraux.

But recherché: étirement des pectoraux et des fléchisseurs des hanches.

Objectif

Étirement des pectoraux et des fléchisseurs des hanches (ilio-psyas).

☆ **Exercice recommandé**

Étirement statique de la musculature mentionnée (voir fig. 23 et 19).

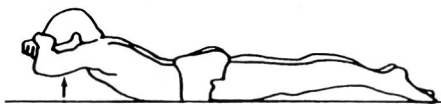

Figure 23

Étirement actif statique de la musculature pectorale et renforcement simultané de la musculature du dos au niveau thoracique.

Le haut du corps n'est que légèrement soulevé. Les bras fléchis sont en position latérale. L'effet d'étirement est meilleur si l'exercice est exécuté debout (en évitant toujours le dos creux!).

Exercice analogue: couché sur le ventre: élévation simultanée du haut du corps et des jambes (voir fig. 24)

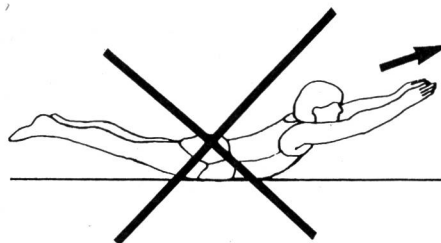


Figure 24

Couché sur le ventre: élévation simultanée du haut du corps et des jambes.

But recherché: renforcement de la musculature du dos et des fessiers.

Objectif

Le principal objectif est de renforcer la musculature du dos et des fessiers. Mais c'est la région lombaire qui est le plus fortement renforcée par cet exercice, région dont la musculature a une tendance naturelle à se raccourcir. Comme cela a déjà été dit, à ce niveau, il faut surtout pratiquer des étirements. Par contre, les muscles qui se situent entre les omoplates (musculature interscapulaire) doivent être renforcés.

☆ **Exercice recommandé**

Variante 1: ne soulever que le haut du corps (bras en position latérale) ou, légèrement, les jambes seulement (voir fig. 23). Pratiquer de la même façon en diagonale: n'élever la jambe et le bras que légèrement et étirer le plus possible. Un coussin peut éventuellement être placé sous le ventre.

Variante 2: exécuter des exercices spécifiques de musculation des fessiers et du dos (au niveau de la colonne thoracique) (voir fig. 25 et 26).

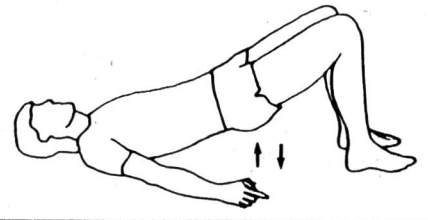


Figure 25

Renforcement de la musculature fessière

Pas d'hyperextension. L'exercice peut également être exécuté avec une seule jambe.

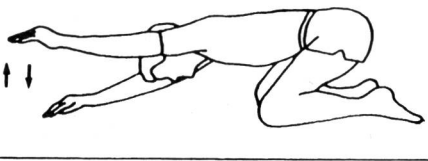


Figure 26

Renforcement de la musculature du dos au niveau thoracique.

Poser les bras tendus sur le sol; les soulever alternativement. Varier la position des genoux et des hanches.

Exercice non physiologique: troisième exemple

Balancement latéral avec élan et mouvement de ressort

Description générale

Le haut du corps est violemment projeté de côté, les bras servant à donner de l'élan (voir fig. 27).

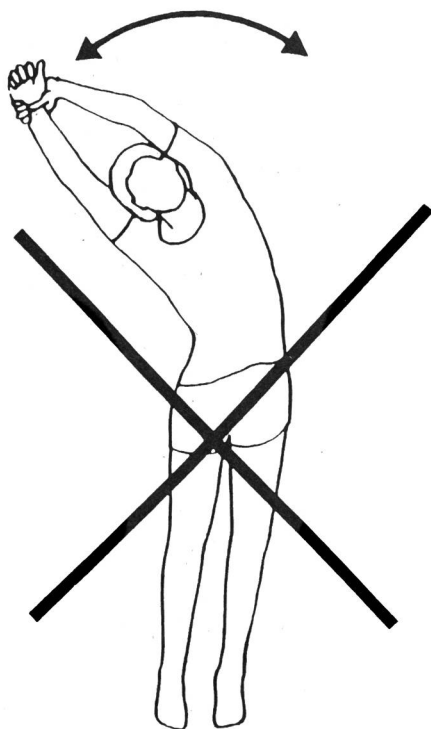


Figure 27

Flexion latérale avec élan non physiologique.

But recherché: étirement de la musculature latérale de la cuisse et du tronc.

L'amplitude du mouvement n'est limitée que par les structures articulaires des hanches et la musculature mise en jeu. Les articulations de la colonne permettent une mobilité latérale supplémentaire qui vient s'ajouter à celle de la hanche. La mobilité latérale de la hanche est notamment limitée en cas de raccourcissement des adducteurs ou (et) des abducteurs.

Objectif

Etirer les abducteurs de la hanche (musculature latérale de la cuisse et de la fesse, tenseur fascia lata) et la musculature latérale du tronc (carré des lombes).

☆ **Exercice recommandé**

Variante 1: exécution douce de l'inclinaison latérale, sans mouvement de ressort et en insistant sur l'étirement vers le haut.

Variante 2: étirement statique des groupes musculaires mentionnés (voir fig. 28).

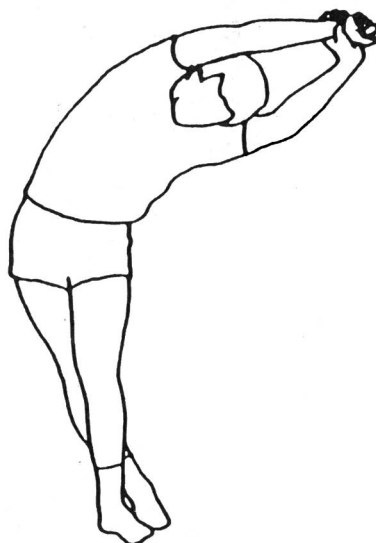


Figure 28

Étirement passif statique de la musculature latérale des cuisses, des hanches et du tronc.

Complément important

Combinaison avec des exercices de mobilité

Lorsque les exercices décrits comme étant non physiologiques sont combinés avec d'autres mouvements, rotations avec élan par exemple, les disques des articulations intervertébrales subissent des contraintes encore plus importantes. Celles-ci impliquent un risque de blessure accru, également parce que l'adjonction de rotations élimine partiellement l'effet protecteur des ligaments intervertébraux antérieurs et postérieurs.

Poids et engins de musculation

Si, en soulevant des objets lourds ou en maniant de gros appareils, les mouvements sont effectués selon une technique non physiologique, il en résulte une augmentation souvent sous-évaluée des moments de force et, par conséquent, des contraintes considérablement plus importantes pour la colonne vertébrale. Pour soulever des poids, la colonne doit rester autant que possible verticale, et il faut utiliser l'extension des genoux (muscle quadriceps) et des hanches (muscles fessiers). L'objet soulevé doit rester le plus près possible du corps durant le mouvement. Ainsi, la musculature du tronc peut être mise en jeu entièrement et spécifiquement pour sa tâche la plus importante, à savoir de stabiliser et de fixer la colonne vertébrale.

Exercices d'assouplissement des articulations de la colonne cervicale

Grâce à la colonne cervicale, la tête peut se mouvoir avec une grande amplitude. Les muscles stabilisateurs de la nuque tendent à se contracturer et à se raccourcir lors du maintien prolongé de positions stéréotypées (travail devant un écran par exemple). On peut appliquer les mêmes principes que pour la région lombo-sacrée. On aura tout avantage à remplacer les mouvements violents, rythmés, exécutés avec élan, notamment les cercles dynamiques, par des exercices d'étirement statique (stretching) ou, au moins, par une gymnastique plus douce.

Le mot de la fin

Non seulement l'homme *peut* se mouvoir, mais il *doit* le faire. Il faut qu'il reconnaisse toutefois ses possibilités et ses limites, et qu'il adapte son comportement en conséquence. ■



Tiré de «Une histoire dos», ouvrage qui sera présenté le mois prochain sous rubrique «Pour ma bibliothèque».