

Zeitschrift: Physiotherapeut : Zeitschrift des Schweizerischen
Physiotherapeutenverbandes = Physiothérapeute : bulletin de la
Fédération Suisse des Physiothérapeutes = Fisioterapista : bollettino
della Federazione Svizzera dei Fisioterapisti

Herausgeber: Schweizerischer Physiotherapeuten-Verband

Band: 23 (1987)

Heft: 9

Artikel: A propos d'un cas : Luxation congénitale de genou

Autor: Gaston, C.

DOI: <https://doi.org/10.5169/seals-930141>

Nutzungsbedingungen

Die ETH-Bibliothek ist die Anbieterin der digitalisierten Zeitschriften. Sie besitzt keine Urheberrechte an den Zeitschriften und ist nicht verantwortlich für deren Inhalte. Die Rechte liegen in der Regel bei den Herausgebern beziehungsweise den externen Rechteinhabern. [Siehe Rechtliche Hinweise.](#)

Conditions d'utilisation

L'ETH Library est le fournisseur des revues numérisées. Elle ne détient aucun droit d'auteur sur les revues et n'est pas responsable de leur contenu. En règle générale, les droits sont détenus par les éditeurs ou les détenteurs de droits externes. [Voir Informations légales.](#)

Terms of use

The ETH Library is the provider of the digitised journals. It does not own any copyrights to the journals and is not responsible for their content. The rights usually lie with the publishers or the external rights holders. [See Legal notice.](#)

Download PDF: 15.03.2025

ETH-Bibliothek Zürich, E-Periodica, <https://www.e-periodica.ch>

A propos d'un cas: Luxation congénitale de genou

C. Gaston

Par cet article, nous aimerions évoquer le problème physiothérapeutique posé par une pathologie rare et jusqu'alors ignorée de notre service.

Cette approche de traitement s'est effectuée sans référence de pratique antérieure.

Nous remercions Mlle C. Gallay, physiothérapeute, qui a participé à l'élaboration de ce travail et s'est occupée du traitement en phase précoce en maternité.

Résumé

Sans expérience pratique ni bibliographique sur ce sujet, nous avons essayé de traiter au mieux une enfant atteinte d'une pathologie rare, une luxation congénitale de genou.

La mobilisation précoce du genou en décoaptation avec un maintien par une attelle cruro-malléolaire articulée, semble avoir donné un bon résultat après 2 mois de traitement.

Mots-clés:

Luxation – congénitale – genou – rééducation

Anamnèse

Fanny, née le 22. 1. 1987.

Mère primipare

Grossesse normale (toxoplasmose à la 2ème semaine)

Naissance à terme en céphalique

Pas de problème neurologique connu ni d'antécédent familial.

– La luxation est réductible le jour de la naissance avec un genou pouvant être amené à 20° de flexion (fig. 4, 5)

– Existence du même côté d'une luxation de hanche avec *Ortolani et Barlow*

– La hanche et le genou gauche sont intacts.

A la naissance:

– Découverte d'une luxation congénitale du genou droit avec récurvatum de plus de 90° et luxation antérieure tibiale (fig. 1, 2, 3)

Attitude médicale

– Réduction progressive de la luxation et du récurvatum par des

mobilisations du genou entre 0 et 90° et mise en place d'une attelle articulée cruro-malléolaire permettant d'obtenir au bout de quelques jours 90° de flexion de genou (fig. 6, 7)

– La luxation de hanche peut être maintenue réduite par une culotte d'abduction.

Physiothérapie

- Les mobilisations du genou sont effectuées en respectant la position de la hanche dans la culotte d'abduction, c'est-à-dire en flexion-abduction-rotation externe.

- Mobilisations avec prises courtes, distale au niveau du fémur, proximale au niveau du tibia, dans le sens de la flexion et en décoaptation pour éviter l'écrasement des noyaux osseux.

- Postures d'étirement doux du quadriceps en flexion du genou.

- Stimulation des ischio-jambiers à la brosse à dents, pour influencer une flexion active du genou.

- La stimulation du quadriceps ne débutera que lorsque le genou aura atteint une flexion satisfaisante et une extenions stable, sans tendance à la luxation.

- Les 4 plis cutanés situés à la face antérieure de genou (dus à la posi-

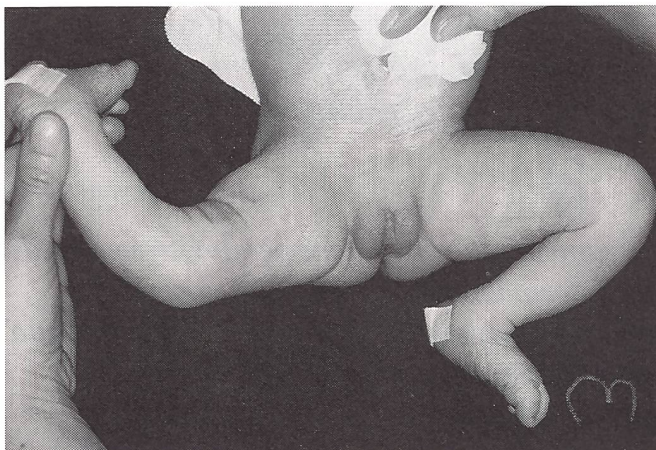


Figure 1

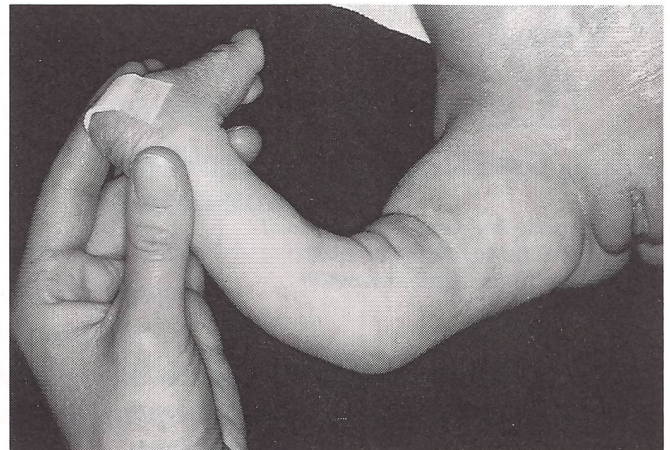

Figure 2

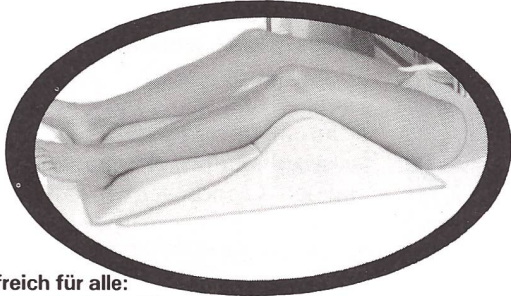


witchi knie

Neu!

das medizinische
Entlastungs-System
für Heimpflege, Klinikbereich,
Erst- und Nachversorgung

witchi Kissen die perfekte Lösung in 2 Breiten
(Ein- und Zweibein), in je 3 Grössen: S, M, L
zukunftsweisend ● hygienisch ● wirtschaftlich



hilfreich für alle:

- erleichtert den Pflegedienst,
- für den Patient die hilfreiche Unterstützung zur orthopädisch druckstellenfreien Ruhe-Entspannungslagerung.

Bezüge: geruchsfrei, urinfest, desinfizier- und abwaschbar, kochecht, mit Reissverschluss abnehmbar.

Wo Liegekomfort, Zeit, Schnelligkeit und schmerzlindernde Auswirkung zählen, schätzt man die medizinischen Liegehilfen aus dem Hause:

witchi Kissen ag Ziegeleistrasse 15, CH-8426 Lufingen, Tel. 01/813 47 88

Erhältlich im Sanitätsfachgeschäft oder verlangen Sie Prospekte vom Hersteller.

Zu reduzierten Preisen

Muskeldehnung warum und wie?

Olaf Evjenth und Jern Hamberg

Eine erfolgreiche Behandlungsmethode bei Schmerzen
und beschränkter Beweglichkeit

Nur solange Vorrat

Teil I

Die Extremitäten. 178 Seiten mit mehr als 260 Bildern, Muskelregister und 16 Tabellen mit Schema über die bewegungshindernde Funktion verschiedener Muskeln. **SFr. 75.-**

Teil II

Die Wirbelsäule. 128 Seiten mit mehr als 190 Bildern, Muskelregister und 16 Tabellen mit Schema über die bewegungshindernde Funktion verschiedener Muskeln. **SFr. 70.-**

Beide Teile zusammen **SFr. 135.-**

Verlangen Sie kostenlos unsere Broschüre mit Leseproben

Bestellschein

Senden Sie mir bitte gegen Nachnahme
Muskeldehnung, warum und wie?

Anzahl _____ Teil I SFr. 75.- + Verp. u. Vers.sp.

Anzahl _____ Teil II SFr. 70.- + Verp. u. Vers.sp.

Anzahl _____ Teil I und II SFr. 135.- + Verp. u. Vers.sp.

Name _____

Strasse _____ Nr. _____

PLZ _____ Ort _____ Land _____

Einsenden an **Remed-Verlags AG**

Postfach 2017, 6300 Zug 2/Schweiz

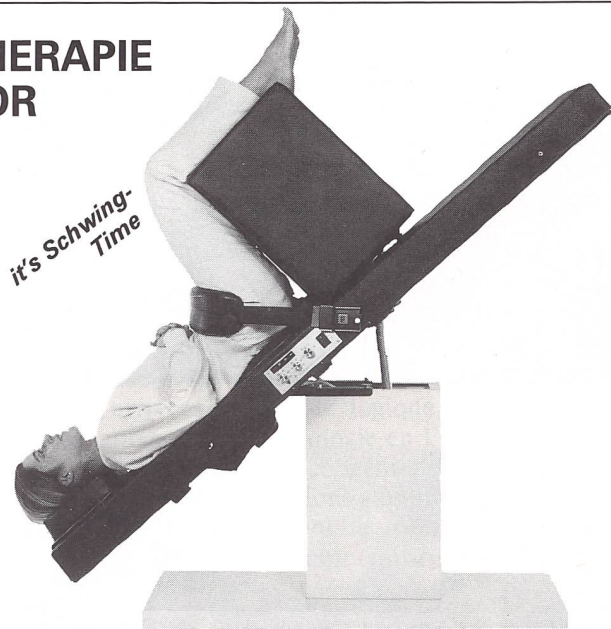PH

Die moderne EXTENSIONSTHERAPIE mit dem SCHWING-EXTENSOR

- Funktionsstörungen der Wirbelsäule
 - Degenerative Erkrankungen
 - Durchblutungsstörungen
 - Sekretstau im Bronchialbereich
- sind einige der wichtigsten Indikationen.

Mehr erfahren Sie aus unseren ausführlichen Unterlagen.

Probelieferung auf Wunsch möglich



FRITAC MEDIZINTECHNIK AG
8031 ZÜRICH
Hardturmstr. 76
Telefon 01/42 86 12

BON

Bitte ausschneiden
und einsenden an:

FRITAC AG
POSTFACH
8031 Zürich

Ich interessiere mich für: (Gewünschtes bitte ankreuzen)

Offerte: _____

Probelieferung: _____

Name _____

Strasse _____

PLZ/Ort _____

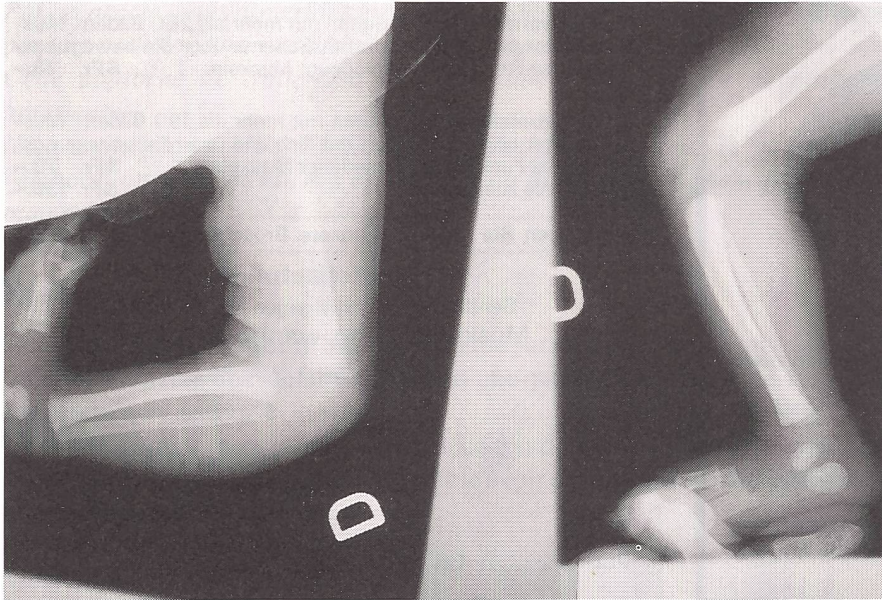


Figure 3

tion du segment jambier sur la cuisse lors de la luxation) ont disparu en 2 semaines de mobilisations quotidiennes. N'étant pas adhérents, ils n'ont pas nécessité de traitement particulier (manœuvres assouplissantes) et leur qualité peut laisser supposer que la luxation n'est apparue que peu de temps avant terme.

- Pose de l'attelle de flexion cruro-malléolaire composée d'une gouttière postérieure crurale avec sangle velcro antérieure et d'une gouttière postérieure jambière avec sangle velcro antérieure. Le maintien vers la flexion est assuré par un élastique tendu sur la partie externe de l'attelle. ▷

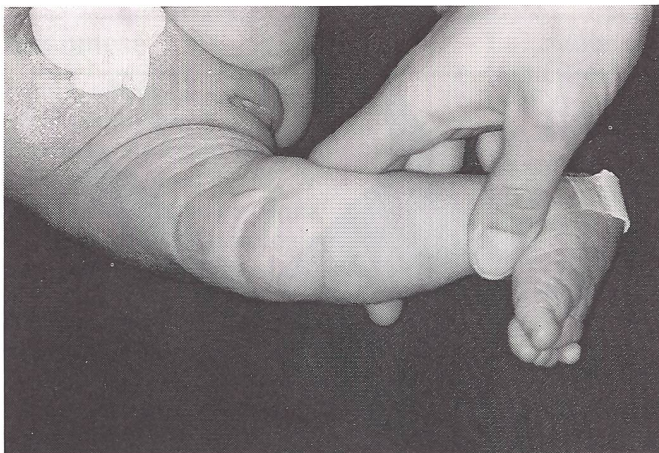

Figure 4

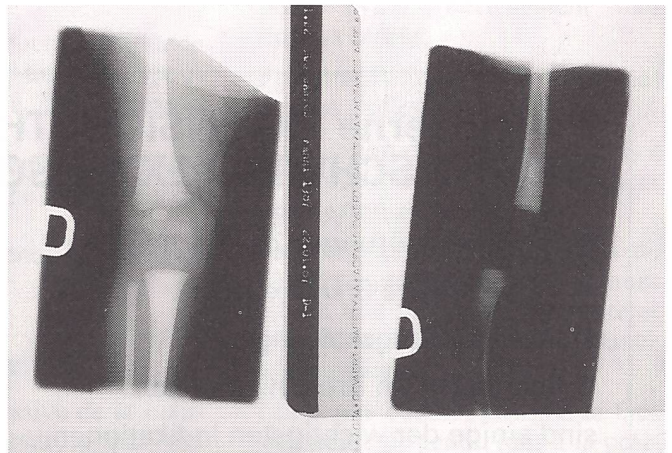


Figure 5

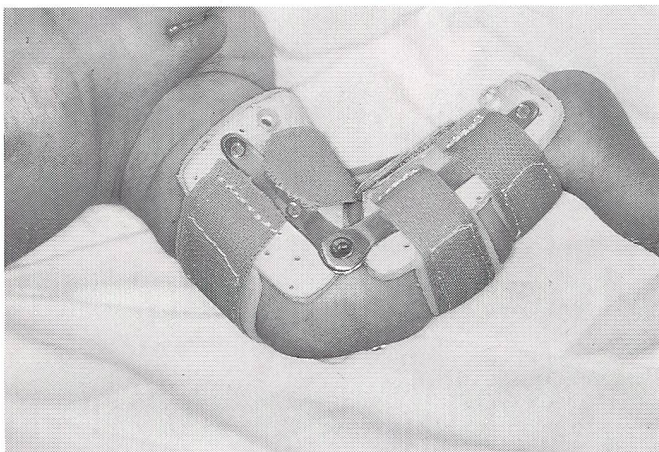

Figure 6

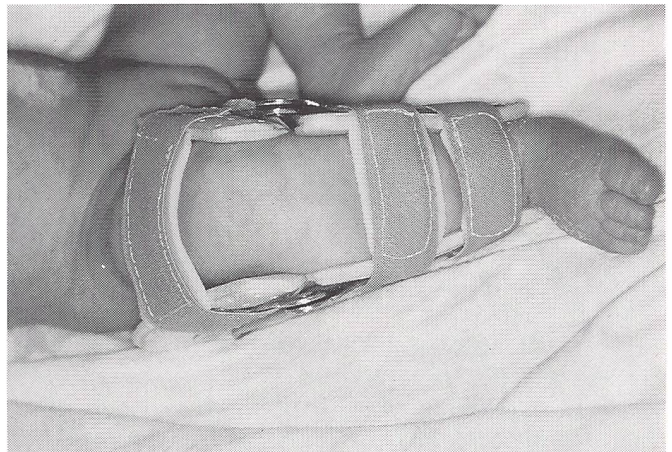

Figure 7

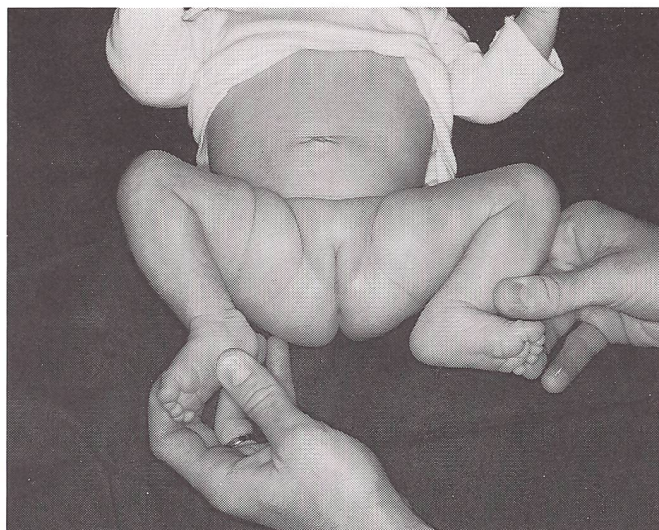

Figure 8

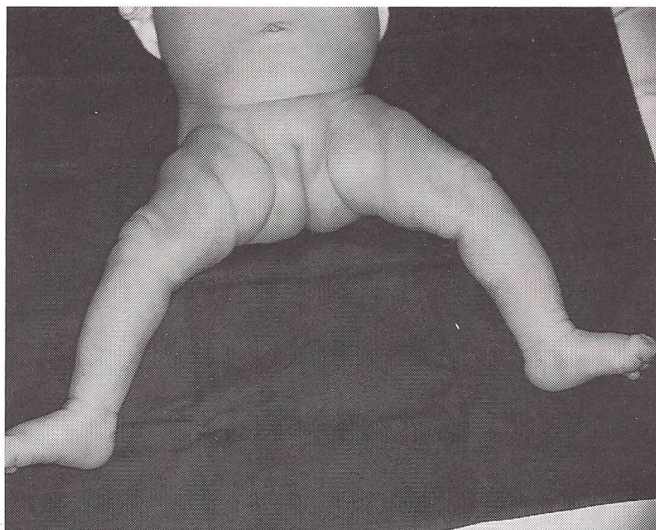


Figure 9

24. 2. 87: Consultation médicale

- La mobilisation du genou, hanche fléchie est de 0-20-110°. Les ischios jambiers tirent. L'articulation est stable et réduite.
- Au niveau de la hanche, l'abduction est symétrique et la hanche est bien centrée.

Physiothérapie:

- Les mobilisations sont espacées et passent de quotidiennes à 3x/semaine.
- Le genou sans attelle n'a plus tendance à se luxer en extension et est très stable.
- Les stimulations du quadriceps avec la brosse à dents (commencées à la 3ème semaine) ne donnent rien. Le quadriceps semble sidéré et ne réagit pas. Seuls les ischios-jambiers et tous les muscles jambiers continuent à réagir normalement.

24. 3. 87: Consultation médicale

- La hanche droite est stable, sans Ortolani ni Barlow
- Le genou droit fléchit comme le gauche avec en extensions un léger flexum de 5° (fig. 8, 9)
- La rotule est stable; pas de laxité pathologique latérale ou antéro-postérieure.

Physiothérapie:

- Le genou va tout à fait bien.
- Les stimulations sur le quadriceps ont persisté et sont enfin arrivées à leur but. 3 semaines après leur début, le genou peut enfin s'étendre activement, sans entraîner d'hyperextension (léger flexum + 5°). Le quadriceps se contracte parfaitement.
- La physiothérapie est arrêtée.

Pour la suite, le schéma d'attitude proposée est le suivant:

- Port de l'attelle (en modifiant sa taille car elle n'est plus adaptée) jusqu'au 3ème mois jour et nuit. Puis 4ème et 5ème mois, seulement pendant la nuit et la sieste.
- Port de la culotte d'abduction jusqu'au 5ème mois puis contrôle.

Bilan après 2 mois de traitement

Le genou est stable avec une mobilité totale active et passive. L'enfant sera revu en physiothérapie lors de l'apprentissage de la marche car il sera bon de vérifier si la stabilité se maintient en charge, avec un bon contrôle de la musculature.

Conclusion

Le but de cet article est de montrer une attitude thérapeutique qui nous a semblé logique, par rapport à une pathologie en l'occurrence une luxation congénitale de genou, dont nous n'avons aucune expérience. Actuellement le résultat semble probant. L'avenir confirmera.

Adresse de l'auteur:

C. Gaston, physiothérapeute
Service de Rhumatologie
Médecine physique et Rééducation
Hôpital Cantonal, Fribourg, Suisse
(Dr M. Waldburger, méd-chef)