

Zeitschrift: Physiotherapeut : Zeitschrift des Schweizerischen
Physiotherapeutenverbandes = Physiothérapeute : bulletin de la
Fédération Suisse des Physiothérapeutes = Fisioterapista : bollettino
della Federazione Svizzera dei Fisioterapisti

Herausgeber: Schweizerischer Physiotherapeuten-Verband

Band: 27 (1991)

Heft: 6

Artikel: Kompartmentsyndrome als Folge muskulärer Überbeanspruchung

Autor: Kmen, A. / Schlerka, C. / Pühringer, A.

DOI: <https://doi.org/10.5169/seals-930057>

Nutzungsbedingungen

Die ETH-Bibliothek ist die Anbieterin der digitalisierten Zeitschriften. Sie besitzt keine Urheberrechte an den Zeitschriften und ist nicht verantwortlich für deren Inhalte. Die Rechte liegen in der Regel bei den Herausgebern beziehungsweise den externen Rechteinhabern. [Siehe Rechtliche Hinweise.](#)

Conditions d'utilisation

L'ETH Library est le fournisseur des revues numérisées. Elle ne détient aucun droit d'auteur sur les revues et n'est pas responsable de leur contenu. En règle générale, les droits sont détenus par les éditeurs ou les détenteurs de droits externes. [Voir Informations légales.](#)

Terms of use

The ETH Library is the provider of the digitised journals. It does not own any copyrights to the journals and is not responsible for their content. The rights usually lie with the publishers or the external rights holders. [See Legal notice.](#)

Download PDF: 17.03.2025

ETH-Bibliothek Zürich, E-Periodica, <https://www.e-periodica.ch>

Kompartmentsyndrome als Folge muskulärer Überbeanspruchung

Von Dres. A. Kmen, Chr. Schlerka, A. Pühringer, Mödling/BRD*

Das Ziel dieser Arbeit ist es, anhand eines Falles die Problematik von akuten durch muskuläre Überbeanspruchung verursachten Kompartmentsyndromen (speziell des Oberschenkels) darzustellen. Neben einer Beschreibung der Ursachen sowie des möglichen Pathomechanismus von akuten Kompartmentsyndromen wird auch auf die Diagnostik, Therapie und Komplikationen derselben, unter Berücksichtigung des aktuellen Literaturangebotes, eingegangen.

Einleitung

Die Erstbeschreibung eines Kompartmentsyndroms erfolgte 1881 durch Richard von Volkmann [27] in Form der Spätfolge der sogenannten Volkmannschen Kontraktur. Als Ursache vermutete er eine Unterbrechung der arteriellen Durchblutung durch Gips bzw. Verbände. 1914 erkannte Murphy [15], dass Blutungen oder Ödeme innerhalb eines fasziabegrenzten Raumes Ursache für eine muskuläre Ischämie sein können und vermutete, dass eine frühzeitige Dekompression die Spätfolgen (Paralyse und Muskelkontraktur) verhindern könnte. Das Kompartmentsyndrom ist definiert als ein erhöhter Druck innerhalb eines abgeschlossenen Faszienraumes, wodurch die kapilläre Durchblutung unter das für die Vitalität des Gewebes erforderliche Niveau abfällt (Ursachen siehe Tab. 1): Solche Kompartmentsyndrome entwickeln sich in durch unnachgiebige osseo-

fasziale Strukturen begrenzten Muskelräumen. Sofern der Druckanstieg für einige Stunden besteht, kommt es zu einer neuralen und muskulären Schädigung mit dem Endresultat einer Kontraktur. Bei Kompartmentsyndromen als Folge muskulärer Überbeanspruchung handelt es sich in erster Linie um chronische Formen, die sich bei Verringerung der muskulären Beanspruchung zumeist rasch zurückbilden. Akute Kompartmentsyndrome dagegen sind sehr selten, für den Unterschenkel aber bereits in der Literatur beschrieben worden. Es wird der seltene Fall eines akuten Kompartmentsyndroms im Bereich beider Oberschenkelmuskeln

* Unfallchirurgische Abteilung des A.ö. Landeskrankenhauses Mödling/BRD
Vorstand: Dr. med. A. Pühringer
Sportverletzung/Sportschaden 4/1990
Georg Thieme Verlag, Stuttgart/New York

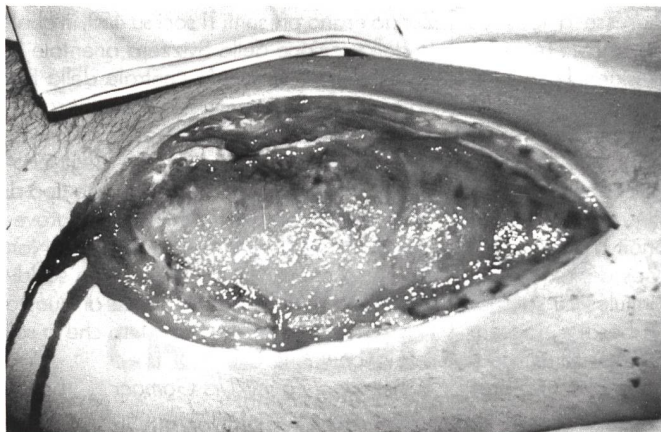
vorgestellt, welches durch muskuläre Überbeanspruchung und falsche Initialtherapie ausgelöst wurde.

Kasuistik

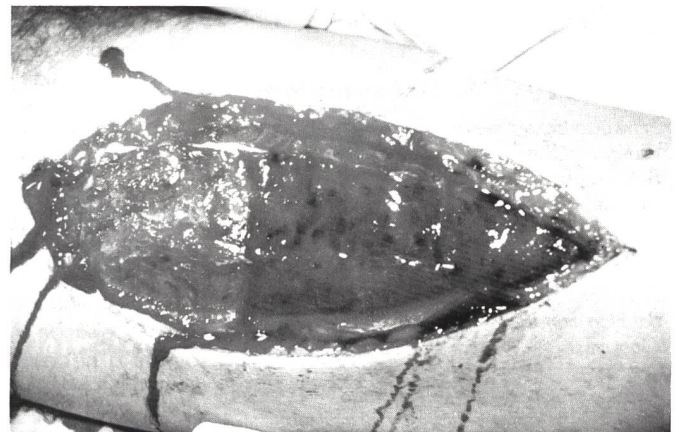(Abb. 1–4)

Am 19.9.1987 beteiligte sich der 23jährige Patient an einem 100-Meter-Lauf. Nach etwa 50 m verspürte er in beiden Oberschenkeln einen Muskelkrampf, der ihn zur Beendigung des Laufes zwang. Die unmittelbar am Unfallort durchgeführte Erstversorgung erfolgte in Form einer heißen Dusche. Da in weiterer Folge die Beschwerden dennoch zunahm, suchte der Patient noch am selben Tag ein auswärtiges Krankenhaus auf, wo eine Kontusion mit Schwellung beider Oberschenkel und beider Knie festgestellt und eine abschwellende Behandlung eingeleitet wurde. Etwa 24 Stunden nach dem Unfallereignis kam der Patient bei weiter intensiviertem Beschwerdebild in die Ambulanz. Im Rahmen der Erstuntersuchung zeigten sich beide Oberschenkel streckseitig stark geschwollen und verhärtet, bei schmerzbedingter verminderter Beweglichkeit der angrenzenden Gelenke und zusätzlicher Temperaturerhöhung auf 38,1 Grad. Es erfolgte die Aufnahme des Patienten mit Verdachtsdiagnose einer Myositis im Bereich beider Oberschenkelstreckmuskeln bei gleichzeitig vorliegendem akutem Kompartmentsyndrom. Zunächst wurde eine zeitlich befristete konservative Therapie

Abb. 1 und 2
Intraoperativer Situs nach offener Faszienspaltung an der Oberschenkelvorderseite rechts (Abb. 1) und links (Abb. 2).



Infolge des erhöhten intrakompartimentalen Druckes kommt es beidseits zu einem Hervorquellen der Muskulatur über das Hautniveau.



Sport

Das Hobby

Stumpfe Traumata:
Prellungen
Zerrungen
Verstauchungen

Die Verletzungen

DMSO
+ *Heparin*

Die Wirkstoffe

kassenzulässig

Dolobene[®] Gel

wirkt schnell und intensiv in die Tiefe

Zusammensetzung

1 g Gel enthält:
Heparin-Natrium 500 I.E.
Dimethylsulfoxid (DMSO) 150 mg
Dexpanthenol 25 mg

Tuben zu 50 g Gel

Ausführliche Informationen
enthalten die wissenschaftlichen
Prospekte und das Arzneimittel-
kompendium.

MEPHA
PHARMA  **AG**
TOP SWISS GENERICS

4147 Aesch

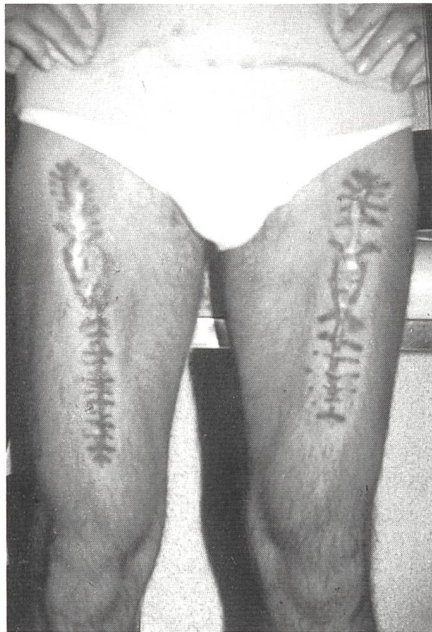

Abb. 3 und 4
Endresultat nach Abheilung der
Hautwunden, teils durch Sekundär-

(Antiphlogistika, O₂-Versorgung, Infusionen, Bettruhe und Kryotherapie) eingeleitet. Da es innerhalb von 6 Stunden zu keiner wesentlichen Besserung kam und die Gefahr von Muskelnekrosen mit den entsprechenden Konsequenzen bestand, erfolgte noch am selben Tag eine beidseitige Fasziotomie mit PE-Entnahme und anschliessender Epigarddeckung des nunmehr bestehenden Weichteildefektes. Zusätzlich wurde postoperativ eine Infusionstherapie (Laevulose + Vitamin + Mestimon® + Isoton® + Tantum® sowie Solcoseryl®) für insgesamt 7 Tage eingeleitet. Bereits am 1. postoperativen Tag war der Patient weitgehend schmerzfrei, bei praktisch freier Beweglichkeit und unauffälligen Pulsen und Sensibilität.

Das weitere Therapievorgehen gestaltet sich derart

10. postoperativer Tag:
partiell Sekundärnaht beidseits und Epigarddeckung der noch verbleibenden Hautdefekte.

15. postoperativer Tag:
Meshgraftdeckung der noch bestehenden Hautdefekte und Fibrinklebung, wobei das Meshgraft jedoch infolge eines Lokalinfektes nicht zur Einheilung kam.

25. postoperativer Tag:
Entlassung in ambulante Behandlung bei abgeheiltem Lokalinfekt und Weiterversorgung der Weichteilwunden mit Panthothensalbe® bei Lapisierung der Wundränder sowie Kamillosanbäder.

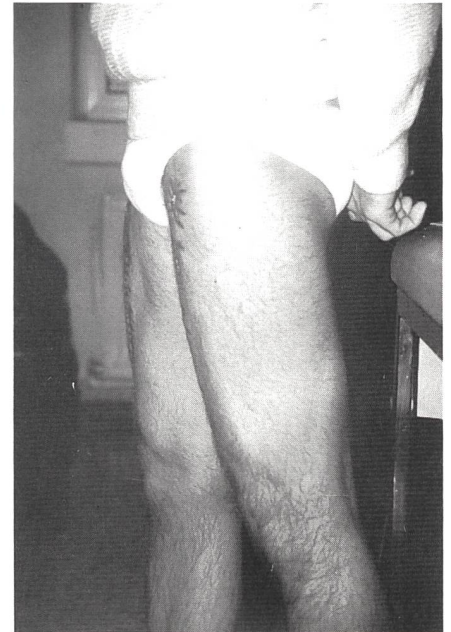
64. postoperativer Tag:
die Wunden beidseits vollkommen ausgranuliert, der Patient subjektiv be-

Tab. 1. Einteilung des akuten Kompartmentsyndroms [23]

1. Verringerung der Kompartmentsgrösse
Einengende Verbände und Gips
Verschluss von Fasziendefekten
Hitze- bzw. kältebedingte Verletzungen
2. Grössenzunahme des Kompartimentinhaltes
primäre ödematöse Volumszunahme
post-ischämische Schwellung
Arterienverletzungen
arterielle Thrombosen oder Embolien
rekonstruktive Gefäss- bzw. Bypass-Operationen
Replantation
Blutsperre von mehr als 2 Stunden Dauer
arterieller Gefässspasmus
kardiologische Katheterisation und Angiographie
Ergotamin-Vergiftung
langandauernde Immobilisation in Verbindung mit Gliedmasseneinklemmung
Medikamentenüberdosierung in Kombination mit Gliedmasseneinklemmung
Allgemeinnarkose in Knie-Brust-Position
hitze- bzw. kältebedingte Verletzungen
muskuläre Überbeanspruchung
venöse Erkrankungen
giftige Schlangenbisse
primäre blutungsbedingte Volumszunahme
angeborene Bluterkrankungen, zum Beispiel Hämophilie
Antikoagulationen-Therapie
Gefässverletzungen
Kombination von ödematöser und blutungsbedingter Volumszunahme
Frakturen
Tibia
Vorderarm
Ellbogen, z.B. suprakondylär
Oberschenkel
Weichteilverletzungen
Osteotomie, z.B. Tibia
Verschiedenes
intravenöse Injektionen, z.B. Blut, Kochsalz paravenös
Popliteazyste

schwerdefrei bei schmerzfreier Vollbelastung ohne Auftreten einer Muskelhernie 14 Tage danach. Wiederaufnahme der sportlichen Tätigkeit.

6½ Monate nach dem Unfallereignis:
Abschluss der Behandlung bei unverändertem Lokalbefund und weiterhin beste-




haft, teils durch Ausgranulation. Auch beim Anspannen der Muskulatur kein Auftreten von Muskelhernien.

hender Beschwerdefreiheit trotz sportlicher Wiederbetätigung (Abb. 3 und 4).

Erhobene histologische bzw. Laborbefunde

1. Histologie der PE-Entnahme (Pathologie des LKH Mödling): deutliche Faserdystrophie an der quergestreiften Muskulatur, interstitielle Blutung, lokalisierter Faseruntergang.
2. Neuropathologischer Histologiebefund: (neurologische Universitätsklinik Wien) fokale Nekrosen, Ödem, Blutung und Bindegewebsproliferation in der Oberschenkelmuskulatur, links mehr als rechts. Der morphologische Befund entspricht einer akuten traumatischen Muskelschädigung, ohne Hinweis auf präexistente nicht-traumatische Myopathie.
3. Immunologischer Befund (ANA, Antikörper gegen quergestreifte Muskulatur): negativ.
4. Neurologischer Befund: unauffällig.
5. Allergien: soweit feststellbar gegen Bienengift.
6. Blutanalyse: unauffällig.
7. Blutbefund:
 - a) Elektrolyte, BUN, Kreatinin – o.B.
 - b) Blutbild: vorübergehende Anämie und Leukozytose bei rascher Normalisierungstendenz.
 - c) Enzyme: temporärer GOT (33) und CK (990)-Anstieg mit Rückkehr in den Normbereich ab dem 9. postoperativen Tag. Die übrigen Enzymwerte (GPT, LPH, γ-GT, Cholinesterase) lagen im Bereich der Norm.
8. Harn: lediglich am 2. und 3. postoperativen Tag geringgradige Leukozytu-



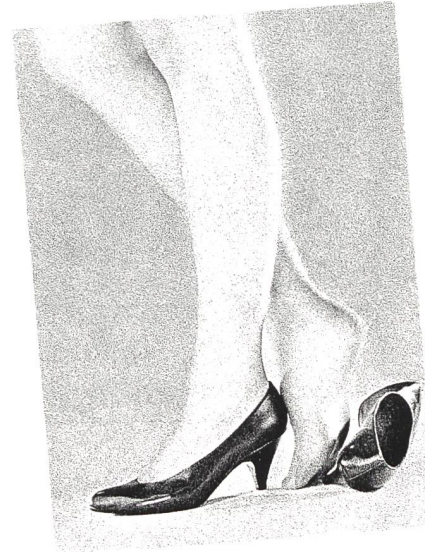
Rasch schmerzfrei! mit
Reparil®-Gel und **Dragées** bei:

- Sportverletzungen
(z.B. Prellungen, Verstauchungen)
- Schweren Beinen

Reparil®

hilft – macht sofort wieder mobil

Möchten Sie mehr über Reparil wissen? Fragen Sie Ihren Apotheker oder konsultieren Sie den Packungsprospekt.



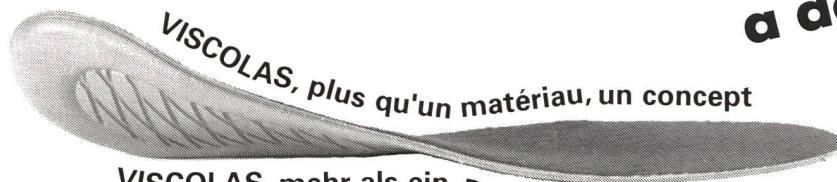
Hersteller: Dr. Madaus & Co., D-5000 Köln 91

BIO/MED

Vertrieb: Biomed AG, 8600 Dübendorf

**Vorbeugung
ein Gebot der Zeit**

Alle sprechen von Vorbeugung! Informieren Sie sich und Ihre Patienten über die vielseitigen prophylaktischen und therapeutischen Möglichkeiten der **erschütterungsdämpfenden VISCOLAS-Produkten.**



VISCOLAS, plus qu'un matériau, un concept
VISCOLAS, mehr als ein Produkt, ein Konzept

**La prévention
à de l'avenir**

Tous parlent de prévention! Informez-vous et informer vos patients des

possibilités prophylactiques et thérapeutiques des **matériaux anti-chocs VISCOLAS.**

**VISTA
PROTECTION**

VISTA Hi-Tech AG
4513 Langendorf-
Solothurn
Telefon 065 38 29 14

VISTA Hi-Tech SA
Rue des Longschamps 28
CH-2014 Bôle-Neuchâtel
Téléphone 038 41 42 52

Viscolas

Senden Sie mir Ihr VISCOLAS-Dossier.

Envoyez-moi votre dossier VISCOLAS.

Name/Nom: _____

Strasse/Rue: _____

PLZ/NP / Ort/Lieu: _____

Tel./Tél.: _____

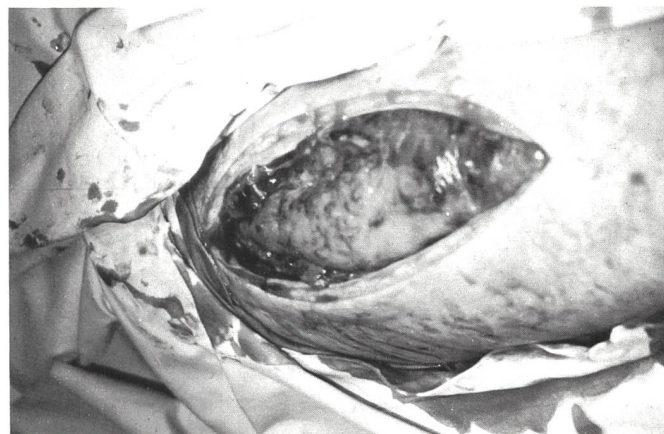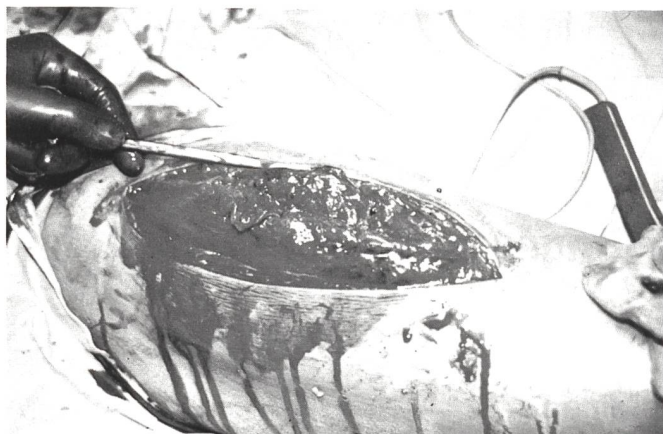


Abb. 5 und 6
Analoger intraoperativer Situs wie in Abb. 1 und 2, aber bei einem anderen Patienten. Das Hervorquellen der Muskulatur

nach offener Faszienpaltung ist auch hier deutlich erkennbar.

rie und Erythrozyturie, kein Anhaltspunkt für eine Myoglobinurie. Ab dem 4. postoperativen Tag ist der Harn unauffällig.

PS. Ein analoger Fall, wie der eben beschriebene, trat ein Jahr später auf. Auch hier lag die Kombination von sportlicher Belastung (Aufwärmen beim Fussballspiel) und falscher Initialtherapie vor (Abb. 5 und 6).

Diskussion

Wie bereits erwähnt, ist der erhöhte Gewebedruck der zentrale pathogenetische Faktor bei der Entstehung eines Kompartmentsyndroms. Als Ursache dafür kommen zwei Mechanismen in Betracht [1]: Verminderung der Grösse eines Kompartments oder Volumenvergrößerung der Inhaltsstruktur. Heute existieren drei, sich gegenseitig nicht ausschliessende Theorien, welche die verminderte Gewebsperfusion bei erhöhtem Gewebedruck zu erklären versuchen: (A) Benjamin [1], Eaton [5] und Green [5] vermuten aufgrund klinischer und experimenteller Befunde einen arteriellen Spasmus als Folge des erhöhten intrakompartimentalen Druckes. (B) Burton [3] hingegen propagiert die Theorie eines kritischen Verschlussdruckes, wonach eine signifikante transmurale Druckdifferenz für das Offenhalten der Arteriolen notwendig ist. (C) Kjellmer [10] und Renemann [18] wiederum nehmen als Folge des erhöhten Gewebedruckes einen venösen Gefässkollaps mit den entsprechenden Folgen an. Ausgehend von diesen drei Theorien dürfte folgender Pathomechanismus in unserem Fall vorliegen (Tab. 2) [11].

Diesen Pathomechanismus noch verstärkend, dürften sich zwei initial begangene Fehler ausgewirkt haben: 1. Wärmetherapie als Erstversorgung und 2. Hochlagerung der Extremität. Erstere Mass-

nahme führt zwar zu einer temporären Abschwächung des arteriellen Vasospasmus, gleichzeitig aber auch, über den Weg der nun einsetzenden vermehrten arteriellen Durchblutung sowie einer Volumenzunahme der Muskulatur, zu einem weiteren Druckanstieg. Die Hochlagerung der Extremität wiederum bedingt eine weitere Verminderung der transmuralen arteriolen Druckdifferenz und damit eine Verminderung der Gewebsperfusion. In Anbetracht des irreversiblen Endzustandes eines Kompartmentsyndroms kommt einer raschen Diagnosestellung [8] eine ganz entscheidende Bedeutung zu. Diese erfolgt zumeist rein klinisch, sie kann aber auch, sofern vorhanden, instrumentell mittels Druckmessung durchgeführt werden [13, 19, 20, 22, 28]. Andere in der Literatur angeführte Untersuchungsmethoden sind derzeit nur von geringerer Bedeutung (EMG [2], Radioisotopen-Clearance [21], pH-Messung [7]).

Nicht nur bezüglich der Diagnostizierung, sondern auch die operative Behandlung betreffend, besteht einhellige Meinung in der Literatur. Nur vereinzelt finden sich Angaben über konservative Therapieversuche [25] in der Anfangsphase (Antiphlogistika, durchblutungsfördernde bzw. Sauerstoffversorgung verbessernde Infusionen, Hyaluronidase [6], Bettruhe und Kryotherapie). Das Therapieverfahren besteht in einer möglichst frühzeitigen Faszienpaltung, welche gedeckt oder offen erfolgen kann. Damit gelingt es, sämtliche an der Entstehung eines Kompartmentsyndroms beteiligten pathogenetischen Faktoren günstig zu beeinflussen. Das sich nun anschliessende Procedere richtet sich nach den intraoperativen Spannungsverhältnissen bzw. der Muskelsituation. Mitunter ist ein primärer Hautverschluss eventuell nach vorangehender Stichelung bzw. eine primäre

Spalthautdeckung möglich. Sind die Spannungsverhältnisse jedoch zu gross und/oder liegen Muskelnekrosen vor, so sollte ein primärer Wundverschluss nicht erzwungen werden. Vielmehr wird die Wunde primär mit Epigard gedeckt und später nach Abschwellen und/oder Reinigung der Muskelnekrosen mittels Steri-stripstreifen, Sekundärnaht oder Spalthauttransplantaten verschlossen.

Neben der Diagnostizierung bzw. der Therapie kommt auch der Kenntnis der Komplikationen eine wesentliche Bedeutung zu. An solchen muss man mit Wundinfektionen, wie auch in unserem Fall, bzw. mit dem Auftreten von Muskelhernien als Folge einer unvollständigen Faszienheilung rechnen. Des weiteren kann es als Folge der Faszienpaltung und der damit einsetzenden vermehrten Kapillardurchblutung [11] vorübergehend auch zu einer Intensivierung des Kompartmentsyndroms, bedingt durch eine postischämische Schwellung, kommen. Ausgedehnte Myonekrosen wiederum können über eine Myoglobinurie zu einer Niereninsuffizienz [11] führen. Eine Überwachung der Nierenfunktion ist daher unbedingt notwendig. Im Falle des Vorliegens einer Beeinträchtigung der Nierenfunktion ist zunächst eine forcierte Diurese und Alkalisierung des Harnes bei Nichtbesserung unter Umständen sogar eine peritoneale Dialyse, Hämodialyse bzw. Hämodialyse notwendig.

Zum Abschluss der Diskussion ist dann auch noch auf einen wesentlichen Bestandteil der Therapie hinzuweisen, nämlich auf die möglichst frühzeitige postoperative Vollbelastung. Durch diese Massnahmen wird es der Muskelfaszie ermöglicht, in einem expandierten Zustand auszuheilen. Für die Wiederaufnahme von sportlichen Aktivitäten finden sich in der Literatur [4, 16] unterschiedliche Zeitangaben. In dem hier beschriebenen Fall

CRYO-AIR von CADENA

Therapieren

Sie mit Kälte?

Haben Sie Probleme mit dem Stickstoff?

Dann sollten Sie sich das **CRYO-AIR Kaltluftgerät** von **CADENA** unbedingt vorführen lassen!

- Eingebautes Kühlaggregat: kein Hantieren mit teurem Stickstoff
- Funktioniert mit Strom: überall einsetzbar
- Geringer Energieaufwand: geringe Betriebskosten
- Genügend Kältereserve, jedoch keine Gefahr von Kälteverbrennungen
- Regulierbare Luftmenge: genaue Dosierung
- Schallisoliert: läuft angenehm leise
- Äusserst handlich: leicht verschiebbar

Das **CRYO-AIR Kaltluftgerät** – ein Gewinn für Sie und Ihre Patienten. Rufen Sie uns an – für eine Präsentation!



KÄPPELI

MEDIZINTECHNIK BIEL
Höheweg 25, 2502 Biel

032 23 89 39

KÄPPELI
MEDIZINTECHNIK BIEL

LeistungsSteigerung

Galva 4

Die Wirkungen der Elektrotherapie:
Analgesie,
Trophikverbesserung,
Durchblutungssteigerung,
Muskelaktivierung

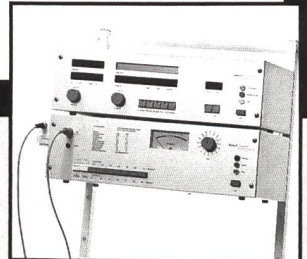


Sono 3

Die Wirkungen der Ultraschalltherapie:
Analgesie,
Trophikverbesserung,
„Mikromassage“



Das Simultanverfahren:
Analgesie,
Trophikverbesserung.
Gesteigerte Wirkung gegenüber der Einzelanwendung.
Ihre therapeutische Alternative bei therapieresistenten Krankheitsbildern.



Bitte rufen Sie an.
– Lassen Sie sich beraten.

Wolfgang Kahnau
Postfach 423
CH-4125 Riehen
Tel. 0 61/49 20 39

Daniel Siegenthaler
Haslerastr. 21
CH-3186 Düringen
Tel. 0 37/43 37 81

Herbert Feller
306, Chemin Valmont
CH-1260 Nyon
Tel. 0 22/61 50 37

**Zimmer
Elektromedizin**

Kälte bis in die Tiefe

Die Kryotherapie, die wirkt bis – 180 °C

Kryomed-Kaltluft-
Geräte vom
Schweizer
Hersteller

Sparsam im
Verbrauch, perfekte
Technik, preiswert
in der Anschaffung

Bitte verlangen Sie
Unterlagen

Leasing zum
Nulltarif



Kryomed AG, 8259 Kaltenbach
Telefon 054/41 55 55, Fax 054/41 50 59

C9-6

wurde eine Vollbelastung bereits unmittelbar postoperativ und eine Wiederaufnahme von sportlichen Aktivitäten mit Abschluss der Wundheilung zugelassen, wobei bis heute keinerlei Probleme auftraten.

Literaturverzeichnis

[1] Benjamin, A.: The relief of traumatic arterial spasm in threatened Volkmann's ischemic contracture. *J. Bone Joint Surg.* 39-B (1957) 711.

[2] Bradley III, E.L.: The anterior tibial compartment syndrome. *Surg. Gynec. Obstet.* 136 (1973) 289-297.

[3] Burton, A.C.: On the physical equilibrium of small blood vessels. *Am. J. Physiol.* 164 (1951) 319.

[4] Detmer, D.E.: Chronic leg pain. *Am. J. Sports Med.* 8 (1980) 141-144.

[5] Eaton, R.G., W.T. Green: Epimysiotomy and fasciotomy in the treatment of Volkmann's ischemic contracture. *Orthop. Clin. North Am.* 3 (1972) 175.

[6] Gershuni, D.H., A.R. Hargens, R.L. Lieber, R.C. O'Hara, C.B. Johanson, W.H. Akeson: Decompression of an experimental compartment syndrome in dogs with hyaluronidase. *Clin. Orthop.* 197 (1985) 295-300.

[7] Glinz, W.: pH-Messung in der Muskulatur. Ein neues Hilfsmittel zur Wahl der Amputationshöhe bei chronischen arteriellen Durchblutungsstörungen. *Langbecks Arch. Chir.* 326 (1970) 306-322.

[8] Gonzenbach, R.: Das Logensyndrom. *Helv. Chir. Acta* 450 (1983) 667-669.

[9] Kirby, N.G.: Exercise ischaemia in the fascial compartment of the soleus Report of a case. *J. Bone Joint Surg.* (Br) 52-B (1970) 738-740.

[10] Kjellmer, I.: An indirect method for estimating tissue pressure with special reference to tissue pressure in muscle during exercise. *Acta Physiol. Scand.* 62 (1964) 31.

[11] Matsen, F.A.: Compartmental Syndrome, An Unified Concept. *Clin. Orthop.* 113 (1975) 8-14.

[12] Mavor, G.E.: The anterior tibial syndrome. *J. Bone Joint Surg.* (Br) 38-B (1956) 513-517.

[13] Mubarak, S.J., A.R. Hargens, C.A. Owen, L.P. Garetto, W.H. Akeson: The Wick-catheter technique for measurement of intramuscular pressure. *J. Bone Joint Surg.* 58A (1976) 1016-1020.

[14] Mubarak, S.J., A.R. Hargens: Compartment syndromes and Volkmann's contracture. Saunders, Philadelphia 1981.

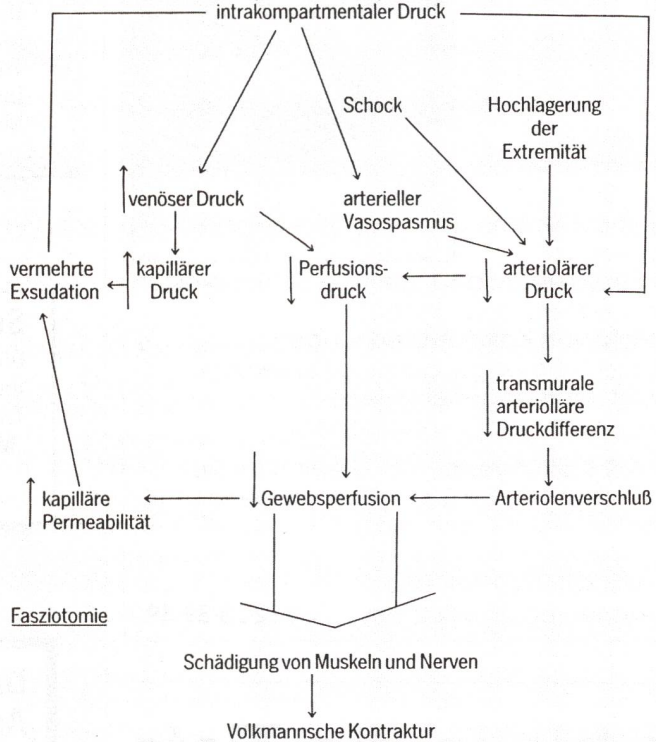
[15] Murphy, J.B.: Myositis. *J. Amer. Med. Ass.* 63 (1914) 1249-1255.

[16] Puranen, J.: The medial tibial syndrome: exercise ischaemia in the medial

Tab. 2 Pathomechanismus von Kompartmentsyndromen.

Hypertrophie der Muskulatur als Folge der muskulären Tätigkeit bei gleichzeitiger vermehrter Durchblutung

Hypothetisch (diesen Fall betreffend) Muskelfaserrisse und Blutungen (bedingt durch die sportliche Betätigung.)



fascial compartment of the leg. *J. Bone Joint Surg.* (Br) 56-B (1974) 712-715.

[17] Raether, P.M., L.D. Lutter: Recurrent compartment syndrome in the posterior thigh. *American Journ. of Sports Med.* Vol. 10, No. 1 (1982) 40-43.

[18] Reneman, R.S.: The anterior and the lateral compartment syndrome of the leg. Mouton Publishers Hawthorne, N.Y. 1968.

[19] Reneman, R.S., A.H.M. Jageneau: The influence of weighted exercise on tissue (intramuscular) pressure in normal subjects and patients with intermittent claudication. *Scand. J. clin. Lab. Invest. Suppl.* 128 (1973) 31-37.

[20] Renemann, R.S.: The anterior and the lateral compartmental syndrome of the leg due to intensive of muscles. *Clin. Orthop.* 113 (1975) 69-80.

[21] Rorabeck, C.H., K.M. Clarke: The pathophysiology of the anterior tibial compartment syndrome: an experimental investigation. *J. Trauma* 18 (1978) 299-304.

[22] Rorabeck, C.H., G.S.P. Castle, R. Hardie, J. Logan: Compartmental pres-

sure measurements: an experimental investigation using the Slitcatheter. *J. Trauma* 21 (1981) 446-449.

[23] Scott, J., M.D. Mubarak, Alan R. Hargens: Acute compartment syndromes. *Surg. Clin. of North Am.* Vol. 63, No. 3, 539-551.

[24] Steffl, J.D., Ch. J. Gudas: Subacute anterior tibial compartment syndrome. *The Journal of Foot Surgery* 20 (1981).

[25] Subotnick, S.I.: Compartment syndromes in the lower extremity. *J. A. P. A.* 65 (1975) 342-348.

[26] Volkmann, R. von: Die ischämischen Muskellähmungen und Kontrakturen. *Zentralbl. Chir.* 8 (1881) 801-803.

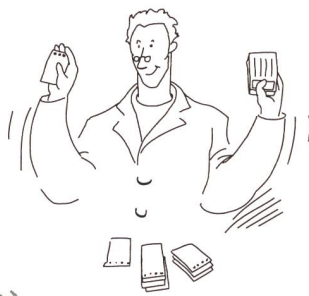[27] Whitesides, T.E., T.C. Haney, K. Morimoto, H. Harada: Tissue pressure measurements as a determinant for the need of fasciotomy. *Clin. Orthop.* 113 (1975) 43-51.

Adresse der Autoren:
Dr. med. A. Kmen
Unfallchirurgische Abteilung des
A.ö. Landeskrankenhauses Mödling
Weyprechtgasse 12
D-2340 Mödling

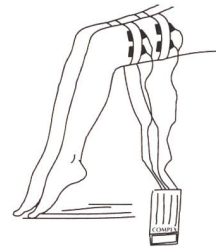
Mit Compex® 50 arbeitet Spitzentechnologie für Sie auf einfache Art



- 1) Die Standardkarte mit der entsprechenden therapeutischen Indikation wählen



- 2) Diese Karte in den Compex-Stimulator einlegen




- 3) Die Behandlung kann beginnen

SFR 3'842.--

(auch Leasing und Direktmiete durch den Patienten möglich)

Compex 50 ist die Spitzenleistung des Compex-Systems, verbunden mit einer hohen Zeiteinsparung für den Therapeuten: Wir haben für Sie Compex-Standardprogramme entwickelt, die den therapeutischen Indikationen entsprechen (neuromuskuläre Elektrostimulation, analgetische Elektrotherapie...)

Somit genügt es, die für Ihren Patienten geeignete Karte auszuwählen und diese in den Compex-Stimulator einzulegen. Das



Fertigprogramm durchläuft automatisch die verschiedenen Behandlungsetappen.

Mit Compex 50 beginnt in der Elektrotherapie das Zeitalter der Leistungsfähigkeit und der Einfachheit.

Für weitere Informationen:
MEDICOMPLEX S.A.
ZI "Larges Pièces"
Chemin du Dévent, 1024 Ecublens
Switzerland
Tel: 021 691 61 67
Fax: 021 691 61 90