

Zeitschrift: Physiotherapie = Fisioterapia
Herausgeber: Schweizerischer Physiotherapeuten-Verband
Band: 30 (1994)
Heft: 7

Artikel: "Diskonkordante" : Beschwerden des Sakroiliakalgelenkes und der Schambeinfuge
Autor: Haye, Michel
DOI: <https://doi.org/10.5169/seals-929339>

Nutzungsbedingungen

Die ETH-Bibliothek ist die Anbieterin der digitalisierten Zeitschriften. Sie besitzt keine Urheberrechte an den Zeitschriften und ist nicht verantwortlich für deren Inhalte. Die Rechte liegen in der Regel bei den Herausgebern beziehungsweise den externen Rechteinhabern. [Siehe Rechtliche Hinweise.](#)

Conditions d'utilisation

L'ETH Library est le fournisseur des revues numérisées. Elle ne détient aucun droit d'auteur sur les revues et n'est pas responsable de leur contenu. En règle générale, les droits sont détenus par les éditeurs ou les détenteurs de droits externes. [Voir Informations légales.](#)

Terms of use

The ETH Library is the provider of the digitised journals. It does not own any copyrights to the journals and is not responsible for their content. The rights usually lie with the publishers or the external rights holders. [See Legal notice.](#)

Download PDF: 18.03.2025

ETH-Bibliothek Zürich, E-Periodica, <https://www.e-periodica.ch>

«Diskonkordante» Beschwerden des Sakroiliakalgelenkes und der Schambeinfuge

Die Beschwerden des Sakroiliakalgelenkes werden anhand der lumbo-sakro-coxo-femoralen Bewegungsabläufe betrachtet und erklärt. Beschwerden des Sakroiliakalgelenkes und der Schambeinfuge werden ohne schmerzverursachende Therapien behandelt. Das Auseinanderbewegen nach Anspannung erlaubt die Bewegung, dann den korrigierenden Gang.

Unter «diskonkordanten» Beschwerden verstehen wir eine Fehlstellung und eine mangelnde Übereinstimmung, die für die nicht harmonischen und asynchronen Verbindungen zwischen den Gelenkflächen während einer Bewegung verantwortlich sind. Die fehlende Übereinstimmung der Sakroiliakalgelenke und der Schambeinfuge kann auf eine traumatische Ursache zurückgeführt werden, nach einer Geburt auftreten oder das Ergebnis einer pathologischen Gelenkfunktion sein. Wir befassen uns hier mit dieser letzt genannten «Läsion». In der Literatur beziehen sich viele Untersuchungen des Sakroiliakalgelenkes auf eine globale Fehlstellung der Gelenkelemente, die allein durch pathologische Spannungszustände von Muskelfasern hervorgerufen werden. Diese pathologischen Spannungszustände existieren zwar, stützen wir uns aber auf die Aussagen von R. Sohier, so sehen

wir, dass jene nichts anderes sind als Reaktionen auf bio- oder pathomechanische Belastungen des lumbo-sakro-coxo-femoralen Dreiecks. In unseren Augen sind sofortige Spannungsuntersuchungen und muskelanspannende Techniken auf der Höhe des Sakroiliakalgelenkes kaum von Nutzen und in jedem Fall verfrüht. Dieses Gelenk ist das unbeweglichste und stabilste Element in diesem Dreieck. Seine Fehlfunktion ist einerseits auf eine Fehlstellung der Hüfte oder der L5-S1-Wirbelkörper zurückzuführen. Diese beiden Gelenke neigen dazu, instabil zu werden. In der Klinik konnte andererseits beobachtet werden, dass nach Normalisierung der Gelenksbeweglichkeit und nach Wiederherstellung des biomechanischen Rhythmus im Dreieck die anormalen Spannungen allmählich zurückgehen und schliesslich verschwinden. Gleichzeitig verschwindet die Fehlstellung des

Beckens oder des Halbbeckens. Sollte diese Fehlstellung nicht verschwinden, ist sie nicht nur die Folge einer pathologischen Muskelfaseranspannung. Diese funktionelle Gelenkfehlstellung ist unserer Meinung nach das Ergebnis einer Gelenkeinklemmung, die sich nicht mehr anhand von Spannungsuntersuchungen, sondern vielmehr durch selektive Einklemmungsuntersuchungen nachweisen lässt.

Hier stehen wir also. Wir kennen die bevorzugte Geh- und Ruhestellung des Patienten sowie den mechanischen Rhythmus seines Dreieckes. Wir verfügen dank Röntgenbildern und dank unseres Scharfsinns über Daten in bezug auf die Knochenmorphologie und die allgemeine Morphologie. Wir haben zuerst die Hüfte und das Sakroiliakalgelenk normalisiert. Dann haben wir eine funktionelle und propriozeptive Heilgymnastik des Dreieckes mittels angepassten Gehübungen vorge-

nommen. Ist unser Patient jedoch noch nicht ganz zufrieden und verspürt Schmerzen auf Höhe der Sakrums, müssen wir eine Fehlstellung des Sakroiliakalgelenkes suchen und eine Wiederherstellung einleiten.

Die Literatur über das Sakroiliakalgelenk ist sehr zahlreich. Es werden sehr unterschiedliche Untersuchungen und Techniken beschrieben. Unsere analytischen Untersuchungen sollen die Dinge vereinfachen. Angesichts der Tatsache, dass das starke axiale Ligament nur Nickbewegungen zulässt, scheinen nur Schleuderbewegungen nach vorne oder nach hinten, mit oder ohne anhebende Bewegung des Darmbeins, aufzutreten.

Gewisse Schulen unterscheiden abhängig von der Primärbewegung des Sakrums (für uns oben) oder der Iliums (für uns unten) sakroiliakale von iliosakrale Läsionen. Daher wird eine erste Klassifizierung in hinteres oder vorderes Sakrum bzw. Ilium vorgenommen.

Das Auftreten von isolierten Torsionen des Sakrums ohne Veränderung der Beziehung zwi-

schen den Darmbeinknochen ist eine Idee, die von gewissen Autoren vertreten wird. Ihrer Meinung nach dreht sich das Sakrum um eine schräge Achse, die vom oberen Pol der einen Darmbeingelenkfläche zum unteren Pol der anderen Darmbeingelenkfläche verläuft. Sie haben dies untersucht und Untersuchungsmethoden und Therapien vorgeschlagen. Der geneigte Leser sei darauf verwiesen.

Frigerio, Stowe und Howe haben an toten und lebenden Probanden mit Hilfe einer computerunterstützten radiologischen Untersuchung Drehbewegungen des Sakrums festgestellt. Gleichzeitig konnten sie beobachten, dass das Promontorium des Sakrums nur Pendelbewegungen nach vorne oder hinten zwischen den Darmbeinschaukeln ausführt. Dies bestätigen übrigens die Aussagen von Kapandji, auf die wir später eingehen werden. Für uns existiert dieser Begriff der schrägen Achse vor allem darum, um dem Sakrum auf der Höhe des Ramus ischii und des Ramus superior ossis pubis, insbesondere in der Einflussphase (Abb. 1) alternierend Druck und Entlastung zu ermöglichen. Es gilt:

- da in den meisten Fällen – früher oder später – ein in entgegengesetzter Richtung zum Os ilium liegendes, kompensatorisches Ausweichen bei vorderem oder hinterem Sakrum auftritt;
- da sich die Untersuchungstechniken der Gelenkbeweglichkeit hauptsächlich auf die Darmbeinschaukel beziehen;
- da in bezug auf das Dreieck die Aufhängungsrhythmen durch Kontraktionen von Muskeln, die am Os ilium inserieren, vollzogen werden, sprechen wir der Einfachheit halber vom vorderen Os ilium, wenn das Ilium in bezug auf das Sakrum nach vorne verschoben ist bzw. vom hinteren Os ilium, wenn das Ilium in bezug

auf das Sakrum nach hinten verschoben ist (Abb. 2 a und b).

Palpatorische Untersuchung

Diese Methode ist Bestandteil der palpatorischen Untersuchung der lumbalen und coxo-femorale Region. Diesbezüglich sei auf die Untersuchungen von Maitland und Hackett verwiesen.

Der eine hatte ein hypertone Salzlösung in das Kapsel-Bänder-System der Wirbelkörper L5-S1 injiziert und dabei festgestellt, dass die hervorgerufenen Schmerzen und Überempfindlichkeiten denjenigen einer echten sakroiliakalen Affektion entsprachen. Der andere machte die gleiche Feststellung. Er sklerosierte die lumbalen Bänder durch Infiltration, um eine natürliche Versteifung zu erreichen. Die Beziehung zwischen diesen Regionen darf also nicht ausser acht gelassen werden. Die Innervierung des Sakroiliakalgelenkes wird durch die Wurzeln L5, S1 und S2 gewährleistet.

Die palpatorische Untersuchung erfolgt gewöhnlich in Seitenlage. Das oben liegende Bein ist gebeugt, der Schenkel liegt leicht abduziert auf einem dicken Rundkissen (Abb 3). Diese Stellung wird vom Patienten praktisch immer gut akzeptiert und gewährleistet dem Therapeuten einen leichten Zugang zu der lumbo-sakro-coxo-femorale Region. Wir sind uns bewusst, dass die Ligamenta sacroiliaca dorsalia und ventralia für die Gewährleistung der Stabilität des Sakroiliakalgelenkes von grösster Bedeutung sind, da kein einziger Muskel das Sakrum mit dem Os ilium verbindet.

Man spürt die Spannung und die Sensibilität der Ligamenta sacroiliaca dorsalia, wenn man vom hinteren Teil des Beckenkammes gegen die Tuberositas sacralis palpirt. Diese Bänder, die die Drehung des Sakrums

hemmen, werden durch ein vorderes Iliakalligament angespannt. Wenn eine Affektion schon seit längerer Zeit besteht, kann sich in dem unter diesen Bändern liegenden Gewebe ein Ödem, eine Verdichtung oder sogar eine Verdickung ausbilden (Maitland).

Die Spannung der Ligamenta sacroiliaca ventralia wird palpirt, indem die Finger vom inneren Teils der Hüfte in Richtung Anus geführt werden. Diese Region ist in der oben genannten Stellung in der Regel sehr entspannt. Wenn eine Verhärtung mit möglichen Ansatzschmerzen auf Höhe des inneren Teil des Beckenkammes oder der Hüfte besteht, wird dies leicht wahrgenommen und deutet oft auf ein hinteres Iliakalligament. Diese diffusen Anspannungen können auf Höhe des Nervengefässstranges des Nervus ischiadicus stark zunehmen und dadurch zu Ischialgien führen (Abb 4).

Etwas höher führt man eine Untersuchung durch, die von Waghacker (schon vor langer Zeit eingeführt wurde. Sie besteht darin, den iliakalen, abfallenden Teil des Gelenkes zu palpieren. Dieser hebt sich bei der Anspannung einer hinteren Bandes mehr hervor. Etwas weiter oben ist die Palpation des iliolumbalen Ligamentes ebenfalls nützlich, das sich der Anspannungsgrad dieses Bandes bei einem hinteren Iliakalligament (Abb. 5.). In bezug auf die Muskeln muss man wissen, dass Kontraktionen und Ansatzschmerzen auf der Höhe der ischiokuralen und pelvitrochantären Muskeln bestehen können. Diese tragen wegen eines pathomechanischen Rhythmus des Dreiecks mit nach vorne gerichteter Schwerkraft und entsprechender Haltung des vorderen Beckenbodens zur Aufrechterhaltung einer zu stark nach hinten verschobenen Darmbeinschaukel bei. Kontraktionen und Ansatzschmerzen des Musculus psoas können auftreten, wenn

KINESITHERAPIE

dieser Muskel wegen eines pathomechanischen Rhythmus des Dreiecks mit nach hinten gerichteter Schwerkraft und entsprechender Haltung des hinteren Beckenbodens die Darmbeinschaukel zu stark nach vorne verschiebt.

Untersuchungen der Gelenkbeweglichkeit

Wie wir bereits erwähnt haben, gibt es zahlreiche Methoden zur Untersuchung des Sakroiliakalgelenkes. Sie unterscheiden sich sowohl in ihrer Herleitung, als auch in ihrer Ausführung von einander. Auf der Grundlage unserer Dreiecksanalyse können sie in zwei Kategorien eingeteilt werden:

- Untersuchungen, die Störungen beim frontalen Wechsel des Dreiecks aufzeigen;
- Untersuchungen, die Störungen beim sagittalen Wechsel des Dreiecks aufzeigen.

In der ersten Kategorie finden wir unter anderem die Untersuchungen von Maitland: Rückenlage, Beine gebeugt und leicht gespreizt, Füsse flach, Abduktion oder Adduktion gegen Widerstand; Untersuchungen von Farabeuf (8); Rückenlage, Beine angespannt, Kompression oder Spreizen der Darmbeinschaukeln. Schliesslich gibt es Untersuchungen, bei denen die Darmbeinschaukel durch Anspannung des Bertinschen oder des ischiofemorale Ligamentes bewegt werden.

Diese Untersuchungen basieren auf der Erkenntnis, dass eine

KINESITHERAPIE

nach vorne gerichtete Bewegung des Sakrums physiologischerweise von einer Annäherung der Darmbeinschaukeln und einer Auseinanderbewegung der Tuberositates ischiadicae begleitet wird. Das Gegenteil kann bei ein nach hinten gerichteten Bewegung des Sakrums beobachtet werden (Kapandji). Bei den Untersuchungen von Farabeuf führt eine hintere Darmbeinschaukel dazu, dass die Kompression des oberen Segments des Os ilium ziemlich hart und schmerzhaft ist. Bei der vorderen Darmbeinschaukel kann eine gegenteilige Wirkung beobachtet werden: Der Schmerz tritt auf, wenn man versucht, die Darmbeinschaukel auseinander zu bewegen. Bei den Untersuchungen von Maitland führt die Kontraktion der Adduktoren zu einer Auseinanderbewegung der Tuberositates ischiadicae, während die Kontraktion der Abduktoren zu einer Auseinanderbewegung der Darmbeinschaukeln führt.

In bezug auf die Mobilisierung der Darmbeinschaukeln mittels Anspannung der Bänder erinnern wir daran, dass die Belastung des Bertinschen Ligamentes durch Adduktion und Außenrotation des Schenkels die Darmbeinschaukel auseinanderbewegt und nach vorne drückt, während die Anspannung des ischiofemorales Ligamentes durch Abduktion und Innenrotation die Darmbeinschaukel zusammendrückt und nach hinten bewegt.

In der zweiten Kategorie, die Störungen des sagittalen Wechsels des Dreiecks umfasst, basieren die Untersuchungen auf der Belastung der Darmbeinschaukel einerseits beim Nachvornebeugen über den Musculus rectus fe-

moris und andererseits beim Nach hintenbeugen über die ischiocruralen Muskeln (Mennell). Der auf der Höhe der Zwischenräume auftretende Schmerz wird durch eine zu starke Verdrehung in der einen oder anderen Richtung verursacht. Die in der Literatur beschriebenen Untersuchungen besitzen den Nachteil, dass sie das Lumbosakralgelenk oder das Hüftgelenk stark belasten. Aus diesem Grund sind sie nicht mehr so selektiv.

Wir haben versucht, diesen Nachteilen zu begegnen, indem wir beispielsweise bei einer «Läsion» der rechten vorderen Darmbeinschaukel folgende Untersuchungsmethode benutzen:

- Patient in rechter Seitenlage; oberes Bein auf einem Rundkissen, Hüfte gebeugt, Spannung des Rumpfes von oben nach unten durch Ziehen des Armes nach oben (Abb.6). Dabei arbeiten wir auf der Grundlage des «Paradox von Sohler», das schon vor längerer Zeit beschrieben und kürzlich von Dethier und seinen Mitarbeitern/-innen mit Hilfe eines Scanner bestätigt wurde.

Dieses Prinzip besagt, dass eine von oben ausgelöste Drehung der Wirbelsäule isolateral zu einem interapophysären Auseinanderbewegen, kontralateral zu einer interapophysären Überanpassung führt. Wenn die Drehung von unten ausgelöst wird, verläuft das Auseinanderbewegen kontralateral und die Überanpassung isolateral (Abb 6). Durch Zug am Arm provozieren wir also eine Drehung von oben nach unten. Wenn diese Drehung zur Basis der Wirbelsäule gelangt, verklemmt sie durch Überanpassung das Sakroiliakgelenk auf der abstützenden Seite. Dadurch kann diese Untersuchung nur schwer oder gar nicht durchgeführt werden.

Der Therapeut beugt die

Darmbeinschaukel auf der abstützenden Seite nach vorne, indem er kontinuierlich das Bein auf dieser Seite (Knie gebeugt) nach hinten zieht (Abb. 8). Mit der anderen Hand, die flach zwischen dem Sakrum und der Darmbeinschaukel (auf der abstützenden Seite) liegt, spürt der Therapeut ein «Auswischen» dieser Region und ein einwärts gerichtetes Rollen der E.I.P.S. Im Falle einer vorwärtsgerichteten Bewegung sind die Empfindungen auf einer E.I.P.S. bereits weniger spürbar, sehr gering und oft sehr schmerzhaft.

Im Falle einer Läsion einer rechten, hinteren Darmbeinschaukel gehen wir nach dem gleichen Schema mit einer etwas anderen Stellung vor: Patient in rechter Seitenlage, oben liegendes Bein ausgestreckt in Verlängerung zum Rumpf, unten liegendes Bein gebeugt. Die Blockierung von L5-S1 (auf der abstützenden Seite) wird durch Drehung der Wirbelsäule von oben nach unten herbeigeführt. Nach eingennommener Stellung verlagert der Therapeut die Darmbeinschaukel auf der abstützenden Seite nach hinten, indem er eine kontinuierliche Beugung der Hüfte dadurch erreicht, dass er das Bein bei gestrecktem Knie bewegt (Abb.9). Die Hand, die flach auf der isolateralen Region zwischen Sakrum und Darmbeinschaukel liegt, spürt ein vermehrtes Hervorspringen dieser Region, ein nach aussen gerichtetes Rollen der E.I.P.S. Im Falle einer nach hinten gerichteten Bewegung sind die Empfindungen auf einer E.I.P.S. ebenfalls reduziert und oft schmerzhaft.

Schliesslich stehen die Piedallu-Zeichen wahrscheinlich in Beziehung Muskelfaseranspannungen und kapsuloligamentärer Verkürzung. Die Piedallu-Zeichen sehen wie folgt aus: Wenn ein sitzender oder stehender Patient aufgefordert wird, seinen Rumpf nach vorne zu beugen, hebt sich die Spina iliaca posteri-

or superior auf der verletzten Seite, während sie sich auf der gesunden Seite, auf der sie zu Beginn höher stand, weniger bewegt und schliesslich am Ende der Beugung tiefer liegt. Die physiologische Gelenkbewegung auf der gesunden Seite, die als pathologische Anpassung an das Sakrum und die Darmbeinschaukel auf der blockierten Seite anzusehen ist, erklärt die verschiedenen Bewegungen der E.I.P.S. im Verlauf der Beugung der Rumpfes. Nach Ansicht dieses Autors findet sich das «flache» kurze Bein auf der befallenen Seite.

Erinnern wir uns an die Aussagen von Stoddard Mennell und anderen. Diese war der Meinung, dass sich das echte kurze Bein, abgesehen von den genauen Daten einer radiologischen Untersuchung, dadurch auszeichnet, dass die Spinae iliacae anteriores et posteriores auf der gleichen Seite tiefer liegen, und sehr oft besteht eine isolaterale lumbale Skoliose.

Die Symphysis pubica

In bezug auf das Gehen sind zwei Belastungsarten der Symphyse in Betracht zu ziehen: einerseits eine übermässige oder ungenügenden Anpassung des Symphyse, andererseits der bio- oder pathomechanische Rhythmus von tangentiell wirkenden Kräften, die die Gelenkflächen belasten. In Abbildung 10 sind die unterschiedlichen Belastungen dargestellt, denen die Symphyse bei jedem Schritt ausgesetzt ist.

Die senkrechte, frontale Schwerkraft hebt die Aufhängung durch externe Hüftmuskeln, innere oder äussere Rotatoren auf, je nachdem, ob die Schwerkraft nach vorne oder nach hinten gerichtet ist.

- Die vertikale Verlängerung dieser Muskeln gewährleistet die innere Stabilität des Femurkopfes.

Die neue Taping-Technik



zur Behandlung des
femoro-patellaren Schmerzsyndroms.

Leukotape® P

Spezialtape für Techniken, die besonders zugfestes Material und extreme Klebkraft erfordern. (z.B. McConnell-Therapie)

Als Unterzug empfiehlt sich die Verwendung von **Fixomull® stretch**.

Bitte senden Sie mir Unterlagen über das:

Produkt McConnell-Seminar

Name: _____

Vorname: _____

Adresse: _____

PLZ/Ort: _____

Beiersdorf AG, Division Medical

Aliothstr. 40, 4142 Münchenstein, Tel. 061/415 6111

BDF ●●●●
Beiersdorf
medical

Coussin CorpoMed®

**pour un meilleur appui
dans beaucoup de situations**

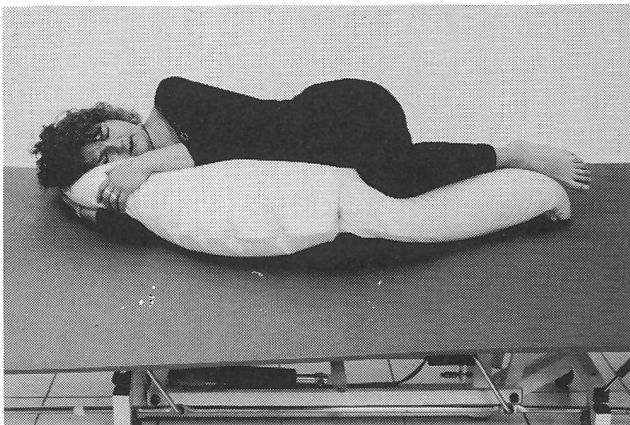
Les coussins CorpoMed® sont extrêmement modelables grâce à leur rembourrage unique: de toutes petites billes remplies d'air. Ces coussins s'adaptent immédiatement à toutes les positions du corps, mais ils ne changent pas de forme si l'on ne le veut pas.



l'escargot: pour réduire les efforts sur la colonne vertébrale lombaire



pour réduire les efforts sur la ceinture cervicale et scapulaire



position latérale, sans rotation de la colonne vertébrale

Veuillez envoyer:

- prospectus
 prix, conditions

Timbre:

BERRO SA

case postale, 4414 Füllinsdorf, tél. 061 - 901 88 44

**Neu: Med-Modul 6 ist einsatzbereit:
die Zukunft der Reizstrom-
und Ultraschall-Therapie**



Med Modul 6V: 18 Stromformen, grossflächiger, beleuchteter LCD-Bildschirm, Standard-Speicherkarte für 100 eigene Therapie-Einstellungen.

Med-Modul 6VU: Kombinationstherapie mit Ultraschall, 14 Stromformen. Neu: Multifrequenzköpfe, 1 und 3 MHz - Behandlung mit gleichem Kopf. Mit Standard-Speicherkarte.

Ausführliche Unterlagen erhalten Sie bei Ihrem BOSCH-DIMEQ-Fachhändler oder direkt beim Generalvertreter für die Schweiz

MEDICARE AG

Mutschellenstr. 115, 8038 Zürich
Tel. 01 482 482 6, Fax 01 482 74 88

**Kreidler Kissen
ausprobieren !**



Gesund schlafen...

KREIDLER
KISSEN

Musterkissen verlangen bei:

**DORIS + RÖBI KREIDLER
ROSSHAARWERKSTATT
RINGSTRASSE 32
8483 KOLLBRUNN ZH**

TELEFON + FAX 052 35 31 80

24

**Wirbel ergeben die Wirbelsäule.
Tragen Sie Sorge dazu !**

Die Voraussetzungen für einen guten und gesunden **Schlaf** und rückenfreundliches **Ruhen** erfahren Sie aus unserem **Gratis-Bettbüchlein**.

**Verlangen
Sie es-
Ihrem
Wohl-
befinden
zuliebe.**

**Hüsler Nest AG
4538 Oberbipp
Tel. 065 76 37 37**

**HÜSLER
NEST®**
Das Schweizer Naturbett

- Die frontale Entlastung der Darmbeinschaukel durch diese Muskeln dekomprimiert das Sakroiliakgelenk und verstärkt die Kompression der Symphyse.
- Die Adduktoren entlasten die Symphyse.

Die Charakteristika des funktionellen Überwiegens spielen eine Rolle:

- beim von «oben ausgelösten» Gang muss das Gleichgewicht zwischen den dynamischen Kräften des kleinen Gesässmuskels und des *Musculus tensor fasciae latae* und den statischen Reaktionen der ischio-kruralen Muskeln bestehen;
- beim von «unten ausgelösten» Gang muss das Gleichgewicht zwischen den dynamischen Kräften, die durch Kontraktion des grossen Gesässmuskels zustande kommen und jenen, die durch die statische Herstellung des Gleichgewichts des *Musculus psoas* hergestellt werden (Abb. 11c).

Damit ist die Untersuchung der verschiedenen Gelenke des Dreiecks vollendet. Jedes Gelenk ist chronologischer Abfolge nach biomechanischer Normalisierung des vorhergehenden Gelenkes zu untersuchen: Hüftgelenk, Lumbosakralgelenk, Sakralgelenk. Die Einhaltung dieser Reihenfolge ist wichtig, da sie die therapeutische Haltung beträchtlich verändern kann. Die Verringerung oder sogar die Eliminierung der Kontrakturen der Adduktoren nach Rezentrierung der Hüfte stellt eine wichtige Information für die Ausrichtung der Behandlung dar.

Rufen wir uns die drei Hauptpathologien auf Höhe der Symphyse in Erinnerung:

- die Pathologie der Bauchwand mit Schmerzen ober-

halb der Symphyse beim Husten und bei der Palpation der inneren Öffnung des Inguinalkanals;

- die *Arthropathia pubica* mit radiologischem Befund und Schmerzen, die vom Patienten beklagt und durch den Therapeuten durch Druck auf die Symphyse ausgelöst werden.
- die Erkrankung der Adduktoren, deren Muskelansätze man durch Kontraktion, Anspannung oder Druck belasten kann, um so den Schmerz, der oft unter dem *Ospubis* auftritt, zu lokalisieren.

Das Fehlen von radiologischen Befunden und objektiver Anzeichen auf Höhe der Adduktoren gestatten die Diagnose einer Bauchwandläsion.

Grundlagen der analytischen Therapie

Das Sakroiliakgelenk. In Übereinstimmung mit unseren Grundsätzen haben wir verschiedene Techniken, die von gewissen osteopathischen oder chiropraktischen Schulen vorgeschlagen werden, nicht angewandt. Zudem haben wir auf Methoden, die direkt auf das Sakrum einwirken, verzichtet. Wir sind der Ansicht, dass diese das Lumbosakralgelenk zu stark belasten und daher schnell Schmerzen auslösen. Diese Techniken werden von Praktikern angewandt, die gemäss dem Konzept der Sakrumdrehung ohne Veränderung der Beziehungen zwischen den Darmbeinschaukeln arbeiten. Wir verweisen auf die Techniken, die von diesen Autoren vorgeschlagen wurden. Wenn solche Torsionen jedoch bestehen, sind sie immer mit Läsionen auf der Höhe von L5 und einer übermässigen, seitlichen Schwerpunktverlagerung verbunden. Die Korrektur dieser beiden Elemente steht für uns im Vordergrund und muss in

jedem Fall angestrebt werden, bevor man versucht, das Sakrum zu mobilisieren.

Kommen wir auf die Korrektur des Sakroiliakgelenkes durch Mobilisation Darmbeinschaukel zurück. Die Ausgangsstellung besteht in Seitenlage mit Drehung der Wirbelsäule, so dass die Darmbeinschaukel zugänglich gemacht werden kann. Die Hüfte ist gebäugt, und damit ist ein einfacher Zugang zur Tuberositas iliaca gewährleistet. Es ist gelegentlich wünschenswert, die Darmbeinschaukel vor wiederholter und belastender Bewegung nach vorne oder nach hinten zuerst zu mobilisieren: und zwar gegen unten, wenn eine Achsenfehlstellung nach oben festgestellt werden kann. Nach unten und nach vorne in der Achse des *Ramus superior ossis pubis*, wenn die Darmbeinschaukel einen Achsenfehlstellung nach hinten aufweist. Nach unten und nach hinten in der Achse des *Ramus ossis ischii*, wenn die Darmbeinschaukel eine Achsenfehlstellung nach vorne aufweist. Der Therapeut stützt sich danach mit seinen Händen und Vorderarmen auf die beiden Beckenhälften.

- Um die linke Darmbeinschaukel nach vorne zu bewegen, liegt der Patient ebenfalls auf der Rechten Seite: der Therapeut übt zuerst auf die Tuberositas ischiadica einen sukzessiven Druck aus und erreicht damit eine Abscherbewegung des *Ramus superior ossis pubis*. Dann drückt er die Tuberositas ischiadica mit seinem rechten Vorderarm zusammen und schiebt sie nach hinten. Die rechte Hand tastet den Gelenkspalt. Der linke Vorderarm zieht die Darmbeinschaukel nach vorne.

Man stützt sich also auf der Höhe des *Ramus ossis ischii* des Sakroiliakgelenkes ab, um die Darm-

KINESITHERAPIE

beinschaukel nach vorne zu bewegen und auf Höhe des *Ramus superior ossis pubis*, um sie nach hinten zu schieben (Abb. 12a und b). Diese Belastung erfolgen gemäss unserem gewohnten Rhythmus in drei Phasen.

Die Symphysis pubica

Sie erfordert selten einen direkten Eingriff mittels Druck auf den Schambeinast. Da der Schambeinast den Beckenrand darstellt, genügt normalerweise die biomechanische Normalisierung des Sakroiliakgelenkes. Eine Normalisierung, die bekanntlich derjenigen der Hüfte und von L5–S1 folgt.

Im Fall einer ungenügenden Adaption der Schambeinfuge werden der Gang «von unten» und bilaterale, isometrische Kontraktionen der Abduktoren verwendet.

Im Fall einer zu starken Adaption wird man den Gang «von oben» und bilaterale, isometrische Kontraktionen empfehlen.

Die Analyse der Muskelbewegungen muss im Fall eines Ungleichgewichtes zwischen dynamischen Belastungskräften und statischen Reaktionen, denen die Symphyse unterworfen ist, in Betracht gezogen werden. Eine chirurgische Indikation ist oft tiefliegenden abdominalen Schmerzen gegeben, wenn die inguinalen Schmerzen wieder in Ruhe noch unter Verarbeitung von steroidalen oder nichtsteroidalen Entzündungshemmern abklingen.

Fig. 1

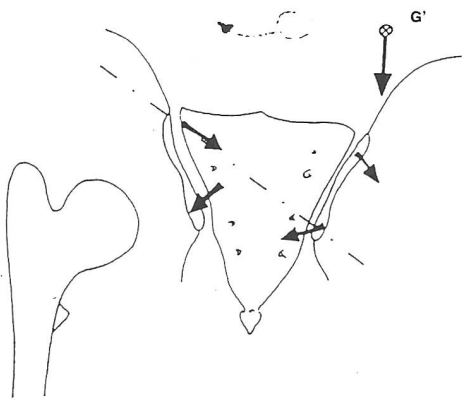


Fig. 2a

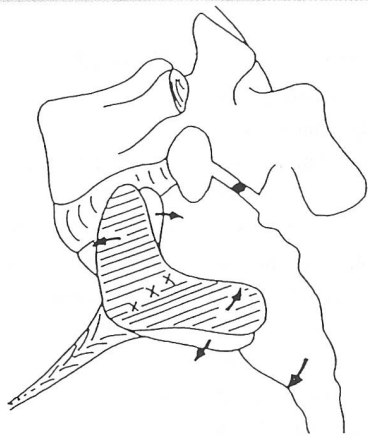


Fig. 2b

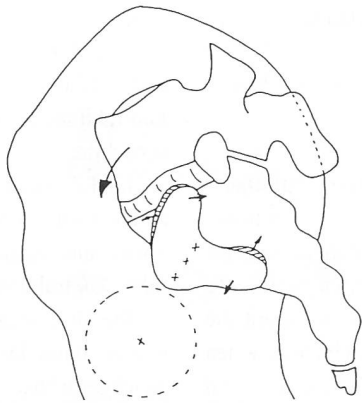


Fig. 3

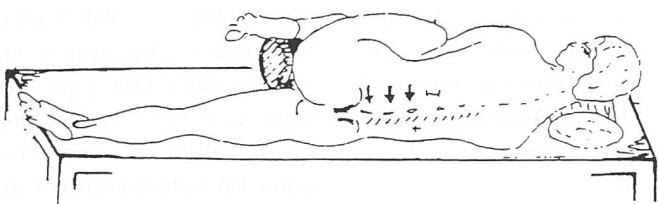


Fig. 4

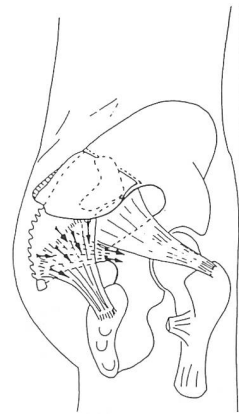


Fig. 5

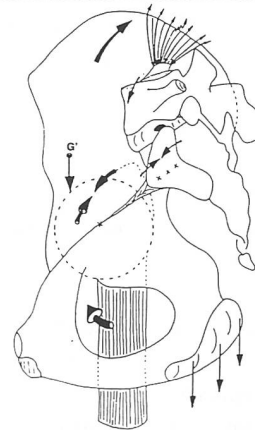
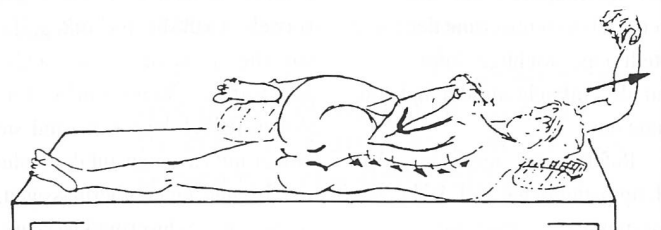


Fig. 6



«Diskonkordante» Beschwerden des Sakroiliakalgelenkes und der Schambeinfuge

Dysconcordances sacro-iliaques et publiennes

Fig. 7




Fig. 10

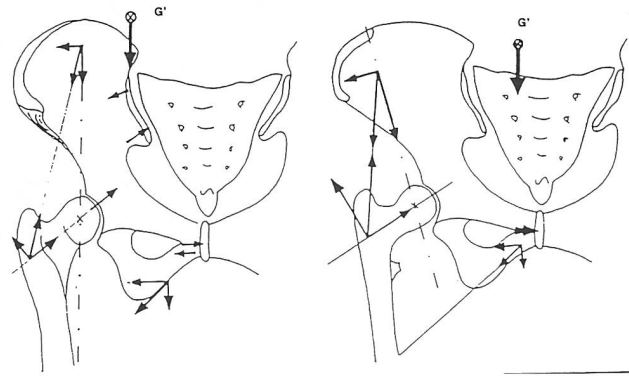


Fig. 11

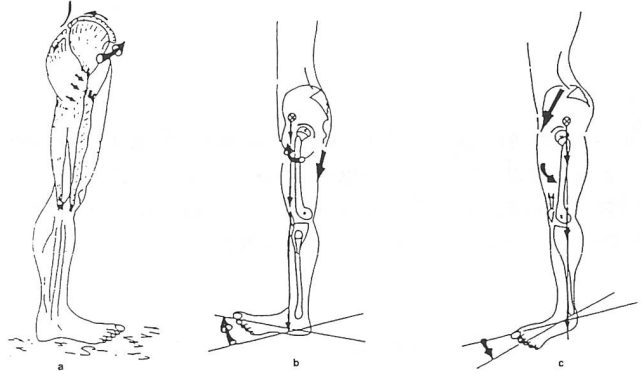


Fig. 8

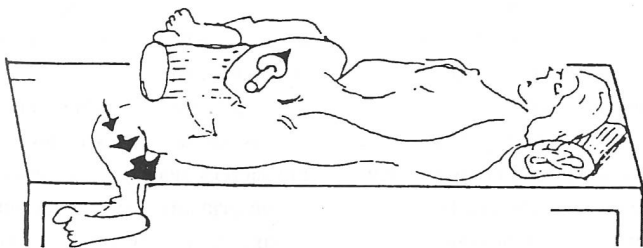


Fig. 12a

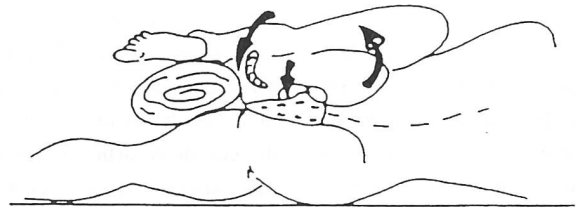

Fig. 9

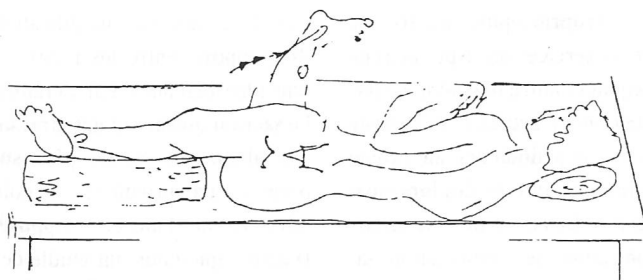


Fig. 12b

