

Zeitschrift: Physiotherapie = Fisioterapia
Herausgeber: Schweizerischer Physiotherapeuten-Verband
Band: 30 (1994)
Heft: 11

Artikel: Die Rolle der Zygapophysealgelenke in der Ätiologie lumbaler Rückenschmerzen mit und ohne Ausstrahlungen
Autor: Oesch, Peter
DOI: <https://doi.org/10.5169/seals-929356>

Nutzungsbedingungen

Die ETH-Bibliothek ist die Anbieterin der digitalisierten Zeitschriften. Sie besitzt keine Urheberrechte an den Zeitschriften und ist nicht verantwortlich für deren Inhalte. Die Rechte liegen in der Regel bei den Herausgebern beziehungsweise den externen Rechteinhabern. [Siehe Rechtliche Hinweise.](#)

Conditions d'utilisation

L'ETH Library est le fournisseur des revues numérisées. Elle ne détient aucun droit d'auteur sur les revues et n'est pas responsable de leur contenu. En règle générale, les droits sont détenus par les éditeurs ou les détenteurs de droits externes. [Voir Informations légales.](#)

Terms of use

The ETH Library is the provider of the digitised journals. It does not own any copyrights to the journals and is not responsible for their content. The rights usually lie with the publishers or the external rights holders. [See Legal notice.](#)

Download PDF: 29.03.2025

ETH-Bibliothek Zürich, E-Periodica, <https://www.e-periodica.ch>

Für das leichtere Verständnis des folgenden Artikels möchten wir Sie darauf hinweisen, dass in der männlichen Form der Personen auch die weibliche enthalten ist.

Die Rolle der Zygapophysialgelenke in der Ätiologie lumbaler Rückenschmerzen mit und ohne Ausstrahlungen

Der vorliegende Artikel hat zum Ziel, die Rolle der Zygapophysialgelenke in der Ätiologie der nichtspezifischen lumbalen Rückenschmerzen mit und ohne Ausstrahlungen genauer zu beleuchten. Zu diesem Zweck wurde vom Autor eine Med-Line-Literatursuche mit den Schlüsselwörtern «Facet syndrome», «Aetiology low back pain» und «Lumbar zygapophysial joints» durchgeführt. Zusätzlich integrierte er Artikel, welche in den Bibliographien der durch Med-Line gefundenen Literatur erwähnt wurden.

Einführung

Die Geschichte der manipulativen Physiotherapie ist Hunderte von Jahren alt. Viele verschiedene Therapiemethoden und -konzepte widmeten sich seit jeher dem Problem der lumbalen Schmerzen. Hippokrates richtete Kyphosen auf. Galen reponierte luxierte Wirbelkörper. Heiler und Quacksalber verschoben aus den Fugen geratene Knochen – kurios und erstaunlich zugleich, hatten doch alle Methoden mehr oder weniger Erfolg (1).

Selbst heute ist eine spezifische Diagnose nur bei einer Minderheit aller Rückenschmerzpatienten möglich. Trotz modernsten bildgebenden Diagnostikverfahren und technischen Hilfsmitteln bleibt die Ursache der lumbalen Schmerzen leider allzu oft eine Spekulation. Verschiedene Theorien über die möglichen Ursachen der nichtspezifischen lumbalen Rückenschmerzen werden vertreten.

Das Konzept des «Fazettensyndroms» als Ursache von lumbalen Rückenschmerzen wurde erstmals 1933 von Ghoramley beschrieben (2). Später fand Bad-

ley (3) heraus, was noch heute eine akzeptierte Tatsache ist, nämlich dass weniger als 20% aller Patienten mit lumbalen Rückenschmerzen irgendwelche neurologischen Defizite aufweisen. Er schlug vor, die lumbalen Zygapophysialgelenke (LZG), auch Fazettengelenke genannt, als Schmerzsache in Betracht zu ziehen. 1963 demonstrierte Hirsch (4) als erster, dass durch Injektion einer hypertonen Salzlösung in die Region der Fazettengelenke lumbale Schmerzen verursacht werden können.

Das Interesse an den LZG hat in den letzten Jahren wieder zugenommen. Verschiedene pathoanatomische Modelle wurden mit den entsprechenden Behandlungsvorschlägen entwickelt. Auch wurden auf der Basis der von Ghoramley, Badley und Hirsch gewonnenen Resultate experimentelle und klinische Studien durchgeführt.

Die Biomechanik der lumbalen Zygapophysialgelenke

Die Biomechanik der LZG und ihres Kapsel-Band-Apparats ist von unbestrittener Wichtigkeit.

Im Stehen übernehmen die kaudalen LZG etwa 16% des auf die Wirbelsäule einwirkenden Gewichts (5, 6), während im Sitzen dieselben Gelenke relativ unbelastet sind (5). Nur in Extension werden die Fazetten signifikant stärker belastet und teilen die Last mit dem Diskus (6). Andere Forscher kamen zu ähnlichen Resultaten, indem sie beschreiben, dass 3 bis 25% der komprimierenden Last von gesunden und bis zu 47% von arthrotischen LZG übernommen wird (7). Je schmaler der Intervertebralarraum durch Höhenabnahme der Bandscheibe, desto grösser die Belastung auf die Fazettengelenke, vor allem in Extension (8).

Die Kapseln der Fazettengelenke werden vor allem in Flexion und Rotation belastet (6), während die LZG selber Bewegungen vor allem in Rotation, aber auch Flexion und Extension limitieren.

Die Innervation der lumbalen Zygapophysialgelenke

Bogduk beschreibt die grundsätzliche Annahme, dass alles, was im Bereich der lumbalen

Wirbelsäule Schmerzen bereiten kann, von Nerven versorgt sein muss. Bogduk (9) und Wykel (10) beschreiben Nozizeptoren in der fibrösen Gelenkkapsel (nicht aber im Gelenknorpel und der Synovialmembran), welche nozizeptive Informationen weitergeben können (11). Pope erwähnt, dass wohl die Gelenkkapseln stark mit sensiblen Nerven versorgt sind, die LZG jedoch keine schmerzempfindlichen Strukturen aufweisen. Das lässt die Schlussfolgerung zu, dass bei arthrotisch veränderten Gelenken der Schmerzsache eine mechanische oder chemische Irritation der Kapsel zugrunde liegt. Der Arbeit von Giles (12) ist jedoch zu entnehmen, dass in den Synovialfalten der LZG paravaskuläre und myelinisierte Nerven gefunden wurden, welche eine klinische Bedeutung bei lumbalen Beschwerden haben könnten.

Kuslich (13) unternahm den Versuch, lumbales Gewebe selektiv zu prüfen. Bei 193 Patienten, welche sich einer lumbalen Diskushernienoperation oder Dekompression bei engem Spinalkanal unterziehen mussten, benutzte er eine spezielle Anästhesietechnik, die sogenannte «progressive Lokalanästhesie». Sie wird so durchgeführt, dass im Ablauf der Operation jede Gewebeschicht einzeln, sozusagen von aussen nach innen, unemp-

findlich gemacht wird. So war es dem Chirurgen möglich, die verschiedenen Strukturen selektiv zu stimulieren, wobei der Patient gleichzeitig seine Schmerzempfindungen mitteilen konnte. Kuslich fand heraus, dass bei den LZG nur gerade die Gelenkkapsel empfindlich war. Eine mechanische Stimulation derselben verursachte bei 30% der Patienten lumbale Schmerzen, in wenigen Fällen auch Gesässschmerzen, aber niemals Ausstrahlungen ins Bein. Jedoch nur 2,5% dieser Patienten bezeichneten ihren Schmerz als signifikant, verglichen mit den präoperativ bestehenden Beschwerden. Die Synovialmembran und der Knorpel waren in keinem der Fälle schmerzempfindlich.

Stimulationen im Bereich der Bandscheibe gaben ganz andere Resultate. Eine Reizung im Be-

reich des zentralen Anulus fibrosus löste bei 74% lumbale Schmerzen aus, 15% davon empfanden diesen Schmerz als signifikant. Noch deutlicher war die Reaktion auf eine Reizung im zentral-lateralen Anteil des Anulus. 71% verspürten lumbale Schmerzen, 30% davon als signifikant. Die vor der Operation bestehenden Ischialgien konnten nur durch eine Stimulation der unter Zug stehenden, geschwollenen Nervenwurzel erreicht werden. 90% dieser Patienten bezeichneten den so provozierten Schmerz als signifikant (Abb. 1).

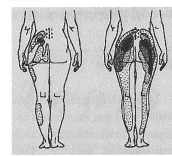
Experimentelle Studien

Mooney und Robertson (14) injizierten bei fünf gesunden und fünfzehn chronischen Rückenschmerzpatienten mit Ischialgien

ein bis dreimal eine fünfprozentige hypertone Salzlösung direkt in die LZG. Bereits nach fünf Sekunden gab es eine Schmerzreaktion auf der Seite der Injektion. Nach ungefähr zwanzig Sekunden entstand ein unangenehmes Gefühl im lumbalen Bereich um den Trochanter major, der dann in die postero-laterale Region des Beines (Abb. 2) ausstrahlte. Die Patienten zeigten ebenfalls klassische Nervenwurzelzeichen und Veränderungen im EMG. Bei allen Untersuchten konnten anschliessend mit einer Injektion von zwei bis fünf Millilitern einprozentigem Xylocain die entstandenen Beschwerden rückgängig gemacht werden.

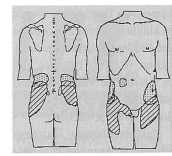
Etwas anders sah es in einer Untersuchung von McCall (15) aus. Er injizierte die LZG L1/L2 und L4/L5 bei sechs gesunden Personen mit 0,4 ml einer sechsprozentigen Salzlösung. Es gelang ihm nicht, weder bei intrakapsulärer noch perikapsulärer Injektion, signifikante Ausstrahlungen ins Bein zu provozieren. Zwar entstanden Oberschenkel-schmerzen, aber nie Ausstrahlungen unterhalb des Knies (Abb. 3). Er beobachtete jedoch eine Überlappung der Schmerzstrahlungsgebiete, je nach Höhe der Injektion. Dies entspricht der Theorie einer multiplen Innervation der LZG, wie sie von Bogduk beschrieben wurde (9). McCall nimmt an, dass Mooney und Robertson durch die grössere Men-

Abb. 2



Normal Schmerzprojektionen von symptomatischen und asymptomatischen Probanden (Mooney and Robertson, 1976).

Abb. 3



Schmerzprojektion bei intrakapsulärer Injektion der LZG L1-L2 (punktliert) und der LZG L4-L5 (schraffiert) (McCall et al., 1979).

ge Kochsalzlösung eine gleichzeitige Stimulation von intra- und periartikulärem Gewebe bewirkt haben, wodurch Ausstrahlungen ins Bein entstanden.

Auch Paris (16) machte diesbezügliche Experimente. Er stellte fest, dass schon 0,5 ml einer in-

Abb. 1: Schmerzsüchtliches Gewebe bei Lumboischialgien (Kuslich et al., 1991).

Gewebe	Anzahl(n)	n und etwas Schmerz	signifik. Schmerz	Schmerzprojektion
Lumbale Fascie	193	32 (17%)	0.5%	Rücken
Paravertebrale Musk.	193	80 (41%)	0.0%	Rücken
Lig. Supraspinale	193	49 (25%)	0.0%	Rücken
Prozessus Spinosus	193	21 (11%)	0.0%	Rücken
Lig. Interspinale	157	10 (6%)	0.5%	Rücken
Lamina	193	2 (1%)	0.0%	Rücken
LZG Kapsel	192	57 (30%)	2.5%	Rücken
LZG Synovium	188	0 (0%)	0.0%	
Lig. Flava	167	0 (0%)	0.0%	
Epidurales Fettgewebe	193	1 (0.5%)	0.0%	Rücken
Posteriore Dura	92	21 (23%)	6.0%	Gesäss, Bein
Anteriore Dura	64	15 (23%)	5.0%	Rücken, Gesäss
Komprimierte NW	167	168 (99%)	90.0%	Rücken, Gesäss, Fuss
Normale Nervenwurzel	55	6 (11%)	0.0%	Gesäss, Fuss
Zentraler Anulus	163	135 (83%)	15.0%	Rücken
Zentral-lateraler Anulus	144	102 (71%)	30.0%	Rücken
Nucleus	176	0 (0%)	0.0%	
WK-Eindringlinie	109	67 (61%)	9.0%	Rücken

PRAXIS

die LZG injizierten Lösung einen Einbruch ins Foramen bewirken können. Moran et al (17) fanden nach einer mit blauem Methylen angereicherten Injektion ins Zygapophysalgelenk Spuren desselben im Epiduralraum. Beobachtungen also, welche geleitete Schmerzen ins Bein mit veränderten neurologischen Zeichen durchaus erklären können.

Klinische Studien

In verschiedenen klinischen Studien wird von einer hohen Erfolgsquote nach erfolgtem Fazettengelenkblock berichtet. Dies veranlasste Mooney und Robertson (14), mit 100 Schmerzpatienten (ohne objektive neurologische Zeichen) ebenfalls eine klinische Untersuchung durchzuführen. Alle Patienten hatten während mindestens sechs Monaten Rücken- und/oder Beinschmerzen. Ihnen allen wurde ein Milliliter Steroid und zwei bis fünf Milliliter Lokalanästhetikum injiziert. 62% der Patienten hatten sofort keine Schmerzen mehr, und 20% waren auch sechs Monate später schmerzfrei.

Dass die Diagnose «Fazettensyndrom» nicht ganz leicht zu stellen ist, wird von verschiedenen Autoren erwähnt. Law (18) benützte für seine Untersuchung die üblichen Diagnosekriterien: leichter bis mittlerer Kreuzschmerz mit oder ohne Ausstrahlungen ins Gesäss oder ins Bein, Druckdolenz im Gebiet der Fazettengelenke, Schmerzverstärkung durch forcierte Hyperextension und keine neurologischen Zeichen. 50 nach diesen Kriterien ausgewählte Patienten wurden im Sinne eines Fazettenblocks mit Spritzen behandelt.

Leider konnten nur 34 von ihnen (der Grund dafür wurde im Artikel nicht erwähnt) während den folgenden vier Monaten nachuntersucht werden. 19 (56%) der 34 Patienten hatten eine sofortige Schmerzerleichterung, 12 (35%) davon über längere Zeit. Bei den 15 Patienten, die nicht auf die Behandlung angesprochen haben, wurden andere Schmerzursachen vermutet.

1980 publizierte Carrera (19, 20) eine Studie, in welcher bei der gleichen Behandlungsmethode 65% aller Patienten sofort schmerzfrei waren, 35% davon über längere Zeit. Bei den restlichen 35%, die nicht auf die Behandlung angesprochen haben (trotz vorheriger klinischer Diagnose eines Fazettensyndroms) vermutet Carrera, dass auf der falschen Höhe injiziert wurde. In diesem Zusammenhang vermerkt er die grosse Schwierigkeit, echt symptomatische Fazettengelenke zu evaluieren. Carrera schlägt deshalb das CT als sehr nützlich diagnostisches Kriterium vor.

Helbig (21) bestätigt das Problem der Diagnosestellung. Von den insgesamt 22 Patienten, welche er mit Injektionen behandelte, hatten 11 (50%) eine positive Langzeitwirkung. Die grosse Anzahl von Misserfolgen nimmt Helbig zum Anlass, die konventionellen Diagnostikmethoden ebenfalls in Frage zu stellen.

Kontrollstudien

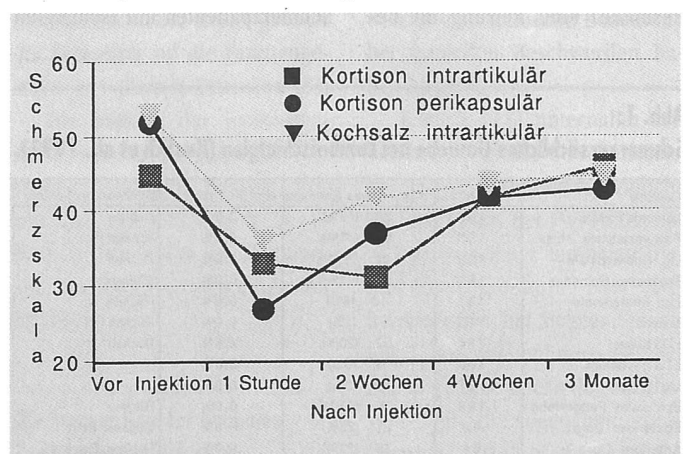
Inwieweit die LZG effektiv als Schmerzursache bei lumbalen Schmerzen eine Rolle spielen und die Injektionsbehandlung demzufolge sinnvoll ist, wollen Jackson et al. (22) in einer klinischen Studie genauer betrachten. Die Studie bestand darin, Patienten vor und nach erfolgtem intraartikulärem Fazettenblock in bezug auf die verschiedenen lumbalen Bewegungen quantitativ zu untersuchen und die klinischen

Charakteristika bei Patienten, welche sofort auf die Injektion ansprachen, zu identifizieren. Vor jeder Injektion mit 1,5 ml Lokalanästhetikum (0,5% Bupivacain Hydrochlorid und Cortison) wurde ein Arthrogramm der LZG gemacht. Die Aussage dieser Studie, welche mit 454 Patienten mit unspezifischen lumbalen Schmerzen durchgeführt wurde, ist ernüchternd: Es konnten keine klinischen Parameter gefunden werden, welche prospektiv eine Aussage darüber machen könnten, ob eine Injektion der LZG eine vollständige oder beinahe vollständige Schmerzerleichterung bewirken kann. Trotz der Tatsache, dass die LZG in Extension mehr Druckkräfte erfahren, gab es keinen relevanten Zusammenhang zwischen einer sofortigen Schmerzfremheit nach erfolgter Injektion und lumbaler Extensionsbewegung. Nur bei Extension aus Flexion war die Schmerzfremheit signifikant, wobei die Schmerzreduktion nur gerade mit 29% angegeben wird. Zusammenfassend wurde erwähnt, dass in der Regel bei einer grossen Mehrheit der Patienten die LZG nicht als einzige und ursprüngliche Schmerzursache angesehen werden dürfen.

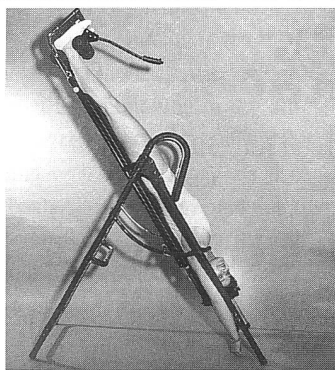
Die Frage bezüglich Effizienz einer intraartikulären Injektion der LZG wurde auch von Moran (23) diskutiert, ausgehend von einer Studie mit 54 Patienten, welche alle an Schmerzen im Bereich der LZG litten. Er injizierte nur gerade die Hälfte der Menge (0,1 ml bis 1,5 ml), welche bei anderen Studien (14, 18, 19, 20) mit einer hohen Erfolgsquote verwendet wurde, und konnte nur bei 9 Patienten (16,7%) die Diagnose «Fazettensyndrom» bestätigen. Da die Mengen, wie sie in den anderen Studien gespritzt wurden, weit grösser waren als das anatomische Fassungsvermögen eines LZG, nimmt Moran an, dass in Kombination zum Fazettenblock ein Epiduralblock gesetzt wurde.

Lilius et al. (23) untersuchten bei 109 Patienten drei verschiedene Injektionsarten im Bereich der LZG: Ein totales Volumen von 8 ml Kortison und ein Lokalanästhetikum wurden bei der ersten Gruppe (n = 28) in zwei Fazettengelenke gespritzt, dieselbe Dosis bei der zweiten Gruppe (n = 39) rund um zwei Fazettengelenke. Bei der dritten Versuchsgruppe (n = 42) wurde eine physiologische Kochsalzlösung intraartikulär in ebenfalls

Abb. 4: Subjektive Schmerzänderung



Veränderung in der subjektiven Schmerzbewertung der drei verschiedenen Gruppen (Lilius et al., 1989).



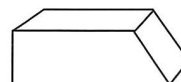
Hängen Sie sich fit...

mit der sicheren, stabilen und bewährten
HOCO-Hänge-/Streckliege
Ideal für Therapie und Fitness

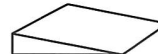Wird immer mehr empfohlen – ist eine Wohltat für Rücken, Hüfte, wie für den ganzen Körper. 6 Stufen – von der leichten Entspannungs-Schräglage bis zum freien Durchhängen!
Ein Supergerät – zu sehr günstigem Preis (früher Fr. 580.-).

Qualität muss nicht teuer sein:
Preis ab unserem Lager Konolfingen **nur Fr. 395.-**
Therapie- und Gymnastikmatten, -Polster, -Keile usw.

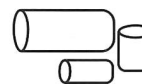
Rücken-Entlastungskeil:



Keile (diverse):



Rollen:



SCHAUMSTOFFE
MOUSSES-FOAMS

CH-3510 Konolfingen
Fax 031-791 00 77
Telefon 031-791 23 23

Verlangen Sie unverbindlich Unterlagen!

Kreidler Kissen ausprobieren !



Gesund schlafen...

KREIDLER
KISSEN

Musterkissen verlangen bei:

DORIS + RÖBI KREIDLER
ROSSHAARWERKSTATT
RINGSTRASSE 32
8483 KOLLBRUNN ZH
TELEFON + FAX 052 35 31 80

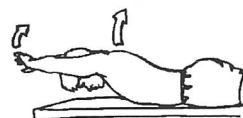Alle Klarheiten beseitigt?

Für nur sFr. 450.- können Sie nun mit Ihrem Computer und

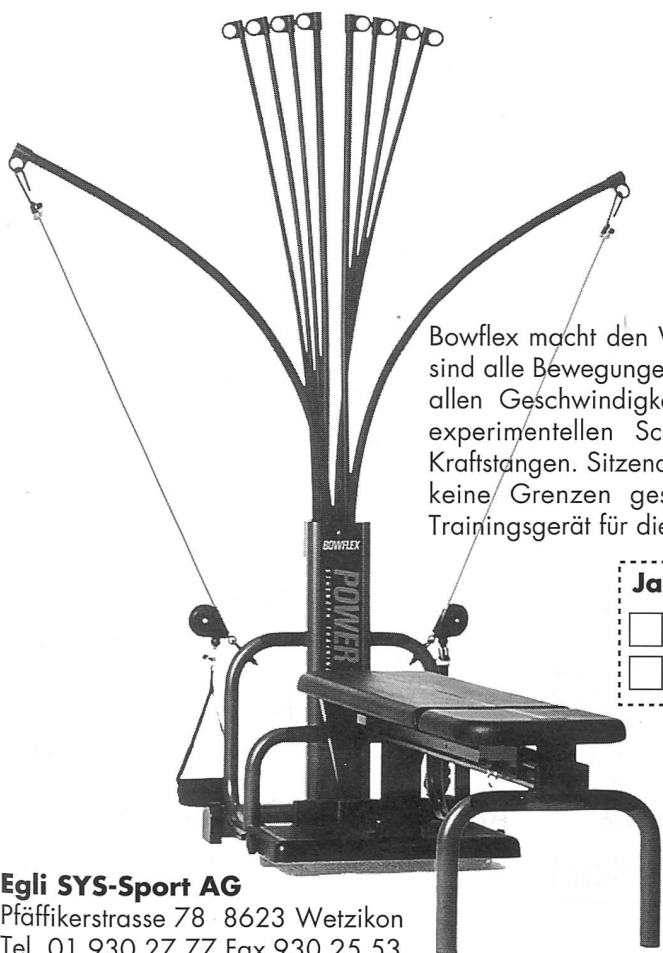
PhysioTools

Übungen für Ihre Patienten auswählen und professionell ausdrucken. Allgemeine Übungsbibliothek mit über 400 Bildern und Anleitungstexte inklusive.

Software für Physiotherapien natürlich von
SOFTplus Entwicklungen GmbH
Weinbergstrasse 2c, 6300 Zug
Telefon 042-21 98 12
Telefax 042-22 27 91



PH-11/94



Universell. Sicher. Einfach.

BOWFLEX®

STRENGTH TRAINING SYSTEM

Bowflex macht den Wunsch zur Realität. In kleinsten Widerstandsverstellungen sind alle Bewegungen trainierbar (Beine, Oberkörper/Arme, Rücken/Bauch), in allen Geschwindigkeiten vom langsam ausgeführten Aufbautraining bis zur experimentellen Schnellkraft - dank dem masselosen Widerstand der Kraftstangen. Sitzend, liegend, stehend: Ihrem Können und Einfallsreichtum sind keine Grenzen gesetzt. Bowflex ist das intelligente und kostengünstige Trainingsgerät für die physiotherapeutische Praxis.

Ja, ich will das Bowflex kennenlernen:

- Bitte senden Sie mir die Produktdokumentation
- Und zusätzlich die Übungsanleitung zur Ansicht



Firma

Zuständig

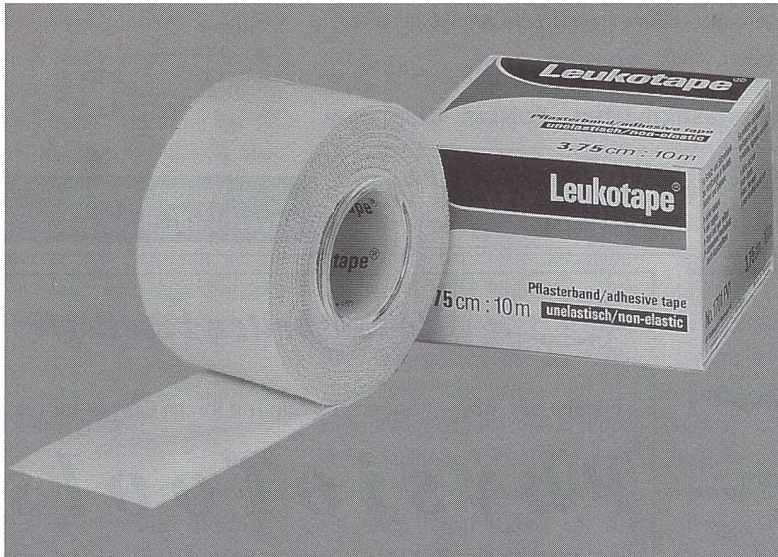Strasse

Plz, Ort

Tel./Zeit

Egli SYS-Sport AG
Pfäffikerstrasse 78 8623 Wetzikon
Tel. 01 930 27 77 Fax 930 25 53

NEU
Leukotape® color



BDF ●●●●
Beiersdorf

Stabilität

funktionell und sicher.

Starre Pflasterbinde für Funktionelle Verbände.

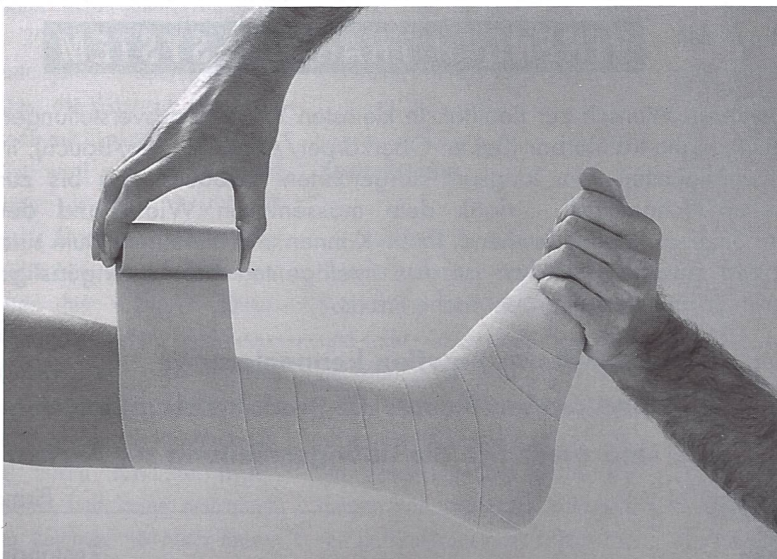
Leukotape®

- zuverlässige Haftung
- atmungsaktiv und wasserabweisend
- leicht reissbar
- blau, grün, rot, gelb

(Offizieller Sponsor SPV)

Beiersdorf AG, Division Medical
Aliothstr. 40, 4142 Münchenstein
Telefon 061/415 61 11

Aktuell



BDF ●●●●
Beiersdorf
medical

Elastizität

funktionell und sicher.

Elastische Klebebinden für Funktionelle und Kompressions-Verbände einsetzbar.

Acrylastic®

- hypoallergen

Elastoplast®

- hohe Klebkraft

Tricoplast®

- hypoallergen
- längs- und querelastisch

Beiersdorf AG, Division Medical
Aliothstr. 40, 4142 Münchenstein
Telefon 061/415 61 11

zwei Fazettengelenke appliziert. Die Gruppeneinteilung war dem Zufall überlassen. Auswahlkriterien zur Aufnahme in die Studie waren: lumbale, unilaterale Schmerzen über länger als drei Monate, Druckdolenz und lokaler Muskelspasmus im Bereich der Fazettengelenke, ein negativer «straight leg raise» (Lasègue-Zeichen) und keine signifikanten neurologischen Zeichen.

Bezüglich der klinischen Zeichen, Schmerzskala bei lumbalen Bewegungen, Alter, Geschlecht, Dauer der Symptome und Arbeitssituation gab es keine entscheidenden Unterschiede zwischen den Testgruppen. Nach erfolgter Injektionsbehandlung wurde bei allen Patienten, egal, in welcher Gruppe sie waren, eine signifikante Verbesserung bezüglich Arbeitsfähigkeit, Schmerz (Abb. 4) und Behinderungsgrad festgestellt. Die lumbale Beweglichkeit wurde trotz der Schmerzreduktion nicht verbessert. Von den 70 Patienten, die eine sofortige Schmerzfürfreiheit erlangten, waren 36% auch drei Monate später noch beschwerdefrei, unabhängig von der Injektionsweise. Die Schlussfolgerung aus dieser Untersuchung ist, dass die Fazettengelenksinjektion eine unspezifische Behandlungsmethode darstellt. Die guten Resultate beruhen einerseits auf der Tendenz der Spontanheilung und andererseits auf der Wechselwirkung komplexer psychosozialer Aspekte bei Rückenschmerzen.

Pathologie der Zygapophysialgelenke

1. Gelenksblockierung

Die akute Rückenblockierung wird durch ihr klinisches Erscheinungsbild definiert: Beim Versuch, sich aus gebeugter Stellung zu strecken, verspürt der Patient einen plötzlichen starken Schmerz. Eine weitere Aufrichtung wird verunmöglicht, der Patient muss in gebeugter Stellung

bleiben – der Rücken ist blockiert (25). Als Ursache für die akute Rückenblockierung werden drei Modelle vorgeschlagen:

1.1. «Reine» Blockierung

Die Blockierung erfolgt aufgrund einer extremen und unkoordinierten Bewegung. Das Gelenk wird im oder leicht über dem normalen Bewegungsausmass eingeklemmt (24). Caillet (25) spricht von einem «Impingement», einem Einklemmen der Fazettengelenke als Folge einer ungünstigen aktiven Extension aus Flexionshaltung.

Diese Modellvorstellung wird jedoch nicht allgemein akzeptiert. So gibt es zum Beispiel für Cyriax (26) keinen Grund zur Annahme, dass zwei knorpelbeschichtete Gelenksflächen plötzlich blockieren sollten, zumal das Phänomen an keinem anderen Gelenk beobachtet werden kann. Auch Wyke schrieb schon 1973, dass Gelenke prinzipiell nicht blockieren.

1.2 Einklemmung

(«Entrapment») der Menisci im Zygapophysialgelenk

Seit langem stehen die Menisci im Zusammenhang mit den LZG im Zentrum des Interesses und geben Anlass zu diversen Diskussionen. Besonders beim Problem der akuten Rückenblockierung werden sie oft als Ursache genannt und stellen in dieser theoretischen Annahme eine Rechtfertigung von Manipulationstechniken dar (24, 27). Die Einklemmungstheorie besagt, dass der Meniskus zwischen den Gelenksflächen eingeklemmt wird, was an sich nicht schmerzhaft ist, der Schmerz jedoch durch Zug an der Gelenkskapsel entsteht. Jede Bewegung, welche die Gelenksflächen eher komprimiert als dilatiert, wird durch verstärkten Zug an der Kapsel verunmöglicht und ist sehr schmerzhaft.

Auch diese Theorie wird kritisch diskutiert, so zum Beispiel

von Bogduk (28). Er begründet seine Zweifel folgendermassen: Erstens sind in einer flektierten Stellung die Gelenksflächen subluxiert, und die meniskoiden Strukturen werden zum Schutz der Gelenksflächen aus der Konkavität herausgezogen. Demzufolge kann in einer gebeugten Position gar kein Einklemmen entstehen, sondern höchstens bei Bewegungen, die von der Neutralposition ausgehen. Zweitens: Damit ein Meniskus eingeklemmen kann, braucht er eine ganz spezifische Form, nämlich eine feste Kante, welche mit komprimierbarem und doch sehr starkem Bindegewebe mit der Kapsel verbunden ist. Solche Menisci konnte er weder in seinen eigenen Untersuchungen noch in der Literatur finden. Die tatsächliche Verbindung zwischen Kante und Kapsel besteht aus losem Bindegewebe und der Synovialmembran, einem Gewebe, welches eher zerreißen würde, als die Kapsel unter Zug zu setzen. Dies würde allerdings zu einem freien Gelenkskörper mit subkapsulärer Blutung führen. Gemäss diesen Argumenten scheint die Einklemmungstheorie eher unwahrscheinlich. Bogduk schlägt deshalb vor, die Ursachen der akuten Rückenblockierung eher ausserhalb der LZG zu suchen, wobei er insbesondere Abnormalitäten der Bandscheiben in Betracht zieht.

1.3 Einklemmung von periartikulären Strukturen

Kraft und Levinthal (29) beschreiben in ihrem Artikel «Facet synovial impingement» einen Mechanismus, bei dem das synoviale und kapsuläre Gewebe, welches das Zygapophysialgelenk umschliesst, zwischen den Gelenksflächen eingeklemmt wird. Cyriax (26) hält allerdings diesen Mechanismus als Schmerzsache für unmöglich, weil die Synovialmembran keine Nerven enthält.

Taylor (30) et al. fanden bei Erwachsenen im dorsalen Gelenksanteil mit Fett gefüllte Syno-

PRAXIS

vialfalten, welche sich an ihren Spitzen fibrös veränderten. Die Verbindungen dieser Einstülpungen mit der gut innervierten Gelenkskapsel lassen die Annahme logisch erscheinen, dass ein Trauma an dieser Struktur schmerzhaft ist, Muskelspasmus auslöst und möglicherweise einen blockierten Rücken bewirkt. Da es sich bei diesen Untersuchungen um Post-mortem-Studien handelt, weisen die Autoren darauf hin, dass ein Rückschluss auf klinische Zusammenhänge nur schwer möglich ist.

McFadden et al. (31) demonstrierten an frisch eröffneten LZG, wie das sich entlang der Synovialmembran des oberen Rezessus befindliche Fettpolster unter Kompression aus dem Gelenksraum verdrängt wird und umgekehrt bei Flexion oder Distraction Fett aus dem unteren, grossen extrakapsulären Rezessus in den Gelenksraum hineingezogen wird. Diese synovialen Einstülpungen, welche durch Nozizeptoren innerviert sind, könnten durchaus zwischen den Gelenksflächen gequetscht oder eingeklemmt werden.

Für Bogduk ist diese Theorie deshalb fraglich, weil er Fettpolster dieser Art als zu weich und biegsam betrachtet, um als Rezessus eingeklemmt zu werden.

2. Degenerative Veränderungen der Zygapophysialgelenke

Vernon-Roberts (32) ist der Meinung, dass arthrotische Veränderungen der lumbalen LZG bei normalen oder nur leicht veränderten Bandscheibenstrukturen selten oder praktisch nie vorkommen. Im Gegensatz dazu sind markante Veränderungen der Bandscheibe signifikant häufig

von arthrotischen Veränderungen der Wirbelgelenke begleitet.

Das Vorhandensein von gelenksnaher Sklerose und Osteophyten bei nimen Veränderungen des Gelenkknorpels lässt vermuten, dass das vermehrte Knochenwachstum eine Reaktion auf verstärkten oder ständig wechselnden mechanischen Stress darstellt, möglicherweise als Konsequenz auf die primäre Bandscheibendegeneration (Vernon-Roberts et Jayson).

Auch Bogduk (9) ist der Meinung, dass Spondylosen und Spondylarthrosen keine eigentliche Krankheit darstellen, sondern Ausdruck einer morphologischen Konsequenz auf die mechanischen Belastungen des täglichen Lebens sind. Für ihn sind «degenerative Veränderungen» der LZG eher «Altersveränderungen», wobei die degenerierte Bandscheibe mit ihren veränderten biomechanischen Verhältnissen eine fundamentale Stellung einnimmt.

Die Tatsache, dass Spondylosen und Spondylarthrosen in den wenigsten Fällen symptomatisch und hindernd sind, ist wohl das Hauptargument der Sichtweise, degenerative Veränderungen nicht als Krankheit zu betrachten. Wie radiologische Untersuchungen von symptomatischen und asymptomatischen lumbalen Wirbelsäulen (33) gezeigt haben, kann eine Spondylose und Spondylarthrose in ebenso vielen Fällen mit Symptomen wie in solchen ohne Symptome nachgewiesen werden. Jackson (22) hat diese Problematik noch etwas differenzierter untersucht, indem er degenerative Röntgenbefunde, Skoliosen und Spondylolisthesen im Zusammenhang mit sofortiger Schmerzfrei-

heit nach Injektionsbehandlung betrachtete. Es kam klar dabei heraus, dass die LZG auch mit arthrotischen Veränderungen wenig für die persistierenden lumbalen Rückenschmerzen verantwortlich zeichnen.

Diskussion

Die Hauptproblematik des Fazettensyndroms ist seine Diagnose (17, 22). Studien, welche von signifikanten Schmerzerleichterungen nach intraartikulären Injektionen der LZG berichten, bestätigen diese diagnostischen Schwierigkeiten als Grund für das Ausbleiben eines Behandlungserfolges (18, 19, 20). Bessere Diagnostikverfahren werden gefordert (20, 21), sind jedoch sehr kontrovers. So wird zum Beispiel die von Carrera (20) vorgeschlagene CT-Diagnostik von Law (18) als nicht hilfreich bezeichnet. Insofern bleiben auf der Basis der Identifikationsschwierigkeiten eines klinischen Fazettensyndroms viele Fragen offen, gerade was das Thema der intraartikulären Injektionsbehandlung betrifft. Trotzdem haben Studien mit intraartikulären Injektionen einige interessante Erkenntnisse vermittelt. Eine Schmerzprovokation durch Injektion einer grossen Menge Kochsalzlösung (über 3 ml) hat sich als unzuverlässig erwiesen. Eine Schmerzreaktion, wie sie Mooney und Robertson (14) beschrieben haben, könnte als Folge eines Austretens der Flüssigkeit in den Epiduralraum erklärt werden. Sowohl durch Injektion von kleineren Mengen in das Zygapophysalgelenk wie auch durch Stimulation der Kapsel (wie Kuslich [13] sie unternommen hatte) konnten keine ausstrahlenden Schmerzen ins Bein nachgewiesen werden. Die guten Resultate der intraartikulären Applikationen von Lokalanästhetika (14, 18, 19, 20, 21) scheinen im Vergleich zu ande-

ren Studien (17, 22) in direktem Zusammenhang zur injizierten Menge zu stehen, wobei man annimmt, dass Mengen, die grösser sind als die Gelenkskapazität, neben dem Fazettenblock ebenfalls einen Epiduralblock bewirken.

Vergleichende Untersuchungen von intraartikulären Injektionen mit Lokalanästhetika und Steroiden und solchen mit einer neutralen Kochsalzlösung ergaben bezüglich kurz- und langfristiger Schmerzerleichterung die gleichen Erfolgchancen (23). Das lässt annehmen, dass der Placeboeffekt des Eingriffes an sich nicht unbedeutend ist.

Die verschiedenen Theorien über die Patho-Anatomie der LZG beinhalten ein breites Spektrum von möglichen Läsionen. Trotzdem bleibt eine grosse Kontroverse bezüglich Signifikanz der beschriebenen Strukturen als Schmerzsache. Auch wenn ra-

diologisch ein degenerativer Prozess nachweisbar ist, gibt dies nur bedingt Aufschluss über die klinische Symptomatik.

Was das Phänomen der akuten Rückenblockierung betrifft, gibt es zwar eine Reihe von Theorien und Modellen, welche jedoch nicht eindeutig bewiesen werden konnten und somit spekulativ bleiben.

Schlussfolgerung

Die Rolle der Zygapophysalgelenke bei lumbalen Rückenschmerzen mit und ohne Ausstrahlungen wurde allgemein überschätzt. Die Schwierigkeit, das Fazettensyndrom als solches zu identifizieren, gibt Anlass zur Annahme, andere Strukturen als primäre Schmerzsache bei lumbalen Schmerzen verantwortlich zu machen.

Literatur

- Schiötz: Manipulation past and present.
- Ghormley, R.K.: Low back pain with reference to the art. facets with presentation of an operative procedure. *JAMA, Cl.* 1933.
- Badley, C.E.: The articular facet in relation to low back pain and sciatica. *J. Bone Joint Surgery* 23 : 481, 1941.
- Hirsch, C.; Ingelmark, B.E.; Miller, M.: The anatomical basis for low back pain. *Acta Orthop. Scand.* 33 : 1, 1963.
- Adams, M.A.; Hutton, W.C.: The effect of posture on the role of the apophyseal joint in resisting intervertebral compressive force. *J. Bone Joint Surg.* 62 B : 358, 1980.
- Adams, M.A.; Hutton, W.C.: The mechanical function of the lumbar apophyseal joint. *Spine* 8 : 327, 1983.
- Young, K.H.; King, A.L.: Mechanism of facet load transmission as a hypothesis for low back pain. *Spine* 8 : 327, 1983.
- Lorenz, M.; Patwardhan, A.; Vanderberg, R.: Load bearing characteristics of lumbar facets in normal and surgically altered spinal segments. *Spine* 8 : 122, 1983.
- Bogduk: *Clinical Anatomy of the lumbar spine.* Churchill Livingstone, 1978.
- Wyke, B.: *The neurology of low back pain.* Ed. Jayson, 3rd edition.
- Pope, M.H.: Biomechanics of the lumbar spine. *Annals of Medicine* 21 : 347 – 351, 1989.
- Giles, L.F.G.: Innervation of L2/3 synovial folds in low back pain. *The Lancet, Sept.* 19, 1987.
- Kuslich et al.: The tissue origin of low back pain and sciatica. *Orthop. Clin. of North America, Vol. 22, No. 2, April 1991.*
- Monney, V.; Robertson, J.: The facet syndrome. *Clin. Orth.* 115 : 149 – 156, 1976.
- McCall, F.W.; Park, W.M.; O'Brien, J.P.: Induced pain referral from posterior lumbar elements in normal subjects. *Spine* 4 : 441 – 446, 1979.
- Paris, S.: Anatomy as related to function and pain. *Orthopaedic clinics of North America, Vol. 14, No. 3, July 1983.*
- Moran, R.; O'Connell, D.; Walsb, M. G.: The diagnostic value of facet injections. *Spine* 13: 1407 – 1410, 1988.
- Law et al.: Clinical evaluation of intra-articular injections for lumbar facet joint pain. *Medical journal of Australia, Vol. 143, Dec. 9/23, 1985.*
- Carrera, F.: Lumbar facet injection in LBP and Sciatica. *Radiology* 137, 661 – 664, Dec. 1980.
- Carrera, F.: Preliminary results of lumbar facet injection. *Radiology* 137, 665 – 667.
- Helbig, T.: The lumbar facet syndrome. *Spine, Vol. 13, No. 1, 1988.*
- Jackson, R. E.; Jacobs, R. R.; Moutessano: Facet joint injection in LBP, a prospective study. *Spine* 13 : 966 – 971, 1988.
- Lilus, G.; Laasonen, E. M.; Myllynen, P.; Harilainen, A.; Grönlund, G.: Lumbar facet joint syndrome. *J. Bone Joint Surg.* 71 – B : 681–4, 1989.
- Cookson, J.: *Orthopaedic Medicine. An Overview Physical Therapy.* Vol. 59, No. 3, 1979.
- Caillet, R.: *Low back pain syndrome.* F.A. Davis, 1988.
- Cyriax, J.: *Textbook of orthopaedic medicine.* Vol. 1, 5th edition.
- Kos und Wolf: Die Menisci der Zwischenwirbelgelenke und ihre mögliche Rolle bei Wirbelblockierungen. *Man. Med.* 10, 105 – 114, 1972.
- Bogduk and Engel: The Menisci of the LZJ. *Spine* 19, Vol. 9, No. 5, 1984.
- Kraft and Levinthal: Facet synovial impingement. *Surg. Gyn. Obs.* 93, 1951.
- Taylor, J. R.: Age changes in lumbar zygapophysial joints. *Spine, Vol. 11, No. 7, 1986.*
- McFadden et al.: Axial rotation in LZJ. *Spine, Vol. 15, No. 4, 1990.*
- Vernon-Roberts, B.: *Pathology of intervertebral discs and apophyseal joints.* Jayson, 3rd edition, Churchill Livingstone.
- Torgerson, W. R.; Dotter, W. E.: Comparative roentgenographic study of the asymptomatic and symptomatic lumbar spine. *J. Bone Joint Surgery* 58 A, 850 – 853.