

Zeitschrift: Physiotherapie = Fisioterapia
Herausgeber: Schweizerischer Physiotherapeuten-Verband
Band: 31 (1995)
Heft: 7

Artikel: Probleme bei Patienten mit Totalendoprothese der Hüfte
Autor: Siegrist, Helga
DOI: <https://doi.org/10.5169/seals-929461>

Nutzungsbedingungen

Die ETH-Bibliothek ist die Anbieterin der digitalisierten Zeitschriften. Sie besitzt keine Urheberrechte an den Zeitschriften und ist nicht verantwortlich für deren Inhalte. Die Rechte liegen in der Regel bei den Herausgebern beziehungsweise den externen Rechteinhabern. [Siehe Rechtliche Hinweise.](#)

Conditions d'utilisation

L'ETH Library est le fournisseur des revues numérisées. Elle ne détient aucun droit d'auteur sur les revues et n'est pas responsable de leur contenu. En règle générale, les droits sont détenus par les éditeurs ou les détenteurs de droits externes. [Voir Informations légales.](#)

Terms of use


The ETH Library is the provider of the digitised journals. It does not own any copyrights to the journals and is not responsible for their content. The rights usually lie with the publishers or the external rights holders. [See Legal notice.](#)

Download PDF: 18.03.2025

ETH-Bibliothek Zürich, E-Periodica, <https://www.e-periodica.ch>

PRAXIS

Im folgenden Artikel wurde auf die schwer lesbare Doppelform verzichtet und ausschliesslich die männliche Form gewählt. Darin ist die weibliche Form selbstverständlich auch enthalten.



Ärztliche Leitung: Prof. N. Gschwend
Prof. H. Scheier
PD Dr. J. Dvorak
Dr. U. Munzinger
Dr. H. Baumgartner
PD Dr. D. Grob
Dr. B. Simmen
Dr. T. Drobny

PROBLEME BEI PATIENTEN MIT

Totalendoprothese der Hüfte

Im ersten Teil des Artikels versuchen wir, einige Prinzipien der Nachbehandlung darzulegen, wobei sich diese aus der Pathophysiologie, der Coxarthrose und aus dem natürlichen Heilungsverlauf nach der Operation ergeben. Im zweiten Teil befassen wir uns mit der Multimorbidität des älteren Patienten, bei dem Störungen der Wirbelsäule oder des Sakroiliakalgelenkes das Ergebnis der Hüft-TEP beeinträchtigen können. Es wird versucht, einige Richtlinien der Diagnostik und Therapie solcher Störungen aufzuzeigen und auf die Komplexität der Beschwerden und Symptome hinzuweisen.

Einleitung

Patienten sind enttäuscht, wenn die Hüftoperation nicht das gebracht hat, was sie sich erhofft haben. Was aber ist die Ursache, dass ein Patient nicht schmerzfrei wird oder die erhoffte Gehfähigkeit nicht erlangt? Funktioniert die Prothese wirklich nicht oder gibt es noch andere Ursachen? Im Folgenden versuchen wir, anhand unserer Erfahrungen Leitlinien aufzuzeigen.

Der Physiotherapeut, speziell in der freien Praxis, sieht sich mit einem Patienten konfrontiert, über den er von seiten des behandelnden Arztes eventuell über wenig Informationen verfügt. Nicht selten scheitert die Kommunikation zwischen Therapeut und Arzt aus örtlichen oder zeitlichen Gründen. Je nach Ausbil-

dung hat der Therapeut mehr oder weniger Erfahrung in der Behandlung solcher Patienten. Vielleicht liegen diese Erfahrungen schon einige Zeit zurück oder beschränken sich auf die unmittelbare postoperative Phase. Schlussendlich gibt es eine Unzahl von Prothesen und Operationstechniken, woraus spezielle Probleme erwachsen können. Manche Wissenslücken lassen sich durch Erfahrungsaustausch mit Kollegen oder durch Literaturstudium schliessen.

Allgemeine Probleme

Die unmittelbare postoperative Behandlung ist meist schematisiert und lässt wenig Spielraum. – sei es aus Gründen des bei der Operation vorgefundenen Befundes, der Operationstechnik und

der gewählten Prothese sowie eventueller Komplikationen. Nach Monaten oder Jahren ist der therapeutische Spielraum grösser. Welche Behandlung soll bzw. kann man durchführen?

Dazu einige Überlegungen:

1. Wozu war der Patient vor der Operation noch imstande? Bewegte er sich kaum noch ausser Hause oder konnte er sogar noch in bescheidenem Rahmen Sport treiben? Dies lässt Rückschlüsse auf die muskuläre Situation vor der Operation zu.
2. Welches sind die Bedürfnisse des Patienten? Ist er zufrieden, wenn er im Alltag zurecht kommt oder möchte er seinen Aktionsradius wieder ausweiten und beispielsweise wieder wandern und Sport treiben? Das Rehabilitationsziel kann also mehr oder weniger weit gesteckt sein. Wir müssen es dementsprechend abstufen.
3. Welches ist das gegenwärtige Problem?
4. Welche Methoden oder Techniken sind anwendbar und welche verbieten sich z. B. wegen des langen Hebels oder der forcierten Rotations-

bewegungen? Die Streckhebung des gesunden Beines im Liegen belasten die Prothese am gegenseitigen Bein beträchtlich.

Zementierte Prothesen sind in der Regel postoperativ primär stabil. Für unzementierte Prothesen oder hybride Prothesen (Pfanne zementfrei, Schaft zementiert) trifft dies nicht in jedem Fall zu. Die unzementierte Prothese braucht den Belastungsreiz, damit das Implantat gut in den Knochen integriert wird, was eine gewisse Zeit dauert. Die Entlastung mittels Kilogrammangabe auf der Waage ist kaum praktikabel. Messungen haben gezeigt, dass insbesondere die Abstossung nicht genau dosiert werden kann.

Andererseits ist der Schmerz ein guter Indikator für die Belastungsintensität. Eine gut funktionierende Prothese wird vom Patienten zunehmend belastet, es sei denn, es handelt sich um einen ungewöhnlich ängstlichen Patienten mit schlechtem Körpergefühl. Ähnliches gilt für den Stockgebrauch. Wenn Patienten ihre Stöcke nicht weglegen wollen, fehlt oft noch die Ausdauer oder Stabilisationsfähigkeit der Muskulatur. Die Prüfung des Einbeinstandes ergibt hier einen An-

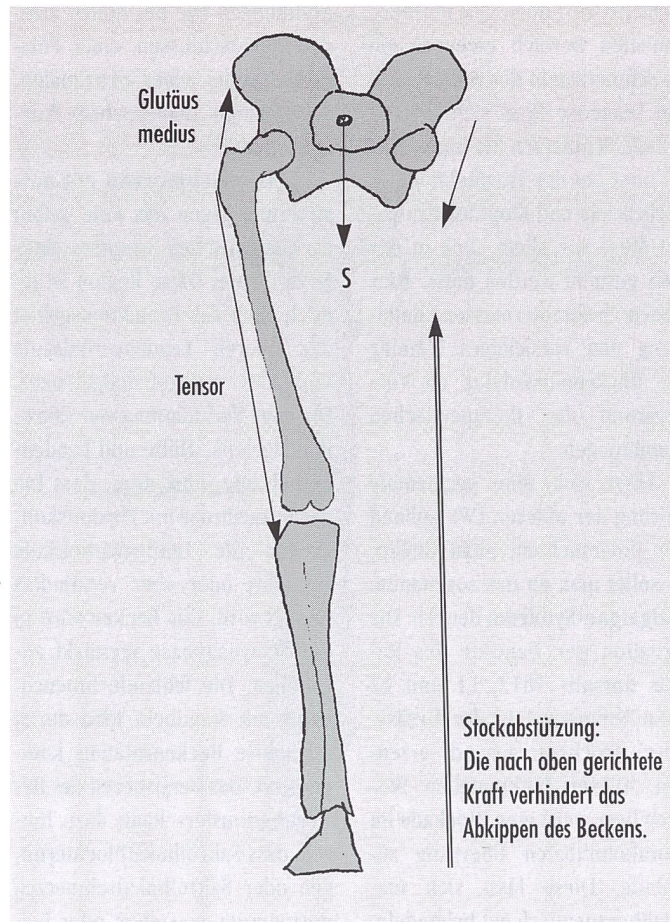
haltspunkt. Im ersten postoperativen Jahr wird in der Regel auf Vergrößerung der Beweglichkeit geachtet. Diese nimmt vor allem auch im ersten Jahr zu, später ist der Bewegungszuwachs gering. Die Hüftmuskulatur wird in erster Linie isoliert gekräftigt. Im Alltag ist jedoch längeres Stehen, z. B. beim Warten auf öffentliche Verkehrsmittel oder beim Einkaufen, erforderlich.

Gute Balance erfordert auch die Überwindung kleiner Hindernisse. Der sportliche Patient hat hier in der Regel kaum Schwierigkeiten. Aufgrund seines besseren Trainingszustands erlangt er wieder rascher die alten Funktionen. Nicht zu vergessen ist, dass im Alltag auch eine gewisse Ganggeschwindigkeit erforderlich ist, z. B. beim Überqueren einer Strasse, da die Phasen der Lichtsignale auf eine Normalgeschwindigkeit eingestellt sind. Die Ganggeschwindigkeit ist jedoch bei vielen Patienten noch längere Zeit herabgesetzt.

Regularisierung des Muskelmusters

Der Regularisierung des Muskelmusters kommt eine grosse Bedeutung zu. Der Patient hat vor der Operation eine muskuläre Dysbalance mit Verkürzung und Hyperaktivität der Flexoren und Adduktoren, während Gluteal- und Ischiokruralmuskeln schlecht funktionieren. Aus elektrophysiologischen Untersuchungen und Ganganalysen wissen wir, dass die Regularisierung der Muskelmuster auch bei gut funktionierenden Prothesen längere Zeit in Anspruch nehmen kann, mindestens ein bis zwei Jahre. Wichtig ist es, den Patienten hierüber zu informieren, um ihn zur Mitarbeit zu motivieren.

Erfahrungsgemäss zeigen Patienten nach Reoperationen eine schlechtere muskuläre Funktion. Sie müssen meist längere Zeit entlasten, insbesondere wenn



Einbeinstand: Stockabstützung kann sinnvoll sein, wenn Tensor und Glutäus medius zu schwach sind das Becken zu stabilisieren.

grössere Knochenplastiken oder eine Trochanterosteotomie erforderlich waren. Gelockerte Implantate zeigen eine stark schmerzgehemmte Muskulatur, die schlecht aktiviert werden kann und sich auch postoperativ eher langsam erholt. Kompliziert wird dies dadurch, weil eventuell ausgedehntere Muskelablösungen bei der Reoperation den Zustand temporär weiter verschlechtern. Die Nachbehandlung erfordert hier mehr Sorgfalt und Zeit.

Jeder der verschiedenen operativen Zugangswege birgt seine eigenen Probleme: Der hintere oder vordere halbseitige Zugang birgt das Problem einer Nervenschädigung, der heute viel verwendete seitliche Zugang (der sogenannte transgluteale Zugang)

birgt die Gefahr einer muskulären Störung im Trochanterbereich. Ursache für letztere ist manchmal eine zu gut gemeinte forcierte Nachbehandlung im frühen Stadium (z. B. Abduktion aus Seitlage). Die heutzutage sehr reissfesten Nähte können im Gewebe ausreissen und eine Muskellücke oder einen Muskelabriss zur Folge haben.

Physiotherapie

Die Physiotherapie bezweckt die Verbesserung der Funktion oder die Beeinflussung der Beschwerden. Die Beschwerden sind beim älteren Menschen vielfältig. Der ältere Patient leidet in der Regel an mehreren Erkrankungen (sogenannte Multimorbi-

PRAXIS

dität). Häufig sind Hüft- und Wirbelsäulenleiden verknüpft, oder das Gehen ist durch pulmonale oder kardiale Erkrankungen eingeschränkt. Nicht immer sind die Ursachen einer eingeschränkten Funktion von Anbeginn an erkennbar. Unter Umständen wird vor einer weiteren diagnostischen Abklärung eine probatorische Behandlung durchgeführt (z. B. bei Gesäss- oder Trochanterschmerzen).

Wenn wir im Folgenden den Versuch machen, die Hüftbeschwerden aus praktischen Gründen nach der Region zu beschreiben, so setzt dies eine gute Anamnese und sorgfältige funktionelle Untersuchung der Wirbelsäule, des Sakroiliakgelenkes und der Hüfte voraus. Nachfolgend gehen wir auf die topographischen und funktionellen Zusammenhänge ein.

Mögliche Ursachen für Schmerzen und deren gezielte Behandlung

Schmerzen in der Hüftgegend werden im Gesäss, im Beckenkamm und im Trochantergebiet lokalisiert. Diese Regionen sind nicht nur Projektionsgebiet der Hüfte, sondern auch der Lendenwirbelsäule. Speziell von den kleinen Wirbelgelenken strahlen Schmerzen in diesen Bereich aus, insbesondere von L4 / L5.

Zwei Drittel aller älteren Menschen haben Wirbelsäulenbeschwerden, die zu 50 Prozent in der Lendenwirbelsäule lokalisiert sind. Die Spondylarthrose kann nicht nur zu einem lumbospondylogenen Syndrom führen, das mit Schmerzen und Tendomyosen im Hüftbereich einhergeht, sondern auch zu einem radikulären

Reizsyndrom, wenn die Nervenwurzel bei ihrem seitlichen Abgang aus dem Rezessus irritiert wird. Der Beinschmerz ist dann häufig beim Gehen zunehmend, besteht aber oft auch nachts.

Stark degenerativ veränderte Wirbelgelenke sind neben dorsalen Osteophyten auch die Ursache der Spinalkanalstenose, deren häufigste Lokalisation bei L3 bis L5 liegt. Auch hier steht der Hüftschmerz oft im Vordergrund. Längeres Stehen und Gehen erzeugt oder verstärkt die Schmerzen. Sitzen oder Liegen mildert die Symptome, da das Kyphosieren der Wirbelsäule den Druck auf das Rückenmark verringert. Der Patient weist eine sogenannte *Claudicatio spinalis* auf und muss wie bei der echten arteriellen *Claudicatio* immer wieder stehen bleiben. Er kann seine Gangleistung nicht steigern, was oft auf das Nichtfunktionieren der Hüftprothese bezogen wird. Andererseits kann er das Hüftgelenk aber gut belasten, z. B. im Einbeinstand, was bei einer schlecht funktionierenden Hüftprothese selten der Fall ist.

Auch die degenerative Instabilität, die sogenannte *Pseudospondylolisthesis*, erzeugt ein ähnliches Bild. Hier «trägt» der Rücken nicht und zwingt zum Stehenbleiben und Abstützen. Der vermehrt bewegliche Wirbel kann ebenso das Rückenmark einengen und eine *Claudicatio spinalis* erzeugen. Da Hüftpatienten meist über 60 Jahre alt sind, sehen wir diese Krankheitsbilder häufig, wogegen echte Diskushernien oder schmerzhafte Übergangswirbel sehr viel seltener sind.

Osteoporotische Wirbelfrakturen sind bei älteren Frauen

vermehrt zu finden. Im thorakolumbalen Bereich erzeugen sie oft Schmerzen in der Hüftgegend. Die Diagnose lässt sich einfach stellen: Schmerzen bei Lagewechsel oder bei der Tragfunktion der Wirbelsäule und Klopfdolenz, wobei diese vor allem auch in der BWS gesucht werden muss. Hier stehen bekanntermassen Entlastung und vorsichtiges Training der Rückenmuskulatur im Vordergrund der therapeutischen Bemühungen.

Lässt sich eine segmentale Störung der unteren LWS anhand der Untersuchung nicht finden, so sollte man an das sogenannte **Malgaigne-Syndrom** denken: Die Irritation der Hautäste des *Ramus dorsalis* Th12, L1 und L2 kann Schmerzen in der Gesäß- oder Trochantergegend erzeugen. Dieser funktionellen Störung liegt meist eine Blockade im thorakolumbalen Übergang zugrunde. Diese lässt sich manualtherapeutisch gut behandeln. Wie bei der unkomplizierten Spondylarthrose mit dem lumbospondylogenen Syndrom bringen die gezielte Mobilisation des entsprechenden Wirbelsäulenabschnittes, unterstützt durch Wärme, Entspannung und Massage, sowie eine symptomatische Behandlung der Tendomyosen Besserung. Der Patient sollte zur Selbstmobilisation angehalten werden.

Auslösende Faktoren für solche LWS-Beschwerden sind unter anderen die Änderung der Beckenstellung oder Beinlängendifferenzen im Zusammenhang mit der Hüftoperation. Weniger dankbar ist die konservative Therapie der Spinalstenose und der degenerativen Instabilität. Häufig bringen alle Massnahmen der physikalischen Therapie nur kurzfristige Erleichterung, so dass eine lokale Injektionsbehandlung erforderlich ist oder die Frage einer operativen Intervention diskutiert werden muss.

Selten sehen wir Hüftschmerzen auch bei anderen Zweiter-

krankungen wie bei hohen arteriellen Verschlüssen, einer Polymyalgie oder einer proximalen, sogenannten diabetischen Polyneuropathie.

Leistenschmerzen mit Ausstrahlung gegen das Knie gelten als das typische Symptom einer Koxarthrose. Diese Region ist jedoch auch das Projektionsgebiet der oberen Lendenwirbelsäule und des Sakroiliakgelenkes. Die enge Verknüpfung von Sakroiliakgelenk, Hüfte und Lendenwirbelsäule führt dazu, dass bei der Koxarthrose mit Flexionskontraktur die Lendenwirbelsäule vermehrt oder aber vermindert bewegt wird. Das Becken wird in der Schwungphase verstärkt angehoben. Die fehlende Innenrotation am Standbein wird durch vermehrte Beckenrotation kompensiert. Das Persistieren des Bewegungsmusters kann dazu führen, dass Sakroiliakblockierungen oder Sakroiliakalgschmerzen postoperativ entstehen oder beibehalten werden. Hier stehen Schmerzen in der Leiste, im Trochanter- und Gesäßbereich sowie im Oberschenkel im Vordergrund.

Oft ist das Treppengehen erschwert. Typisch ist auch das intermittierende Auftreten dieser Beschwerden oder die stark wechselnde Intensität. In den meisten Fällen sind die Symptome in den ersten drei Monaten postoperativ spontan rückläufig. Es können jedoch auch temporär, gerade in dieser Zeit, akute **Sakroiliakalblockierungen** auftreten. Therapeutisch haben sich Ultraschallapplikation und gezielte Mobilisation des Sakroiliakgelenkes bewährt – neben der Behandlung der muskulären Dysbalance. Eine sorgfältige Untersuchung deckt eine solche muskuläre Dysbalance auch bei Patienten auf, die noch Restbeschwerden haben. Eine konsequente Behandlung mit Dehnung der verkürzten Muskulatur und Training der hypotonen Muskeln schafft zufriedene Patienten.

Leisten- und Adduktorschmerzen sind typisch bei einer Ermüdungsfraktur im Bereich des Beckens. Eine solche Fraktur kann auch bei Patienten mit Hüftprothesen auftreten. Nicht selten «watschelt» der Patient dann. Das Prinzip der Therapie ist hier ebenfalls die Entlastung und Kräftigung der Becken-, Bauch- und Hüftmuskulatur.

Psoasreizungen mit Behinderung der aktiven Flexion haben meist eine mechanische Ursache, z. B. vorne überstehende Implantate oder Zementreste. Die passive Flexion ist dann in der Regel schmerzfrei. Zumindest der Versuch einer lokalen Behandlung, z. B. Friktion, sollte gemacht werden. Oft hilft auch die Lokalinfiltration oder eine lokale Schmerztherapie. Ultima ratio ist die Reoperation.

Trochanterschmerzen sind am häufigsten. Sofern sie nicht wirbelsäulenbedingt sind (siehe oben), haben sie oft eine lokale Ursache. Akute Trochanterschmerzen finden sich bei der Trochanterbursitis, die wie am Schultergelenk akut mit temporärer Verkalkung auftreten kann und fast zu Gehunfähigkeit führt. Auch akute Tendomyosen können ein solches Bild erzeugen. Lokale Kälteapplikation, Schonung und Schmerzmittel lassen den akuten Zustand bald abklingen.

Lokalisierte **Ansatzdendrosen des Glutäus medius** mit Druckdolenz an der Trochanter Spitze sehen wir nach Überlastung oder im Rahmen eines lumbospondylogenen Syndroms. Sie sprechen auf lokale muskuläre Entspannung wie Wärme, Massage und Dehnung an.

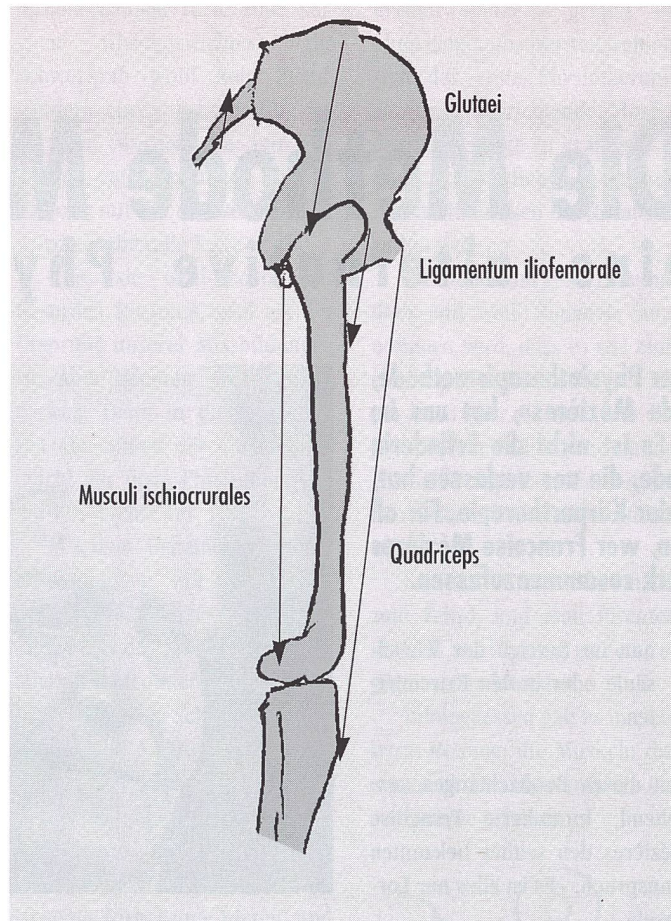
Muskelhernien oder partielle Abrisse der Muskulatur im Trochantergebiet sind ebenfalls eine Ursache für Trochanterschmerzen. In der Regel sind damit eine muskuläre Schwäche und ein positiver Trendelenburg verknüpft. Therapie der Wahl ist zunächst eine gezielte muskuläre Kräftigung. Das Syndrom

der schnappenden Hüfte bei Flexion/Adduktion/Innenrotation kann entstehen, wenn der Trochanter weit vom Becken entfernt ist, z. B. nach vorhergegangener intertrochanterer Osteotomie oder bei einer nicht angeheilten Knochenschuppe am Trochanter nach transglutealem Zugang. Das Schnappen oder Reiben ist bei der Palpation wahrnehmbar. Nicht immer ist eine Behandlung notwendig. Es kann genügen, den Patienten über die Ursache zu informieren und ihn zu instruieren, bestimmte Bewegungen zu vermeiden. Bei ausgeprägteren Störungen kann reoperiert werden.

Reiben und Schmerzen erzeugen auch gebrochene Cerklagedrähte nach einer Trochanterosteotomie. Sie lassen sich leicht entfernen, insbesondere wenn sie vorstehen. Nach einer Trochanterosteotomie kann es eventuell zu einer Pseudoarthrose kommen. Sie ist bei einem Teil der Patienten fibrös und ohne grössere Diastase. Ist jedoch das Trochantermassiv durch den Zug der Glutäen proximal verlagert und die Diastase gross, so besteht eine Glutealinsuffizienz mit positivem Trendelenburg. Der Patient kann häufig nur kurze Strecken stockfrei gehen. Gelingt es trotz des schlechteren Hebelarmes der Muskulatur, diese zu kräftigen, so ist eine Reoperation nicht immer erforderlich.

Selten sind Trochanterschmerzen (durch geringes Weichteilpolster) bei sehr mageren Patienten. Hin und wieder gibt es auch Trochanterschmerzen als Ausdruck eines Infektes oder einer Prothesenlockerung.

Geschwierigkeiten gibt es im ersten Halbjahr in Form von Einlaufbeschwerden. Das Steifigkeitsgefühl nach längerer Ruhe nimmt nach wiederholtem kurzem Gehen ab. Einlaufbeschwerden zu einem späteren Zeitpunkt sind ein typisches Symptom für eine Implantatlockerung. Hier besteht auch häufig ein Unsicherheitsgefühl oder «giving way» so-



Beckenstabilisierung, seitlich gesehen. Bei unterschiedlichen Massen zwischen ursprünglichen Knochen und der Prothese (grösser oder kleiner) verändert sich die Muskelspannung. Bei gross gewählter Prothese (zum Längenausgleich) wird die Muskelspannung erhöht und umgekehrt.

wie eine mangelnde Balance. Im frühen postoperativen Zeitraum können Schwäche und Unsicherheit Ausdruck einer diskreten Parese der Beinerven sein, welche sich im ersten Jahr elektromyographisch bei 70 Prozent der Patienten findet. Sie bildet sich in der Regel spontan zurück. Solche diskreten Paresen sind ein Grund dafür, dass Patienten die Stöcke später weglegen, als wir ihnen dies geraten haben.

Nervenläsionen durch Überdehnung oder Hakendruck sind eine der Komplikationen der Hüftendoprothese, welche sich nicht immer vermeiden lässt. Die Prognose ist meist günstig. Die am häufigsten auftretende Femora-

lisparesie wird manchmal erst bei der Mobilisation des Patienten entdeckt: Er knickt im Knie ein und hat Schwierigkeiten beim Treppensteigen. Alle diese Paresen sind eine gute Indikation für eine gezielte Kräftigungstherapie.

Einsatz von Gehhilfen

Kontroversen bestehen über Dauer und Intensität des Stockgebrauchs. Wir vertreten die Ansicht, dass das Hinken oder die mangelnde Balance in der Regel Ausdruck einer muskulären Schwäche ist oder dass eine mangelnde muskuläre Stabilisie-

P R A X I S

rung der Hüfte die Ursache ist. Kann ein Patient keinen Einbeinstand und keine Gewichtsverlagerung im Einbeinstand durchführen, wird er schwerlich in der Lage sein, gut und ausdauernd stockfrei zu gehen oder bei Bodenunebenheiten genügend prompt zu reagieren. Der Stockgebrauch ist hier sinnvoller als das zu frühe Entwöhnen. Bekanntermassen ist ein schlechtes Gangbild, das der Patient sich angewöhnt hat, schwieriger zu therapieren und verlängert eher den Heilungsverlauf.

Geschwierigkeiten haben ihre Ursache auch in Zweiterkrankungen. Arthrosen anderer Gelenke sind meist augenfällig, an beginnende neurologische Leiden wie Polyneuropathie, Parkinson oder Rückenmarkskompression wird weniger oft gedacht.

Überlastungen der Kunstgelenke nach intensivem Gebrauch bei Sport oder bei langen Wanderungen erzeugen durch vermehrten Abrieb eine Reizsynovitis, die mit Schmerzen, Steifigkeit und Tendomyosen einhergeht. In der Regel tritt mit Schonung und Wärme rasch eine Besserung ein. Der plötzliche Verlust der Gehfähigkeit spricht für eine ernste Komplikation wie massive Lockerung, Fraktur im Beckenbereich oder Bruch des Implantates. Der Patient kann sich nur noch mit Krücken fortbewegen.

Ziel und Zweck unserer Darlegungen war es, jedem Patienten seine adäquate Behandlung angedeihen zu lassen und das Verständnis für die vielfältigen Probleme zu wecken.

Literatur beim Verfasser