

**Zeitschrift:** Physiotherapie = Fisioterapia  
**Herausgeber:** Schweizerischer Physiotherapeuten-Verband  
**Band:** 32 (1996)  
**Heft:** 3

**Artikel:** Distorsion des oberen Sprunggelenkes : ein qualitativ und quantitativ therapeutisches Problem  
**Autor:** Kaspers, Helma  
**DOI:** <https://doi.org/10.5169/seals-929086>

### **Nutzungsbedingungen**

Die ETH-Bibliothek ist die Anbieterin der digitalisierten Zeitschriften. Sie besitzt keine Urheberrechte an den Zeitschriften und ist nicht verantwortlich für deren Inhalte. Die Rechte liegen in der Regel bei den Herausgebern beziehungsweise den externen Rechteinhabern. [Siehe Rechtliche Hinweise.](#)

### **Conditions d'utilisation**

L'ETH Library est le fournisseur des revues numérisées. Elle ne détient aucun droit d'auteur sur les revues et n'est pas responsable de leur contenu. En règle générale, les droits sont détenus par les éditeurs ou les détenteurs de droits externes. [Voir Informations légales.](#)

### **Terms of use**

The ETH Library is the provider of the digitised journals. It does not own any copyrights to the journals and is not responsible for their content. The rights usually lie with the publishers or the external rights holders. [See Legal notice.](#)

**Download PDF:** 19.03.2025

**ETH-Bibliothek Zürich, E-Periodica, <https://www.e-periodica.ch>**

# Distorsion des oberen Sprunggelenkes – ein qualitativ und quantitativ therapeutisches Problem

Helma Kaspers, staatl. dipl. Physiotherapeutin, Kernserstrasse 9, 6060 Sarnen

Fortsetzung von Seite 18 aus «Physiotherapie» Nr. 2/1996

## PATHOPHYSIOLOGIE DER VERLETZUNG DES BANDAPPARATES LATERAL UND INSTABILITÄT

Laterale Bandverletzungen kommen öfters vor als mediale Bandverletzungen, da

1. eine Inversions-Bewegung rund um die Bewegungsachse des USG einfacher abläuft als eine Eversions-Bewegung
2. der laterale Bandapparat erheblich weniger stark ist als das mediale Lig. Deltoideum.

Inversions- und Eversions-Bewegungen im USG sind physiologisch, jedoch pathologisch, wenn sie im OSG stattfinden.

Der am meisten auftretende Trauma-Mechanismus, der zur Verletzung des lateralen Bandapparates führt, ist das typische Plantarflexions-Inversionstrauma. Da nach einem Sprung in die Luft noch die Surale Muskelgruppe angespannt ist und die Peroneale reflektorisch gegen Ende der Bewegung entspannt, befindet sich der Fuss bei der Landung noch in einer passiven Supination/Inversion. Bekanntlich bildet nur das LFTA einen passiven Schutz gegen diese pathologische Inversions-Bewegung im OSG, so dass bei einem Überschreiten der Zugfestigkeit dieses Ligamentes als erstes eine Ruptur entsteht (einfache lat. Bandverletzung). Wenn diese Plantär-Inversionsbewegung weitergeht, wird auch das LCF partiell oder ganz rupturieren. Ein Riss des LFTA wird sehr selten gesehen.

## INSTABILITÄT

Der laterale Bandapparat ist verantwortlich für die statische Stabilität des OSG. Ruptur eines oder mehrerer lateraler Ligamente führt unwiderruflich zum potentiellen Verlust der Stabilität. Es gibt drei Formen von Instabilität:

### 1. Vordere Schublade

Wenn Kraft in Vorwärtsrichtung entlang der Längsachse des Talus ausgeübt wird, entsteht eine abnormale Vorwärts(Sub-)luxation des Talus auf der sagittalen Ebene (Fig. 5), verursacht durch Anspannen der M. Tibialis Anterior.

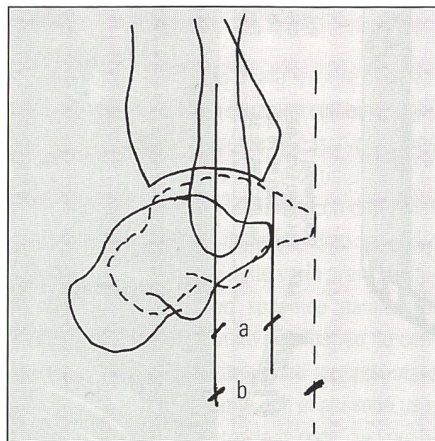


Fig. 5: a) Normale Position; b) Vorwärtsluxation des Talus auf sagittaler Ebene ( $\Delta = a - b$ ). Gerade Linie durch Fibula und Talusvorderseite: Bezugspunkte.

Zusammenfassend kann man sagen, dass die Instabilität des OSG im Grunde eine pathologische Situation ist, die bei normalen Gelenken mit intakten oder insuffizienten Bändern nicht nachweisbar ist.

### 2. Talar Tilt

Es handelt sich um eine Instabilität in der frontalen Ebene, wobei durch eine Adduktionskraft auf den Calcaneus eine Varuskipfung des Talus auftritt (Fig. 6), verursacht durch Anspannen des M. Tibialis Posterior und des M. Flexor Hallucis Longus, weniger auch durch den M. Flexor Digitorum Longus.

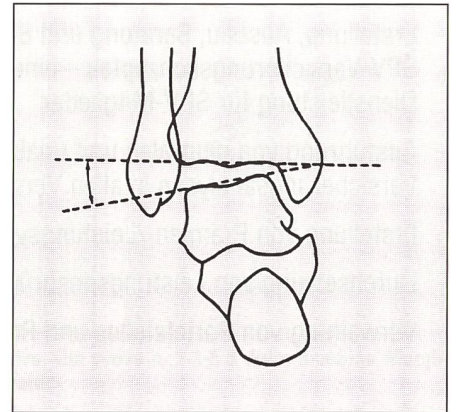


Fig. 6: Laterale Aufklappung.

### 3. Anterolaterale Rotations-Instabilität

Das ist eine Rotationsbewegung des Talus in horizontaler Ebene, wobei der Talus um den medialen Malleolus endorotiert (Fig. 7). Man kann also sehen, dass die vordere Schublade der ersten Phase beim Drehen auf dem belasteten Bein eine anterolaterale Rotation bildet.

Nach Reißen eines oder mehrerer Ligg. entsteht in zunehmendem Masse der Talar Tilt, wenn das OSG in Plantarflexion kommt, was noch stärker wird. Die vordere Schublade hängt eng zusammen mit dem intakten LFTA. Das vordere Schubladenphänomen verschlimmert sich, wenn sich das OSG mehr in Plantarflexion befindet.

Anterolaterale Rotations-Instabilität ist auffallend oft anzutreffen bei isolierten Verletzungen, die nur vom LFTA herkommen.

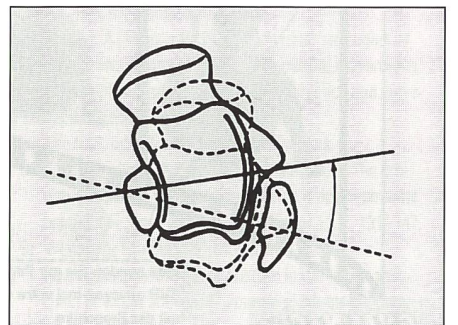


Fig. 7: Anterolaterale Rotations-Instabilität.

# MEDICAL DESIGNS

Weltweit führend



Alle Braces nur mit polyexzentrischem Gelenk, womit der korrekte Bewegungsablauf gewährleistet ist.

Weiteres aus unserem breiten Sortiment:

- Shoulder Abduction Pillow
- Bandagen
- Gehhilfen «ETAC ORIGINAL»
- Rollstühle «ETAC ORIGINAL»
- Knie- und Handgelenk-Bewegungsapparate

Vollständige Informationen erhalten Sie von:

Tel. 01/ 910 16 22 FAX 01/ 910 63 44

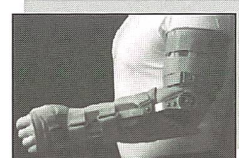
Generalvertretung Schweiz und Liechtenstein

H. Fröhlich MC Zürichstrasse 148

Abt. Medizintechnik 8700 Küsnacht



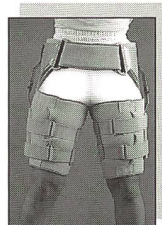
Brace (Kinder)



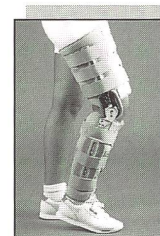
Arm Brace



Sport Brace



Hüftstabilisator



Brace

# AIREX®

## Gymnastikmatten

**Neuheit!**  
AIREX Hydro-buoy  
und Hydro-noodle  
Verlangen Sie Unterlagen!

Sanitized®

**Die sichere Basis für  
professionelle Physiotherapie**

- ◆ hautfreundlich und körperwarm
- ◆ hygienisch, einfach zu reinigen
- ◆ auch im Wasser einsetzbar
- ◆ leicht, handlich und problemlos einrollbar

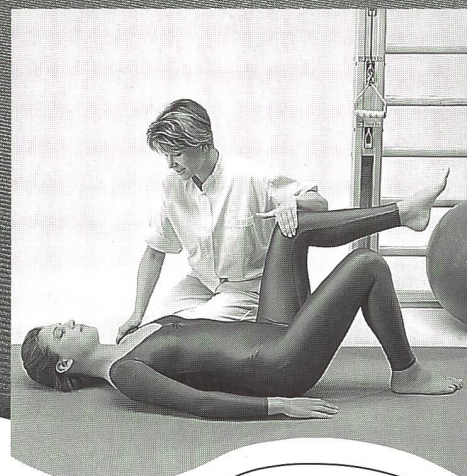
Verkauf via Fachhandel. Bezugsquellen bei:

Eugen Schmid Handels AG  
Steingasse 65  
5610 Wohlen  
Telefon 056 621 00 25  
Telefax 056 621 85 19

Professional  
Gym-mats

AIREX

Ein Unternehmen der A•L Alusuisse-Lonza Gruppe



**COUPON**

Ich will/Wir wollen mehr über AIREX  
Gymnastikmatten für professionelle Physiotherapie wissen

## KLINISCHE UND RÖ-DIAGNOSTIK

Die Anamnese gibt Informationen über:

- Ursache
- Traumamechanismus
- Zeitpunkt
- Umstände der Verletzung

Es soll immer nach der ersten Verletzung gefragt werden. Dies gibt einen Hinweis auf Muskelkompensation! (Schulalter, ...).

## KLINISCHE DIAGNOSE

Das klinische Bild einer Sprunggelenk-Distorsion hat vier Symptome, die alle vier unterschiedlich vorhanden sein können:

1. Schwellung
2. Hämatom-Bildung (nur wenn Kapsel intakt!)
3. Schmerz
4. Klinische Instabilität

Der Zeitraum zwischen Trauma und Untersuchung, der Aktivität während dieses Intervalls und dem Erfolg einer schon eingestellten teilweisen Behandlung können das klinische Bild deutlich beeinflussen.

### ad 1. Schwellung

Es handelt sich um einen fast konstanten Befund und ist das Zeichen von Ödem und intra- und extra-articulären Blutungen.

### ad 2. Hämatom

Sagt nur aus, dass Arterien und Venen auf der Fascia Cruris c.q. subcutan mitbeteiligt sein können. Der laterale Bandapparat ist nahezu avasculär.

### ad 3. Schmerz

Je mehr gerissen ist, umso weniger Schmerz empfindet man durch Drainage aus dem Kapselinnern.

Man unterscheidet:

direkter Schmerz ⇨ lokaler Druck auf die verletzte Ligg.

indirekter Schmerz ⇨ durch passives Anspannen der betroffenen Ligg.

Der Schmerz als solcher hat keinen diagnostischen Wert.

### ad 4. Klinische Instabilität

- Talar Tilt
- Vordere Schublade (LFTA)

Durch Symptome wie Schmerz und reaktive Spasmen der Muskulatur ist die Instabilität schwierig zu testen. Der klinische Test wird deshalb entweder in Lokalanästhesie oder dann nach zirka 5 Tagen durchgeführt.

## RÖ-DIAGNOSTIK

Diese wird angewendet, um Avulsions-(Abriss) und osteochondrale Talus-Frakturen auszuschliessen.

Es gibt drei Untersuchungsmethoden:

- Stressphotographie
- Arthrographie OSG
- Tenographie Sehnenscheide der Mm. Peronei

### Stressphotographie

Diese weist Instabilität im OSG vor, als Folge einer Verletzung der Ligg. Man versucht, eine Schublade und/oder Talar Tilt nachzuweisen unter 14–15 kp Belastung.

- Nachteil:**
- in der Literatur besteht keine Übereinstimmung über Normalwerte
  - man weiss nicht, wie ausgedehnt die Verletzung ist
  - hängt von der «Entspannung» des Patienten ab (evtl. unter Lokalanästhesie).

Mit Hilfe eines Stressapparates wird die distale Tibia nach dorsal gedrückt, der Calcaneus wird dabei fixiert. Bei Instabilität wird nun der Talus im Vergleich zur Gabel nach vorne subluxieren. Die Distanz wird in Millimeter gemessen:

- < 5 Millimeter = normal
- 5–10 Millimeter = fraglich pathologisch
- > 10 Millimeter = pathologisch.

Je nach Situation kann eine Vergleichsaufnahme nützlich sein (Frage: allgemeine Bandlaxizität).

Beim Talar Tilt wird der Calcaneus eingespannt und das laterale Aufklappen in Grad gemessen.

- Grad I: bis 6 Grad  
 Grad II: bis 12 Grad  
 Grad III: > 12 Grad

- Nachteil:** Man kann nicht unterscheiden:
- kürzlich entstandene Instabilität
  - länger bestehende Instabilität
  - der Patient muss auch hier locker lassen.

### Arthrographie

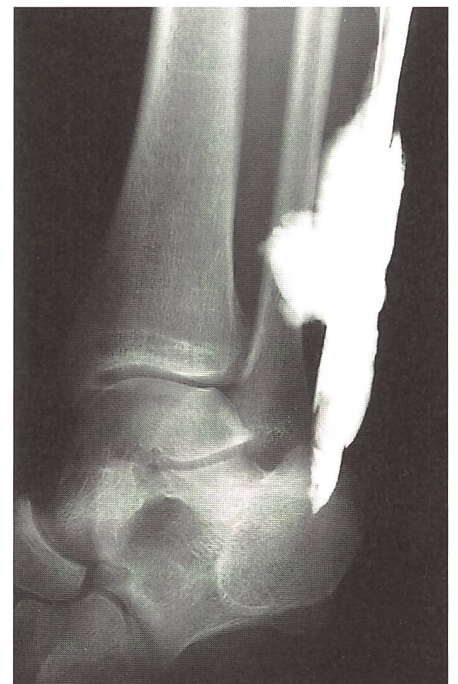Es besteht eine enge anatomische Beziehung zwischen dem LFTA und dem LFTP mit der Gelenkkapsel und zwischen dem LCF und der Sehnenscheide der Mm. Peronei. Die Ruptur eines oder mehrerer Ligg. führt unvermeidlich zu Rissen in der Gelenkkapsel und evtl. der Peronei-Sehnenscheide. Eine intra-articuläre Spritze mit jodhaltigem Kontrastmittel (Jopamiro) führt im Falle der lateralen Bandläsion zu extra-articulärer «Leckage» des Kontrastmittels der lateralen Seite des OSG sowie in die vordere Syndesmose. Da die Gelenkkapsel schnell heilt, sollte innerhalb von 5 bis 7 Tagen diese Untersuchung nach dem Trauma stattfinden. Nach 7 Tagen treten auch bei vorhandenen ligamentären Verletzungen keine extra-articulären Kontrastleckagen mehr auf.

- Vorteil:** DD: – kürzlich geschehene und ältere Ligg. Verletzung
- es kann auch eine Läsion der Vorderen Syndesmose festgestellt werden

### Tenographie (seit 1978)

DD: einfache und mehrfache laterale Bandläsionen.

Durch einen Riss des LCF entsteht eine abnormale Verbindung zwischen Sprunggelenk und Peroneus-Sehnenscheide. Diese abnormale Verbindung kann zur Vernarbungen führen. Die Injektion des Kontrastmittels erfolgt proximal in die Sehnenloge der Peronealsehnen. Das Kontrastmittel breitet sich normalerweise nach proximal in die Muskelloge und distal bis zum Metatarsale V aus. Häufig wird ein Stop des Kontrastmittels nach distal angetroffen, was auf eine alte Vernarbung im Bereich des Retinaculum und des LCF hinweist.



**Fig. 8: Praktisch totaler Stop der Sehnenscheidenfüllung auf Höhe des dorsalen USG-Gelenkspaltes mit leicht unregelmässiger Berandung der Sehnenscheide. Kein Kontrastmittelübertritt in das OSG bzw. USG.**

Das Bild wurde vom Rö-Institut Marugg-Miotti, Luzern, angefertigt und zur Verfügung gestellt.

## KONSERVATIVE ODER OPERATIVE THERAPIE

Die Therapie sollte grundsätzlich den Bedürfnissen der Patienten entsprechen.

1. Immobilisation mit Gips
2. Funktionelle Immobilisation ⇨ Tape oder Künzli-Schuh
3. prim. operative Behandlung

- ad 1. **Nachteil:**
- Gelenksteifheit
  - dystrophische Störungen
  - Muskelatrophie

- ad 2. Darf nicht eine auf sich selbst beruhende Therapie sein, sondern muss ein Teil der Behandlung sein.

Vergessen Sie nicht die  
**SPINA-BAC Rückenstütze**  
 sowie den neuen  
**SPINA-BAC Sitzkeil**

**SPINA-BAC SCHWEIZ**  
 Tödiastasse 50, 8633 Wolfhausen  
 Telefon 055 - 38 29 88, Telefax 055 - 38 31 33

# GYMplus

Helfen Sie Ihren Patienten, schneller gesund zu werden.

Neu! Über **700 Übungen** im Grundpaket!  
 Jetzt optional erhältlich: **MTT, Hydrotherapie** und **Fitnessübungen.**


Software für Physiotherapien natürlich von  
 SOFTplus Entwicklungen GmbH  
 Unterdorf 143, 8933 Maschwanden  
 Telefon: 01 / 768 22 23  
 Telefax: 01 / 768 16 01



Fragen Sie nach einer Gratis-Demodiskette!

# MED-2000

Ein Laser für schwierige Fälle:



1. Analgesie
2. Regeneration
3. Immuno-Stimulation
4. Entzündungshemmung

Tel. 042-23 00 23 · Fax 042-217 207  
 LASOTRONIC AG · Industriestr. 31 · CH-6302 ZUG-SCHWEIZ

**LASOTRONIC®**

## Das Inserat im «Physio» verspricht Erfolg!



CH-6315 Oberägeri Tel. 042-72 91 11 Fax 042-72 92 21

Ärztlich geleitetes Kurhaus  
 Krankenschwestern, Physiotherapeuten

Alle Krankenkassen

Hallenbad (28°C und 33°C), Massagen, Physiotherapie  
 Hydrotherapie, Fango, Wickel

Eigener Badestrand, Luftbäder, Wanderungen

Alle Diäten möglich, Vollwertkost

Kur- und Ferienhaus Ländli am Ägerisee · CH-6315 Oberägeri  
 Telefon 042-72 91 11 · Telefax 042-72 92 21

PH-03/95

<p><b>Muskeldehnung</b>          warum und wie?          Olaf Evjenth und Jern Hamberg          Eine erfolgreiche Behandlungsmethode bei Schmerzen          und beschränkter Beweglichkeit</p> <p><b>Teil I</b>          Die Extremitäten. 178 Seiten mit mehr als 260 Bildern, Muskelregister und 16 Tabellen mit Schema über die bewegungshindernde Funktion verschiedener Muskeln. <b>SFr. 70.-</b></p> <p><b>Teil II</b>          Die Wirbelsäule. <i>Im Moment nicht lieferbar!</i></p>	<p><b>BÜCK DICH NICHT!</b>          Ärztliche Anleitung für die richtige Haltung          und Bewegung der Wirbelsäule.          Dr. Peter Schleuter</p> <p>Broschüre mit 40 Seiten Inhalt. In dieser Broschüre wird deutlich gemacht, dass vor allem Belastungen des Alltags und banale Alltagsbewegungen in ihrer Summation zu Rückenbeschwerden führen.</p> <p>Anhand von Beispielen werden falsche Bewegungen erklärt und die richtigen Bewegungen aufgezeigt. <b>SFr. 21.50</b></p>	<p>Einsenden an:  <b>Remed Verlags AG, Postfach 2017, CH-6302 Zug/CH</b></p> <p>Senden Sie mir bitte gegen Nachnahme:</p> <p>Anzahl _____ <b>Teil I, SFr. 70.-</b>          (+ Verpackung und Versandkosten)</p> <p>Anzahl _____ <b>Bück dich nicht! SFr. 21.50</b>          (+ Verpackung und Versandkosten)</p> <p>Name: _____ Nr.: _____</p> <p>Strasse: _____</p> <p>PLZ/Ort: _____</p> <p>Land: _____</p> <p>PH-02/95</p>
--	--	--

**Vorteil:** – stützt

- weniger Schmerzen
- Bewegungsablauf/-muster bleibt aktiv erhalten

**Nachteil:** – incidental auftretende allergische Reaktion

- darf nur durch erfahrene Therapeuten getaped werden
- Patientenabhängig (Compliance)
- nur möglich wenn auch Nachtschiene über 6 Wochen verwendet wird.

Nach eigener Erfahrung sind 6 Wochen Nachtschiene an der unteren Zeitgrenze!

ad 3. **Vorteil:** – gestaltet auch eine ausreichende Darstellung des lig. Fibulo-

- Calcaneare und Reinsertion oder Verstärkung desselben
- anatomische Wiederherstellung
- Entlasten von begleitendem Hämatom
- Kontrolle über evtl. andere Verletzungen (Knorpel)

**Nachteil:** – Spitalaufenthalt

- Wundkomplikationen, Narbenbeschwerden und Neurom

Früher: Operation + 6 Wochen Gips

Jetzt: Operation + funktionelle Behandlung mit partieller Immobilisation

**Ideal:** – prim. Operation ⇔ gibt Wiederherstellung der Lig. Zugfestigkeit  
– Durch partielle Immobilisation + funktionelle Behandlung wird auch das Lig. auf Zugfestigkeit trainiert. (Vgl.: X-Ant. Knie: 1–14 Ta Postop: Kinetec 20–60 Grad).

**Vorteil:** weniger Restbeschwerden in bezug auf funktionelle Instabilität und rezidivierende Distorsionen.

## ZUSAMMENFASSUNG

- Der wichtigste Faktor der lig. Stabilität des OSG wird oft durch das LFTA gebildet.
- Die Sprunggelenk-Distorsion ist keine Diagnose, sondern ein Syndrom, d.h. eine Gruppe von Symptomen bestehend aus einfacher Kontusion, wie ein ausgedehnter Riss des ganzen Bandapparates.
- Der diagnostische Wert der klinischen Untersuchung ist enttäuschend und wird oft überbewertet.
- Stress-Untersuchungen als Diagnostikum für kürzlich aufgetretene Verletzungen des lateralen Bandapparates können nicht generell verwertet werden.

- Die Zuverlässigkeit der Arthrographie des OSG für die Diagnose kürzlich aufgetretener lateraler Bandverletzungen ist um die 100%, v.a. im Syndesmosenbereich.
- Funktionelle Behandlung von Verletzungen des lateralen OSG-Bandapparates mit Hilfe von Taping-Verbänden oder Künzli-Schuh führt zu einer schnellen funktionellen Heilung und kürzeren Perioden von Arbeitsunfähigkeit.
- Im Vergleich mit einer rein funktionellen Behandlung führt die primäre operative Behandlung, gefolgt von kurzer (10 Tage) Gipsimmobilisation und anschliessend funktioneller Behandlung in der gleichen Rehabilitationsperiode zur besseren mechanischen Stabilität und weniger rezidivierende Distorsionen.
- Die primäre operative Behandlung der akuten lateralen OSG-Bandrupturen hat Berechtigung beim individuellen Patienten, der durch sein

junges Alter, seine Sportaktivitäten und/oder seinen Beruf hohe Ansprüche an sein OSG stellt.

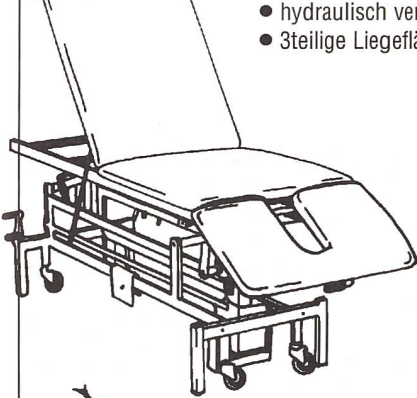
- Behandlungskosten von primär operativer Therapie können reduziert werden durch Verkürzen des Spitalaufenthaltes und ambulantes Verrichten dieser Behandlung.
- Sekundäre Rekonstruktion eines insuffizienten lateralen OSG-Bandapparates muss als letztes Mittel gesehen werden, um die verlorene mechanische Stabilität wieder herzustellen. Diese Behandlung ist keine Alternative für eine primär operative Behandlung.

*Dr. med. PETER BUESS, Facharzt für Orthopädische Chirurgie, Morgartenstrasse 6 in Luzern, möchte ich herzlich danken für die Anregungen und wertvollen Ergänzungen zu diesem Artikel.*

## Literaturliste

- 1) CEDELL, C.A.: Ankle lesions. Acta Orthop. Scand. 46, 425–445, 1975.
- 2) RIEDE, U.N., PH. HEITZ, TH. RUEDI: Gelenkmechanische Untersuchungen zum Problem der posttraumatischen Arthrosen in oberem Sprunggelenk. II. Einfluss der Talusform auf die Biomechanik des oberen Sprunggelenkes. Langenbecks Arch. Chir. 330, 174–184, 1971.
- 3) INMAN, V.T.: The joints of the ankle. Williams and Wilkins, Publ., Baltimore, Md. 1976.
- 4) SCHENK, R.: Anatomie des oberen Sprunggelenkes. Hefte Unfallklinik. 131, 1–9, 1978.
- 5) MC'ULLOUGH C.J., P.D. BRUGGE: Rotatory stability of the load-bearing ankle. An experimental study. J. Bone Joint Surg. 62B, 460–464, 1980.
- 6) WIRTH, C.J., W. KÜSSWETTER, M. JÄGER.: Biomechanik und Pathomechanik des oberen Sprunggelenkes. Hefte Unfallklinik. 131, 10–22, 1978.
- 7) FREEMAN, M.A.R., M.R.E. DEAN, I.W.F. HANHAM: The etiology and prevention of functional instability of the foot. J. Bone Joint Surg. 47B, 678–685, 1965.
- 8) ENT, F.W.C. VAN DER: Lateral ankle ligament injury. Dissertation Erasmus Universiteit Rotterdam 1984.
- 9) RASMUSSEN, O., I. TOVBORG-JENSEN: Anterolateral rotational instability in the ankle joint. Acta Arthrop. Scand. 52, 99–102, 1981.
- 10) RASMUSSEN, O.: Stability of the ankle joint. Analysis of the function and traumatology of the ankle ligaments. Acta Orthop. Scand. 56 suppl. 211, 1985.
- 11) PRINS, J.G.: Diagnosis and treatment of injury to the lateral ligament of the ankle. Dissertation Leiden. Acta Chir. Scand. suppl. 486, 1978.
- 12) SANDERS, H.W.A.: Ankle arthrography and ankle distorsion. Radiol. Clin. Basel 46: 1–10, 1977.
- 13) FUNDER, V., J.P. JORGENSEN, A. ANDERSEN ET AL.: Ruptures of the lateral ligaments of the ankle. Acta Orthop. Scand. 53: 997–1000, 1977.
- 14) LINDHOLMER, E., N. FOGED, J.TH. JENSEN: Arthrography of the ankle. Value in diagnosis of rupture of the lateral ligaments. Acta Radiol. Diagn. 19: 585–598, 1978.
- 15) KASPERS, H.: «Heilungsprozess einer Distorsion: Theorie und Praxis». SPV-Nr. 9, Sept. 1994.
- 16) VUUST, M.: Arthrographic diagnosis of ruptured caneofibular ligament. I A new projection tested on experimental injury post mortem. Acta Radiol. Diagn. 21: 123–128, 1980.
- 17) MOPPES, F.I. VAN, C.R. VAN DEN HOOGENBRAND: Diagnostic and therapeutic aspects of inversion trauma of the ankle joint. Dissertation Maastricht 1982.
- 18) BLACK, A., R.L. BRAND, M.R. EICHELBERGER: An improved technique for evaluation of ligamentous injury in severe ankle sprains. A. J. Sports Med. 6: 276–282, 1987.
- 19) VAES, P. ET AL.: Comparative radiological study of the influence of ankle joint bandages on ankle stability. Am. J. Sports Med. 13: 46–49, 1985.
- 20) ZWIPP, H.: Die anterolaterale Rotationsinstabilität des oberen Sprunggelenkes. Hefte zur Unfallheilk. 177, 1986.
- 21) EGGART, A., J. GRÜBER: Experimentelle Untersuchungen zur stabilisierend-frühfunktionellen Nachbehandlung operativ versorgter Aussenknöchelbänder.
- 22) BIEGLER, M., A. LANG, J. RITTER: Vergleichende Untersuchung über die Wertigkeit einer frühfunktionellen Nachbehandlung mit einem Spezialschuh bei operativ versorgter Rupturen des fibularen Bandapparates. Unfallchir. 88: 113–117, 1985.
- 23) EGGERT, A., J. GRÜBER, L. DARDA: Zur Therapie von Aussenknöchelbandverletzungen. Randomstudie zur postoperativen Therapie und frühfunktionellen Behandlungstaktik. Unfallchir. 89: 316–320, 1986.
- 24) ENT, F.W.C. VAN DER: Letsel van het laterale bandapparat Ned. Tijdschrift voor Fysiotherapie 3: 61–63, 1989.
- 25) ENT, F.W.C. VAN DER: Letsel van het laterale bandapparat Ned. Tijdschrift voor Fysiotherapie 4: 82–86, 1989.
- 26) ENT, F.W.C. VAN DER: Letsel van het laterale bandapparat Ned. Tijdschrift voor Fysiotherapie 5: 121–123, 1989.
- 27) KAPANDJI, I.A.: Funktionelle Anatomie der Gelenke Band 2. 148–194, 1985.
- 28) MOURIK, J.B. VAN, P. PATKA: Letsels van de enkel en van de voet., 1990.
- 29) MÖLLER, THORSTEN B.: Röntgennormalbefunde. Thieme, 1987.
- 30) BUTLER DAVIS S.: Mobilisation of the nervous system Churchill Livingstone, 1991.

# BRAUCHEN SIE EINE BEHANDLUNGSLIEGE? KOMMEN SIE ZU PARAMEDI!



- hydraulisch verstellbar von 50 bis 90 cm
- 3teilige Liegefläche 200 x 70 cm
- verstellbarer Rückenteil
- per Gasfeder verstellbarer Kopfteil mit Nasenschlitz
- fahrbar
- schöner hellgrauer Kunstlederüberzug

• nirgends günstiger!

**Der Preis Fr. 2595.-  
inkl. MWST**

- Verlangen Sie unseren ausführlichen Prospekt



Saum 13  
9100 Herisau  
Tel. 071-521720  
Fax: 071-521720

PHYSIOTHERAPIE  
BEHANDLUNGSLIEGEN  
MASSAGEPRODUKTE  
GYMNASTIK


PH-09/95

## Die moderne Kältetherapie

# frappant®

## Kalt-/Warm- Kompressen

- hohe Thermokapazität
- gleichmässige Kälte-/Wärmeabgabe
- sehr gut anmodellierbar auch bei tiefen Temperaturen
- wiederverwendbar



frappant Kalt-/Warm-Kompressen - ideal für die therapiegerechte Anwendung bei der Kälte- und Wärmebehandlung.



**PINIOL AG**

Erlistrasse 2, Küssnacht a. R.

Offizieller Ausrüster  
des Schweiz. Skiverbandes

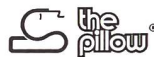

O & P BSW

Ihre Zervikalpatienten brauchen



Kopf und Nacken in Rücken- und Seitenlage in der Körperachse.



bewirkt eine schonende HWS-Extension.



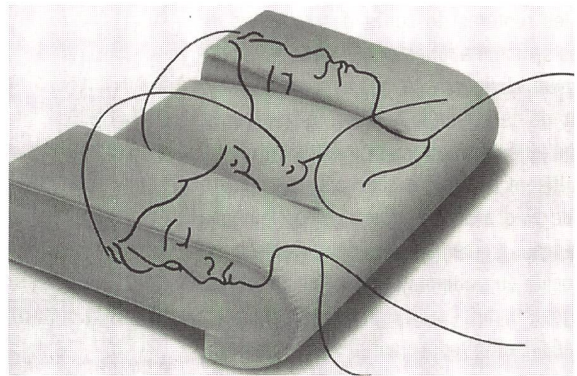
eingehend klinisch getestet.



bessert Beschwerden in 83 % der Fälle.



Schmerzmittel nach 14 Tagen nur noch bei einem von zehn vorherigen Gebrauchern.



Es gibt drei Modelle:

- «Normal», «Standard» und «Soft» aus offenporigem Polyurethan
- «Extra Comfort», «Standard» und «Soft», aus Latex, besonders angenehm und dauerhaft
- «Travel», «Standard» und «Soft», für Patienten mit Flachrücken und kurzem Nacken sowie auf der Reise

«Standard» und «Soft» jeweils für Patienten mit Körpergewicht über bzw. unter 65 kg.

**«the pillow», das «intelligente» Kissen, das den Teufelskreis Verspannung-Schmerz bricht.**

Senden Sie mir bitte:

- eine vollständige Dokumentation
- Prospekte und Patientenmerkblätter zum Auflegen

Stempel:

**BERRO AG**

Postfach  
4414 Füllinsdorf

PH-09/93