

Zeitschrift: Fisio active
Herausgeber: Schweizer Physiotherapie Verband
Band: 40 (2004)
Heft: 2

Artikel: Le Ligament Croisé Antérieur (LCA) : quelques étapes et oublis de son histoire
Autor: Khelaf, Kerkour
DOI: <https://doi.org/10.5169/seals-929551>

Nutzungsbedingungen

Die ETH-Bibliothek ist die Anbieterin der digitalisierten Zeitschriften. Sie besitzt keine Urheberrechte an den Zeitschriften und ist nicht verantwortlich für deren Inhalte. Die Rechte liegen in der Regel bei den Herausgebern beziehungsweise den externen Rechteinhabern. [Siehe Rechtliche Hinweise.](#)

Conditions d'utilisation

L'ETH Library est le fournisseur des revues numérisées. Elle ne détient aucun droit d'auteur sur les revues et n'est pas responsable de leur contenu. En règle générale, les droits sont détenus par les éditeurs ou les détenteurs de droits externes. [Voir Informations légales.](#)

Terms of use

The ETH Library is the provider of the digitised journals. It does not own any copyrights to the journals and is not responsible for their content. The rights usually lie with the publishers or the external rights holders. [See Legal notice.](#)

Download PDF: 15.03.2025

ETH-Bibliothek Zürich, E-Periodica, <https://www.e-periodica.ch>

Le Ligament Croisé Antérieur (LCA): quelques étapes et oublis de son histoire

Kerkour Khelaf, MCP, physiothérapeute chef, Hôpital du Jura, site de Delémont, 2800 Delémont, khelaf.kerkour@h-jn.ch

Communication présentée lors des V^{èmes} Journées Jurassiennes de Rhumatologie et de Rééducation, 29 novembre 2003, Delémont.

Mots clés:

genou, LCA, Historique

La lésion du ligament croisé antérieur est une des plus fréquentes au niveau du genou. Certains signes cliniques tels que: Lachman ou pivot shift de MacIntosh sont à tort attribués à ces auteurs. L'histoire est souvent bien peu reconnaissante. De même les techniques modernes de reconstruction du LCA avec droit interne et/ou semi-tendineux, tendon rotulien ou fascia-lata ont déjà été utilisés très précocement au siècle passé.

ABSTRACT

The lesion of the anterior cruciate ligament is one of the most frequent on the level of the knee. Some clinical signs such as: Lachman or pivot shift of MacIntosh are wrongly allotted to these authors. The history is often not very grateful. In the same way the modern techniques of reconstruction of the ACL with gracilis and/or semi-tendinosus, patellar tendon or fascia-lata were already used very precociously at the last century.

INTRODUCTION

Dans les temps anciens le ligament croisé antérieur menait une existence paisible loin des salles d'opération mais depuis le début du 20^{ème} siècle les chirurgiens se sont intéressés à son sort et depuis son existence s'est considérablement agitée. La rupture du LCA a des conséquences graves pour l'athlète et le travailleur car l'instabilité du genou peut les empêcher de pratiquer leur sport ou de poursuivre leur activité. La reconstitution minutieuse des antécédents, l'examen clinique, la classification de la lésion et l'organisation d'un plan de traitement efficace peuvent réduire le handicap provoqué par une rupture du LCA. La chirurgie de reconstruction du LCA est aujourd'hui un acte parmi les plus courants de la chirurgie du genou. Elle utilise comme greffon soit: le tendon rotulien, le(s) muscle(s) droit interne et/ou demi-tendineux ou le fascia-lata.

Nous allons essayer de voir au travers du temps quels sont les principaux acteurs qui ont animé l'histoire du LCA sur le plan de l'examen clinique et du transplant (tendon rotulien, droit interne/semi-tendineux, fascia-lata, ligaments prothétiques.), en s'excusant déjà pour tous ceux que nous oublierons.

MÉTHODE SUR LE PLAN CLINIQUE

Si l'examen clinique a pour but de confirmer la rupture du LCA et d'identifier les éventuelles lésions des autres ligaments et des ménisques. Il est possible de «passer à côté» d'une rupture du LCA au cours de l'examen clinique si le patient n'est pas assez détendu. Le meilleur moment pour examiner le genou est au moment de la blessure ou plusieurs semaines après, une fois que la douleur et le gonflement ont diminué.

Test de Lachman

Si l'on demande quel est le signe clinique pathognomonique d'une lésion du LCA, tout examinateur répondra: «le signe de Lachman: test du tiroir antérieur en sub-extension du genou» (fig.1). Un arrêt «mou» ou l'augmentation du déplacement entre les genoux est un signe de rupture du LCA. Une augmentation de la translation de trois millimètres ou plus sur le genou blessé confirme la rupture du LCA. Mais ce test est à tort attribué à John Lachman. En effet, en 1875 Georges K. Noulis [1], brillant étudiant grec qui avait fait ses études de médecine en Grèce, poursuivit ses études supérieures à l'université de Paris. Il rédigea en 1875 une thèse intitulée «Entorse du Genou» où il décrivait avec une très grande précision le rôle du LCA et comment tester son intégrité sur le genou en extension. Ce test était exactement celui connu et largement réalisé de nos jours sous le nom de test de Lachman. En 1948 Albert Trillat enseignait à ses élèves l'examen du genou en position d'extension. Il décrivait parfaitement le déclic sec que l'on sentait lorsque l'on avançait et reculait légèrement le tibia. Ce signe était pour lui le plus sensible du diagnostic de lésion

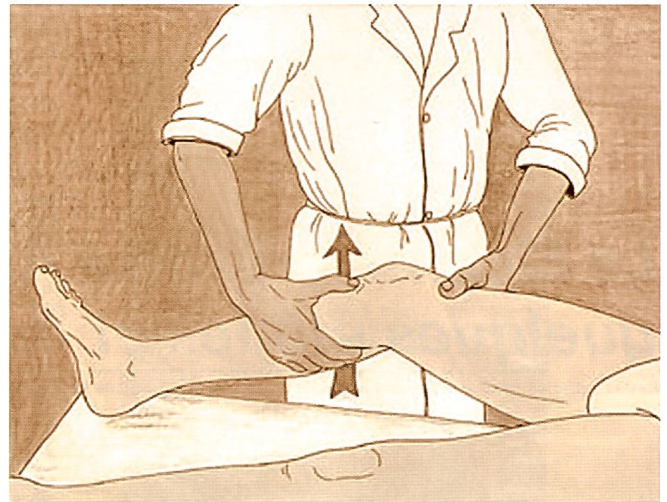


Fig. 1: le signe de Lachman: test du tiroir antérieur en sub-extension du genou. Un arrêt «mou» ou l'augmentation du déplacement entre les genoux est un signe de rupture du LCA. Une augmentation de la translation de trois millimètres ou plus sur le genou blessé confirme la rupture du LCA.

du LCA. Ce fut à partir de cette époque que l'école Lyonnaise devait gagner ses lettres de noblesse mondiale. En 1960 J. Ritchey [2], colonel américain décrivait précisément dans le journal médical des forces armées le test de laxité antérieure du tibia genou proche de l'extension qui portera officiellement 16 ans plus tard le nom de test de Lachman. En 1976 Josef S. Torg [3] élève de John Lachman présente le test à l'AAOS de la Nouvelle Orléans, et lui donne le nom de son maître, «le test de Lachman» qui cependant avait été précisément décrit par Ritchey en 1960, Trillat en 1948 et surtout Noulis en 1875. L'histoire est bien peu reconnaissante...

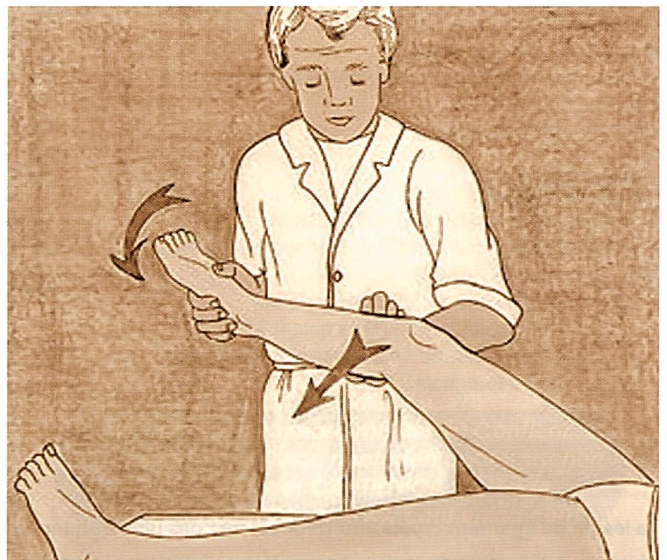


Fig. 2: ressaut rotatoire interne connu sous le nom de pivot shift de MacIntosh: Le patient est en décubitus dorsal, l'examineur soutient le membre inférieur de telle sorte que la cuisse soit fléchie à 45 degrés, le genou à 90 degrés, la jambe en rotation interne. La main inférieure saisit le pied qu'elle met en rotation interne tandis que la main gauche exerce une contrainte en valgus sur l'extrémité supérieure de la jambe.

Pivot shift

Autre signe clinique que nous pouvons retrouver, en cas d'instabilité, est un ressaut rotatoire interne connu sous le nom de pivot shift de MacIntosh (*fig. 2*). Mais c'est Hey Groves [4] en 1920 qui notait la subluxation tibiale antérieure que le patient provoquait lui-même en appui monopodal et petite flexion. Puis en 1968 Donald B. Slocum et Robert L. Larson définissent la notion d'instabilité rotatoire et seulement en 1972 que D.L. MacIntosh (Toronto) remettait au goût du jour le ressaut décrit par Hey Groves et lui donnait le nom de «Pivot shift». L'histoire est toujours aussi ingrate.

CHOIX DU TRANSPLANT

Actuellement trois transplants sont le plus utilisés:

- Le tiers moyen du tendon rotulien (tendon libre)
- Le droit interne et/ou semi-tendineux
- Le fascia-lata

En 1895: A.W. Mayo Robson réalise la 1^{ère} suture du LCA/LCP pour instabilité chronique (un mineur, 41 ans, blessé 36 semaines plus tôt). Les deux ligaments furent réparés par suture au niveau de leurs insertions fémorales. Six ans plus tard le patient avait un genou solide il pouvait courir sans boiterie et n'avait pas manqué un jour de travail depuis sa sortie de l'hôpital. Ce cas ne fut rapporté qu'en 1903. Alors qu'en 1900 un autre anglais W.H. Battle avait publié à la Clinical Society of London une réparation du croisé antérieur comme premier cas mondial...

En 1903: F. LANGE [5] de Munich réalise pour la première fois une reconstruction du LCA en utilisant des fils de soie tressés associés au ½ tendineux comme prothèse ligamentaire.

En 1917: Ernest W. Hey Groves [4] réalise la première reconstruction du LCA utilisant le fascia-lata comme transplant (20 cm de long et 3 cm de large pédiculé sur le tibia: fixation par clous d'ivoire).

En 1918: Le Major S. Alwyn Smith [6] de Cardiff publiait 9 cas utilisant la technique de Hey Groves dont il signalait la faiblesse au niveau de l'accrochage interne.

En 1935: Campbell [7] du Tennessee décrit la première utilisation d'un greffon pédiculé au tibia composé du ½ interne du tendon rotulien avec le surtout fibreux pré-rotulien et se terminait par un morceau du tendon quadricipital.

En 1939: Harry. B. Macey [8] du Minnesota décrit le premier une technique utilisant le ½ tendineux qu'il laisse attaché au tibia puis passe dans un tunnel tibial et fémoral et il le suture au périoste. Il ne prélève que la partie tendineuse en s'arrêtant à la jonction tendino-musculaire.

En 1950: K. Lindemann [9], en Allemagne utilise le tendon du ½ tendineux détaché du tibia et dérouté avec son corps musculaire vers le creux poplité. Il passait alors dans l'échancre et allait finir dans un tunnel tibial antérieur. Il était suturé par un fil métallique fixé sur une vis corticale.

En 1963: Kenneth G. Jones [10] en Arkansas reprend l'idée du transplant utilisant le ½ moyen du tendon rotulien avec un fragment osseux rotulien. Le tendon restait pédiculé sur le tibia, sans tunnel tibial. Le ligament était fixé au périoste à sa sortie fémorale supéro-externe.

En 1966: Helmut Bruckner [11] en Allemagne décrit une technique similaire utilisant le tiers interne du tendon rotulien. Le greffon était laissé pédiculé sur le tibia puis passé dans un tunnel tibial. Il était prélevé avec une pastille osseuse prélevée sur la rotule. Il était passé dans un tunnel fémoral borgne dans lequel il était tracté par des fils qui étaient suturés sur un bouton à la face externe du condyle externe.

En 1969: Kurt Franke de Berlin fut le premier à utiliser un transplant libre à partir d'un ¼ du tendon rotulien avec deux pastilles osseuses rotulienne et tibiale. Il publiait en 1976, 100 cas de réparation du LCA principalement chez des footballeurs et un de ses patients participa aux jeux olympiques en catégorie lutte quatre mois après son opération. Il préconise que l'âge maximum pour une intervention est 50 ans.

En 1972: MacIntosh décrit une première technique utilisant le fascia-lata laissé pédiculé sur le tibia, passé sous le LLE et fixé au septum intermusculaire. Le plus souvent il faisait un retour intra-articulaire du greffon dans la partie où il était mécaniquement le plus faible pour finir dans un tunnel tibial. L'effet essentiel était le geste extra-articulaire.

En 1975: M. Lemaire [12] en France, publie des techniques de ligamentoplastie extra-articulaire avec le fascia-lata pour traiter les lésions du LCA (la technique originelle avait été publiée en 1967). Cette technique connaissait plusieurs modifications en fonction du passage de la greffe au-delà du LLE (Lemaire II, III, IV). Elle pouvait être ou non associée à une plastie intra-articulaire (ce qui faisait dire à certains chirurgiens qu'ils mettaient la ceinture et les bretelles...)

En 1979: D.L. MacIntosh et Marschall [13] changent de greffon et prélèvent le tiers moyen de tout l'appareil extenseur, une zone plus large était prélevée au niveau du surtout pré-rotulien et tubulée pour améliorer la qualité mécanique qui était parfois fragile à ce niveau. C'était le MacIntosh deuxième manière, mais le transplant était toujours pédiculé sur le tibia ce qui malheureusement laissait dans le tunnel tibial la meilleure partie de la greffe. La greffe passait ensuite au-dessus du condyle externe «over the top» où elle était fixée par fils ou par agrafe. Ils terminaient par un retour sur le tubercule de Gerdy.

Cette période est également marquée par la querelle des partisans des techniques:

- OUT-IN: tunnel fémoral de dehors en dedans (Clancy, Noyes, Dejour)
- IN-OUT: tunnel fémoral de dedans en dehors et borgne (Rosenberg, Gillquist)

En 1982: A.B. Lipscomb [14] aux USA, utilise les ischio-jambiers comme greffon (DIDT pédiculés sur le tibia). Il avait été précédé en 1975 par Cho [15] (semi-tendineux seul). La première utilisation des tendons de la patte d'oie en quatre faisceaux était due à M.J Friedman en 1988 utilisant une technique assistée par arthroscopie.

Le début des années 90 allait permettre une bonne pratique de l'arthroscopie et une meilleure connaissance des zones d'implantation ligamentaire qui contribuèrent pour une large part au succès de ces techniques.

Le transplant libre os-tendon-os utilisant $\frac{1}{2}$ moyen du tendon rotulien s'impose sous le nom d'emprunt de Kenneth Jones [16]. M. Kurosaka (Japon) montre en 1987 que le point faible d'un LCA reconstruit par greffe était sa fixation.

Au début des années 90, le Kenneth Jones était associé à une plastie externe (ceinture et bretelles) puis au milieu des années 90 il était utilisé seul avec d'aussi bons résultats (ou parfois renforcé par du LAD).

En 1993: R.L. Larson, S.M Howell, Tom Rosenberg [17] et Léo Pinczewski [18] utilisent les tendons de la patte d'oie (DIDT en trois et quatre faisceaux et tunnel fémoral borgne).

Vers la même période J.-H. Jaeger (Strasbourg) reprend la technique de MacIntosh et la modifie en utilisant comme transplant le fascia-lata, pédiculé sur le tibia avec un passage intra-articulaire «over the top».

PROTHÈSES LIGAMENTAIRES

Déjà en 1903 Lange de Munich avait utilisé la soie en renfort du semi-tendineux sans succès et Corner en 1914 du fil d'argent. En 1975 Rubin [19], R.M. Marschall avait réalisé un modèle expérimental d'une prothèse en DACRON. Une première vague au début des années 80 se lançait avec des renforts en Carbone.

En 1981: D.J. Dandy [20] de Cambridge réalise la première implantation d'une prothèse en fibre de carbone sous arthroscopie. Les résultats étaient médiocres. Le DACRON et le GORETEX faisaient alors leur apparition et «la génération arthroscopie» s'en emparait pour réaliser une chirurgie rapide, peu agressive et efficace. Un taux inacceptable de synovites puis de ruptures.

CONCLUSION

QUE NOUS APPORTERA LE 21^{ÈME} SIÈCLE?

Il y a fort à parier que l'évolution va continuer, il est probable que les remplacements prothétiques vont réapparaître sous forme de bio implant. Peut-être trouvera-t-on des moyens pour obtenir une cicatrisation satisfaisante des lésions fraîches grâce à l'utilisation du génie génétique?

Des travaux sont actuellement en cours par l'équipe de Pittsburgh (F. Fu).

Une chose est sûre c'est que l'aventure continue pour la plus grande joie des passionnés que nous sommes.

RÉFÉRENCES

1. NOULIS G. Entorse du genou. Thèse N° 142. Fac Méd. Paris 1875; 1-53.
2. RITCHEY SJ. Ligamentous disruption of the knee. A review with analysis of 28 cases. Armed Forces Med. J. 1960, 11, 167-176, 1960.
3. TORG JS, CONRAD W, KALEN V. Clinical diagnosis of anterior cruciate ligament instability in the athlete. Am. J Sport Med. 4: 84-91, 1976.
4. HEY GROVES EW. Operation for the repair of cruciate ligament. Lancet 2: 674-675, 1917.
5. LANGE F. Über die Sehnenplastik. Verh Dtsch Orthop Ges 2: 10-12; 1903.
6. SMITH AS. The diagnosis and treatment of injuries to the cruciate ligaments. Br J. Surg. 6: 176-189, 1918.
7. CAMPBELL WC. Repair of the ligaments of the knee: Report of a new operation for the repair of the anterior cruciate ligament. Surg Gynecol Obstet. 62: 964-968, 1936.
8. MACEY HB. A new operative procedure for repair of ruptured cruciate ligament of the knee joint. Surg. Gynecol. Obstet., 69: 108-109, 1939.
9. LINDEMANN K. Über den plastischen Ersatz Kreuzbänder durch geteilte Sehnenverpflanzung. Z. Orthop., 79: 316-334, 1950.
10. JONES KG. Reconstruction of the anterior cruciate ligament. A technique using the central one-third of the patellar ligament. J. Bone Joint Surg., 45A: 925-932, 1963.
11. BRUCKNER H. Eine neue Methode zur Kreuzbandplastik. Chirug. 37: 413-414, 1966.
12. LEMAIRE M. Instabilité chronique du genou: technique et résultats des plasties ligamentaires en traumatologie sportive. J; Chir (Paris) 110: 281-294, 1975.
13. MARSHALL JL, WARREN RF, WICKIEWICZ TL. The anterior cruciate ligament. A technique of repair and reconstruction. Clin Orthop., 143: 97-106, 1979.
14. LIPSCOMB AB, JONHSTON RK, SYNDER RB ET AL. Evaluation of hamstring strength following use of semitendinosus and gracilis tendons to reconstruct the anterior cruciate ligament. Am. J. Sports Med., 10: 340-342, 1982.
15. CHO KO. Reconstruction of the anterior cruciate ligament by semitendinosus tenodesis. Bone Joint Surg.: 57A: 608-612, 1975.
16. JONES KG. Reconstruction of the anterior cruciate ligament using the central one-third of the patellar ligament - a follow-up report. J. Bone Joint Surg., 52A: 1302-1308, 1970.
17. ROSENBERG TD. Technique for endoscopic Method of ACL reconstruction Technical Bulletin. Mansfield. MA. Acufex Microsurgical. 1993.
18. PINCZEWSKI L, THURESSON P, OTTO D, NYQUIST F. Arthroscopic Posterior Ligament Reconstruction using four-strand hamstring tendon graft and interference screws. Arthroscopy 13 (5): 661-665, 1997.
19. RUBIN RM, MARSHALL JL, WANG J. Prevention of knee instability: experimental model for prosthetic anterior cruciate ligament. Clin Orthop 113: 212-236, 1975.