

**Zeitschrift:** Fisio active  
**Herausgeber:** Schweizer Physiotherapie Verband  
**Band:** 40 (2004)  
**Heft:** 7

**Artikel:** Notre pratique de l'utilisation du taping dans l'entorse latérale de la cheville  
**Autor:** Kerkour, Khelaf / Merz, Philippe  
**DOI:** <https://doi.org/10.5169/seals-929562>

### **Nutzungsbedingungen**

Die ETH-Bibliothek ist die Anbieterin der digitalisierten Zeitschriften. Sie besitzt keine Urheberrechte an den Zeitschriften und ist nicht verantwortlich für deren Inhalte. Die Rechte liegen in der Regel bei den Herausgebern beziehungsweise den externen Rechteinhabern. [Siehe Rechtliche Hinweise.](#)

### **Conditions d'utilisation**

L'ETH Library est le fournisseur des revues numérisées. Elle ne détient aucun droit d'auteur sur les revues et n'est pas responsable de leur contenu. En règle générale, les droits sont détenus par les éditeurs ou les détenteurs de droits externes. [Voir Informations légales.](#)

### **Terms of use**

The ETH Library is the provider of the digitised journals. It does not own any copyrights to the journals and is not responsible for their content. The rights usually lie with the publishers or the external rights holders. [See Legal notice.](#)

**Download PDF:** 15.03.2025

**ETH-Bibliothek Zürich, E-Periodica, <https://www.e-periodica.ch>**

# Notre pratique de l'utilisation du taping dans l'entorse latérale de la cheville

Khelaf Kerkour, *Physiothérapeute-chef, Hôpital du Jura, Site de Delémont, Delémont, E-mail: khelaf.kerkour@h-ju.ch*  
Philippe Merz, *Physiothérapeute-enseignant, Ecole de physiothérapie Bethesda, Bâle, E-mail: philippe.merz@bethesda.ch*

10

Physioactive 7/2004

## Mots-clés:

tape, entorse, cheville

La prise en charge de l'entorse latérale de la cheville nécessite un examen clinique et/ou radiologique précis afin de déterminer le grade de gravité (I à III, critères d'Ottawa...), le ou les faisceaux ligamentaires lésés et les éventuelles lésions associées. Le taping prend sa place lors du choix d'un traitement fonctionnel. La technique doit être précise et s'appuyer sur des considérations cliniques et biomécaniques du mécanisme lésionnel (éventuel tiroir antérieur, varus arrière pied, lésion de la syndesmose, de la gaine des péroniers, gonflement, ecchymose...). Les risques d'allergie cutanée peuvent être minimisés si toutes les précautions d'usage sont prises (protection de la peau, rasage et changement pas trop fréquent du taping...)

## ABSTRACT

To take care an acute rupture of the lateral ankle ligament requires a clinical and/or radiological examination to determine the grade of gravity (I to III, criteria of Ottawa...), the ligaments injured and the possible associated lesions. The taping takes its place at the time of the choice of a functional treatment. The technique must be precise and be based on clinical and biomechanical mechanism considerations. The risks of cutaneous allergy can be minimized if all precautions are taken (protection of the skin, shaving and change not too frequent of the taping).

## INTRODUCTION

Cet article issu de la pratique quotidienne a pour but de vous montrer ce que nous utilisons comme tape thérapeutique dans la phase aiguë de l'entorse latérale de la cheville.

L'entorse de la cheville est un des traumatismes les plus fréquents en pratique générale comme en pratique sportive. Des études prospectives ont démontré, que les traumatismes aigus de la cheville représentaient 16 à 21 pour-cent des lésions traumatiques survenant lors de la pratique sportive. C'est surtout le complexe ligamentaire latéral qui est vulnérable. Il est constitué de trois ligaments principaux (tab. 1):

- ligament talo-fibulaire antérieur (LTFA)
- ligament calcanéo-fibulaire (LCF)
- ligament talo-fibulaire postérieur (LTFP)

et du Ligament talo-calcanéen interosseux (LTCI) qui peut être également lésé lors de l'entorse.

Le LTFA est presque horizontal lorsque le pied est à angle droit. Par contre, il est presque vertical lorsque le pied est en équin. Comme la plupart des entorses en inversion du pied surviennent en équin, c'est le ligament le plus fréquemment lésé. Près des deux tiers des entorses de la cheville concernent ligament talo-fibulaire antérieur isolément. Si le traumatisme en inversion est plus important, le ligament calcanéo-fibulaire peut également être lésé.

<b>LTFA</b> Ligament talo-fibulaire antérieur Ligament péronéo-astragalien antérieur
<b>LCF</b> Ligament calcanéo-fibulaire Ligament péronéo-calcanéen
<b>LTCI</b> Ligament talo-calcanéen interosseux Ligament en haie
<b>LTFP</b> Ligament talo-fibulaire postérieur Ligament péronéo-astragalien postérieur

Tab. 1: Principaux ligaments touchés dans l'entorse latérale.

<b>GRADE I</b> (bénigne)	Elongation sans rupture	<b>Marche:</b> normale <b>Gonflement:</b> latéral modéré <b>Varus passif:</b> sensible <b>Tiroir antérieur:</b> indolore <b>Palpation du LTFA:</b> sensible
<b>GRADE II</b> (moyenne)	Rupture partielle	<b>Marche:</b> boiterie d'esquive <b>Gonflement:</b> antéro-latéral <b>Varus passif:</b> douloureux <b>Ecchymose:</b> latérale <b>Tiroir antérieur:</b> sensible <b>Palpation du LTFA ou du LTC:</b> douloureux
<b>GRADE III</b> (grave)	Rupture totale d'au moins un faisceau	<b>Craquement initial:</b> ++ <b>Douleur initiale:</b> forte/syncopale <b>Marche:</b> appui difficile ou impossible <b>Gonflement:</b> antéro-latéral puis global <b>Varus passif:</b> ++ <b>Ecchymose:</b> latérale puis diffuse <b>Tiroir antérieur:</b> ++ <b>Palpation du LTFA et/ou du LCF:</b> douloureux

Tab. 2: Gravité lésionnelle selon les signes cliniques [2].

## CLASSIFICATION DES LÉSIONS

Les classifications cliniques sont imprécises et non fiables car dépendantes de l'interprétation de l'examineur, voire même du patient [1] (voir tab. 2 et 3).

Une entorse bénigne correspond à une distension du ligament, sans rupture vraie. Elle ne lui fait pas perdre son rôle de hauban articulaire. Si le traumatisme est plus violent et, selon la vitesse du traumatisme, le faisceau antérieur peut se rompre, ce qui définit une entorse grave. Si la violence du traumatisme est suffisante, la rupture s'étend successivement aux autres. Les entorses graves entraînent une déstabilisation latérale de l'articulation tibio-talienne faisant apparaître lors du mouvement forcé un bâillement externe de l'articulation. L'entorse est confirmée par l'examen qui retrouve une douleur pré-malléolaire latérale, précise, sur le trajet du LTFA. Une douleur sur le bord antérieur de la malléole est habituellement retrouvée. Il faut palper les repères osseux qui, s'ils sont douloureux, doivent faire rechercher une fracture: bord postérieur, pointe et partie haute de la malléole latérale, base du cinquième métatarsien, scaphoïde, talon.

*Le diagnostic clinique d'une entorse grave repose sur un faisceau de signes [2]:*

- Le traumatisme a été violent, avec impression de déboîtement ou de grand déplacement. La sensation d'un craquement, surtout s'il a été audible, est très évocatrice. Par contre l'intensité de la douleur et de l'impotence fonctionnelle n'est pas parallèle à la gravité de l'entorse. Au contraire après

GRADE	LÉSIONS	CLINIQUE	ECHOGRAPHIE	RADIOGRAPHIES
GRADE I (bénigne)	LTFA ou LCF	<b>Absence de:</b> – craquement initial – «œuf de pigeon» – hémarthrose – d’ecchymose – laxité unilatérale	Inutile	<b>A faire si:</b> – critères d’Ottawa: âge < 15 ans ou > 55 ans – discordance traumatisme/clinique – Instabilité chronique – contexte médico-légal
GRADE II (moyenne)	LTFA ou LCF	– Marche douloureuse – Gonflement latéral – Ecchymose modérée – LTFA: Tiroir antérieur: +/- – LCF: Varus pur passif: +/-	– Désinsertion partielle proximale – Rupture partielle en plein corps – Désinsertion/avulsion distale	<b>A faire d’emblée si:</b> – critères d’Ottawa: âge < 15 ans ou > 55 ans – hémarthrose – discordance, traumatisme/clinique – instabilité chronique – contexte médico-légal
GRADE III (sérieuse)	LTFA ou LCF +/- LTCL	– Craquement initial: +/- – LTFA: «Œuf de pigeon» – LCF: œdème latéral – Boiterie d’esquive – Gonflement: + – Ecchymose: + – Mobilité talo-calcanéenne: normale – LTFA: tiroir antérieur: + – LCF: varus pur passif: +	– LTFA: désinsertion proximale – LCF: désinsertion proximale – <b>gaines fibulaires:</b> épanchement – LTFA: désinsertion distale, désinsertion/rupture – LCM: lésion d’un élément – LTCL: infiltration du sinus du tarse	<b>A faire en 2<sup>ème</sup> intention si:</b> avulsion-arrachement à l’échographie
GRADE IV (grave)	LTFA et/ou LCF +/- LTCL/LTFP	– Craquement initial: ++ – «Œuf de pigeon»: ++ – Marche difficile – Gonflement: + – Ecchymose: ++ – Mobilité talo-calcanéenne: normale – LTFA: tiroir antérieur: ++ – LTFA/LCF/LTCL: varus équin passif: ++ – LCF/LTFP: varus pur/talus: ++	– LTFA et LCF: ruptures/désinsertions – LTFA: rupture/désinsertion – <b>Capsule antérieure:</b> large déchirure – LCF: rupture/désinsertion – LTCL: infiltration du sinus du tarse	

Tab. 3: Nouvelle classifications des entorses latérales de la cheville [1].

la douleur initiale fulgurante commune à tous les types d’entorse, on observe dans les entorses graves une sédation presque totale pendant quelques heures, suivie d’une douleur permanente peu intense (classique évolution en trois temps), n’entraînant qu’une impotence modérée. Au maximum, une sensation d’instabilité indolore à l’appui est très évocatrice (mais elle est très rarement retrouvée).

- Il existe un volumineux hématome sous-cutané pré- et sous-malléolaire en œuf de pigeon, apparu très précocement dans les minutes qui suivent le traumatisme. Quelques heures après, la région péri-malléolaire est gonflée par un œdème plus étendu, la diffusion de l’hématome jusqu’à la peau étant responsable de son aspect ecchymotique. Seuls le volume de l’œdème et l’étendue de l’ecchymose sont ici des signes de gravité.
- Le choc talien est plus évocateur, traduisant le choc en retour du talus contre la malléole latérale à l’arrêt de la contrainte. Dans le plan sagittal, on attire l’arrière pied vers l’avant à la recherche d’une mobilité anormale du talus glissant vers l’avant sous le tibia, réalisant le tiroir antérieur. L’étude du terrain est importante car elle conditionne les indications thérapeutiques. Divers groupes de sujets peuvent être distingués

(jeunes, sportifs, actifs, les sujets à risques, âgés, obèses, insuffisants veineux ou variqueux, qu’il ne faudra surtout pas exposer à des complications iatrogènes, les morphotypes avec appui supinateur...).

- Les règles d’Ottawa édictées en 1994 ont précisé qu’un examen clinique précis et bien conduit peut suffire au diagnostic d’entorse latérale et permet d’éviter la prescription de radiographies. Ce à la condition que:
  - la palpation ne retrouve qu’une douleur sur le trajet et les insertions des faisceaux du LFTA
  - il n’y ait pas de douleurs sur les autres repères osseux (bord postérieur et pointe de la malléole, styloïde du 5<sup>ème</sup> métatarsien, scaphoïde, talon...)
  - le patient soit capable de marcher en charge plus de 4 pas
 Ces règles n’ont été validées qu’après une étude prospective sur une population entre 15 et 55 ans. Le patient doit être clairement informé et obligatoirement revu dans les jours suivants en consultation par un médecin expérimenté pour un nouvel examen.

## DIAGNOSTIC DIFFERENTIEL

La prise en charge initiale d'un traumatisme récent de la cheville impose de bien connaître les autres lésions traumatiques que l'on peut rencontrer au niveau de l'arrière pied:

- Les entorses sous-taliennes
- Les entorses médio-tarsiennes (ou du Chopart)
- Luxation des tendons péroniers
- Les fractures de la malléole latérale
- Les fractures de la base du 5<sup>ème</sup> métatarsien
- Fractures du talus
- Les fractures du calcanéum

## DIAGNOSTIC DES COMPLICATIONS TARDIVES DES ENTORSES LATÉRALES

Dans les suites éloignées d'une entorse de la cheville peuvent apparaître des troubles fonctionnels associant diversement instabilité, douleur, et enraidissement. L'enquête s'orientera vers une laxité chronique de la cheville, une lésion ostéochondrale du talus ou une arthrose tibio-tarsienne. Une instabilité pure oriente avant tout vers une entorse récidivante par laxité du LFTA. Une arthropathie mécanique (douleur à la marche et au sport) doit évoquer de principe une lésion ostéochondrale ou une arthrose.

*Une cheville douloureuse et instable, associe les deux syndromes précédents:*

- Syndrome d'instabilité latérale de la cheville
- L'arthropathie mécanique de la cheville

## PRINCIPES THERAPEUTIQUES

Les entorses bénignes relèvent d'un traitement fonctionnel autorisant une reprise initiale de l'appui sous couvert d'une contention (bandage, taping...) et de médicaments antalgiques [3]. Les entorses de gravité modérée s'accompagnant d'emblée de douleurs importantes même à l'appui et d'œdème doivent conduire à une immobilisation provisoire (plâtre ou contention semi-rigide type Air-cast®), à une suppression partielle de l'appui qui est protégé par une paire de cannes, des médicaments antalgiques et anti-coagulants, et une ré-évaluation clinique une semaine après. Celle-ci permet de constater habituellement une évolution favorable et d'instituer un traitement fonctionnel.

Les entorses graves comportant par définition une laxité par rupture ligamentaire imposent une contention satisfaisante de la cheville pour six semaines. Dans les cas où l'impotence initiale est très marquée, une immobilisation plâtrée est indiquée et sera relayée par une immobilisation semi-rigide. Si le cortège douloureux est plus modéré, cette immobilisation peut être confiée à une attelle de type Air-cast®.

Les indications chirurgicales sont réservées au sujet jeune, sportif, présentant une grande laxité et pratiquant une activité sportive particulièrement à risques. La chirurgie consiste alors en une simple suture ligament collatéral suivie d'une contention par botte en résine ou de plus en plus souvent par une immobilisation semi-rigide.

Il faut insister sur la place importante de la rééducation notamment proprioceptive en relais du traitement orthopédique ou chirurgical.

## METHODE

### Traitement par Tape

Depuis près de 20 ans nous traitons la plupart des entorses (grade I et II) du Ligament fibulo-talien antérieur et/ou fibulo-calcanééen par la pose systématique d'un taping. L'objectif est d'abord d'immobiliser le complexe pied/cheville pour obtenir une indolence la plus précoce possible et une diminution de l'œdème. Ce type d'approche est fait en utilisant du matériel adhésif élastique et/ou rigide en combinaison en fonction de l'état clinique et des objectifs d'immobilisation. Le taping permet de déterminer le degré de stabilisation voulu. La connaissance du mécanisme lésionnel permet grâce à trois lés (morceaux de bandes) de limiter:

- Premièrement: le tiroir antérieur du talus (*fig. 2*)
- Deuxièmement: de contrôler le varus-supination de l'arrière pied et de stabiliser postérieurement la fibula (contrôle de la syndesmose fibulo-tibiale) (*fig. 3, 4, 5, 6*)
- Troisièmement: de contrôler l'inversion de l'avant pied et surtout la flexion plantaire (*fig. 7 à 8.3*)

Nous utilisons le matériel suivant (maison Smith et Nephew):

- Tensoplast sport 8 et 6 cm (matériel adhésif souple)
- Leukotape: 4 cm (matériel adhésif rigide)
- Acrylastic: 6 ou 8 cm ou tensoban (protection de la peau)
- Ciseaux
- Rasoirs jetables
- Stérilium ou éther
- Teinture de benjoin ou tensospray

La peau du patient représente l'élément fondamental à protéger lors du taping. Soit nous la protégeons avec des bandes ou mousses de protection (acrylastic, tensoban...) soit nous rasons le patient. Nous préférons raser nos patients pour plusieurs raisons (meilleure adhérence, meilleur effet proprioceptif...). Avant de raser il vaut mieux «dégraisser» la peau avec du stérilium ou de l'éther pour obtenir une meilleure adhérence et diminuer les risques d'allergie cutanée. Remarque: il ne faut pas mettre de solution alcoolisée après le rasage car cela augmente les risques de réactions cutanées.

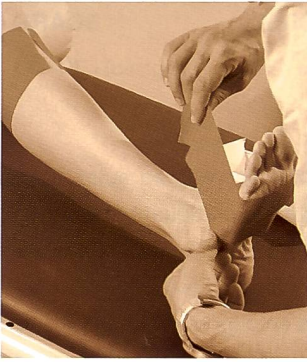

Fig. 1

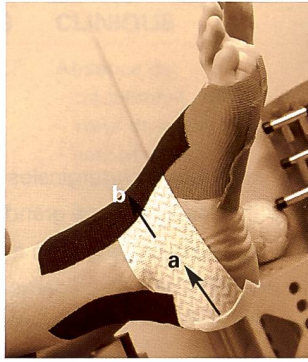


Fig. 2

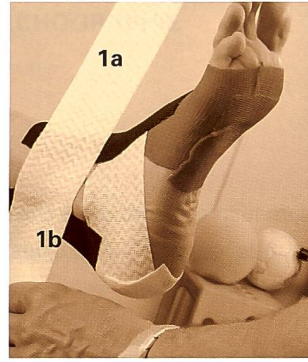


Fig. 3

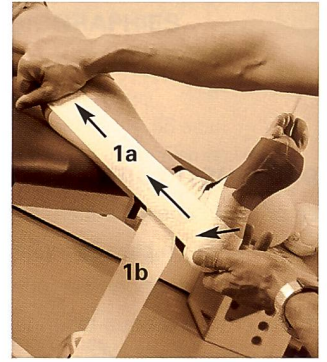


Fig. 4

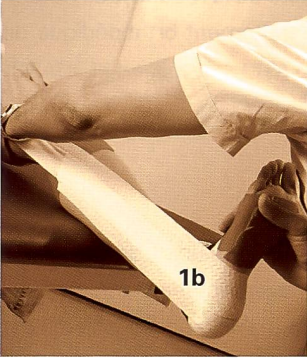


Fig. 5

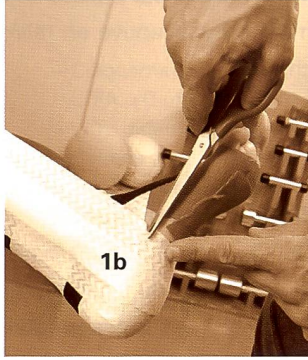


Fig. 6

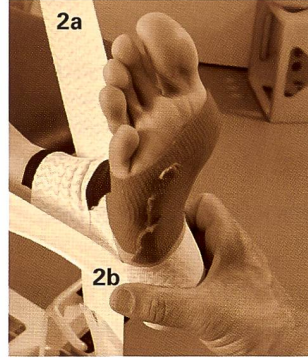


Fig. 7

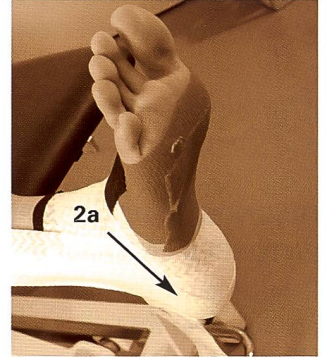


Fig. 8

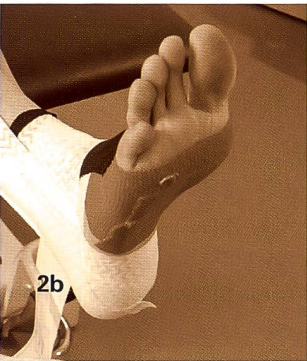


Fig. 8.1

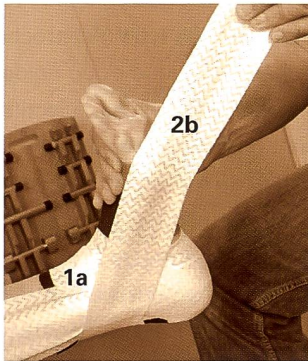


Fig. 8.2

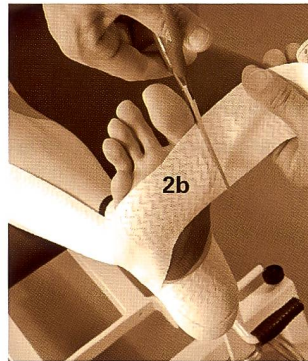


Fig. 8.3

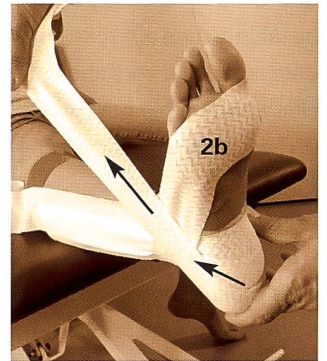


Fig. 9.1

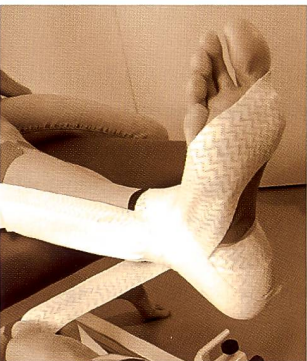

Fig. 9.2

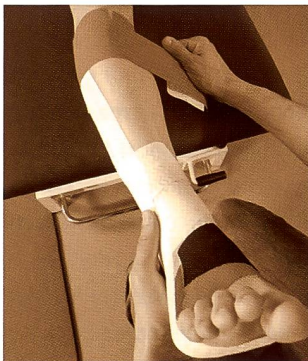


Fig. 10

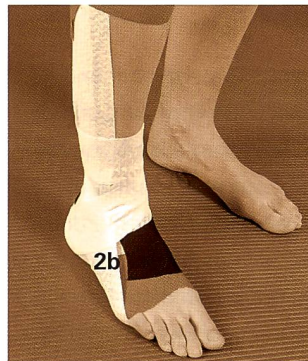


Fig. 11

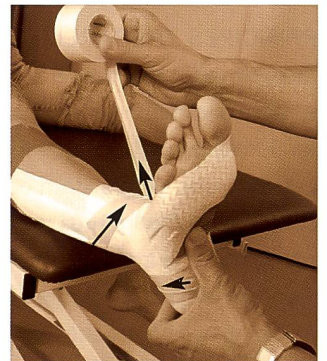


Fig. 12.1

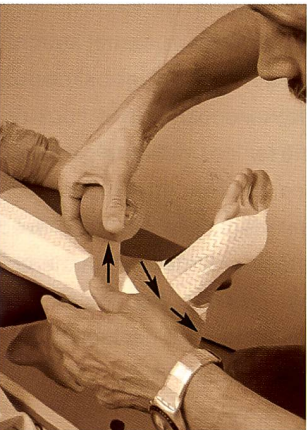

Fig. 12.2

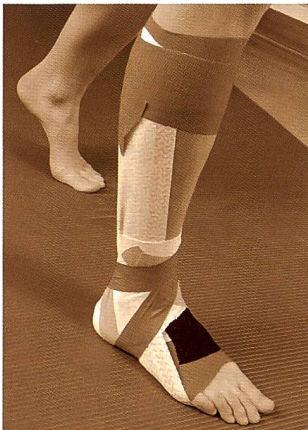


Fig. 12.3

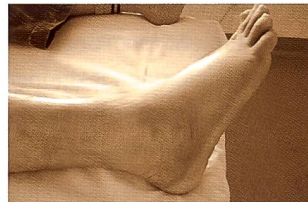

Fig. 13



Fig. 15

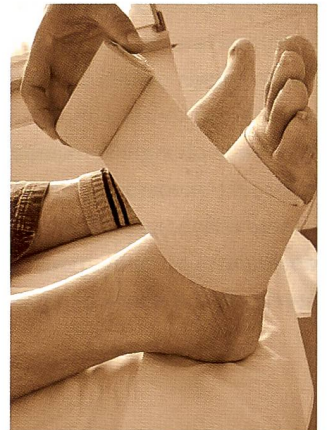

Fig. 14

Fig. 1: Pose des embases proximales et distales en 8 cm. 1. Ne pas faire d'effet «garrot» au niveau du mollet. En cas de doute laisser l'embase ouverte comme indiquée sur la photo. 2. L'embase distale part de la tête du 1<sup>er</sup> métatarsien pour se terminer sur le bord latéral du pied (fig. 2).

Fig. 2: • En blanc (a) lé anti-tiroir antérieur du talus en 6 cm. On part du bord latéral du calcaneum, puis on cravate le talus pour terminer sur le bord latéral du calcaneum. • En noir (b) embase de protection en 8 cm sur la face dorsale du pied. • Idem sur le tendon d'achille.

Fig. 3: On découpe un lé d'environ deux longueurs de segment jambier en 6 cm de large. Il est plaqué en son milieu perpendiculairement à la malléole latérale (1a et 1b voir fig. 4).

NB: La bande est collée légèrement au dessus de la malléole, pour mieux contrôler le varus de l'arrière pied.

Fig. 4: Le lé 1a (6 cm) croise la malléole interne, passe sous le calcaneum puis est tendu (selon besoin de stabilité) sur l'embase proximale.

Fig. 5: Le lé 1b (6 cm) passe à son tour sur le tendon d'achille, puis sous le calcaneum puis est tendu (selon besoin de stabilité) sur l'embase proximale.

NB: Ce lé maintient la fibula en postérieur et contrôle ainsi la syndesmo-

Fig. 6: Il peut être utile de faire une légère découpe sur la bande en contact avec la base du 5<sup>ème</sup> métatarsien, qui peut devenir douloureux.

Fig. 7.1: Un deuxième lé en (6 cm) part au dessus de la malléole interne (longueur environ un segment jambier). La portion 2a va cravater le talus et venir se fixer sur le talus: photo suivante (7.2)

Fig. 7.2: Terminaison sur le calcaneum: face médiale

Fig. 8.1: La portion 2b va avoir pour rôle de contrôler l'inversion et la flexion plantaire du pied. Son rôle est de maintenir le pied en flexion dorsale et éversion.

Fig. 8.2: Le pied est corrigé manuellement. Le lé croise le tendon d'achille et est perpendiculaire au lé 1a. Puis est tendu obliquement en direction de la tête du 5<sup>ème</sup> métatarsien.

Fig. 8.3: Le lé est fixé sur l'embase proximale au niveau de la tête du 1<sup>er</sup> métatarsien puis découpé. NB: 1. Ne pas remonter sur le bord médial du 1<sup>er</sup> rayon car cela augmente les contraintes sur le talus. 2. Si nécessaire réaliser une découpe vers le 5<sup>ème</sup> orteil pour le libérer.

Fig. 9.1: Pour mieux fixer l'attelle 2b, on utilise une bande qui part du calcaneum (comme fig. 2), va plaquer et maintenir le lé 2b. Ce lé aura un effet également de maintien de la syndesmo-fibulo-tibiale.

Fig. 9.2: Le lé croise la malléole interne pour se terminer sur crête tibiale.

Fig. 10: Fixation des lés 1a et 1b sur l'embase proximale. Ne pas faire effet «garrot» et l'embase se fixe toujours sur un genou en extension.

Fig. 11: Si possible le tape est contrôlé debout en charge totale ou partielle selon la clinique et la prescription médicale. S'il est trop serré, on peut faire des coupes aux zones de contraintes ou décoller le tape. Des contractions isométriques des péroniers latéraux doivent être entreprises très précocement, ainsi que des exercices de reprogrammation neuromotrice en fonction des douleurs.

Noter: l'effet éverseur le bande 2b.

Fig. 12.1 et 12.2: Au besoin un double verrouillage calcaneen en rigide (leukotape 4 cm) peut être réalisé pour augmenter la stabilité de l'arrière pied. Pour notre part nous utilisons exceptionnellement cette augmentation de stabilité en première intention (cannes et cheville douloureuse et tuméfiée). Par contre lorsque le patient est revu en physiothérapie (environ 48 heures après l'accident initial) et si nous constatons que le montage est moins efficace (cheville dégonfle) au lieu de l'ôter, nous préférons le renforcer avec du rigide. Le changement de tape est le facteur le plus irritant pour la peau.

Fig. 12.2: Le croisement des deux bandes sous et derrière le calcaneum permettent un double verrouillage.

Avec la multiplication du nombre de bandes et du choix judicieux de leur direction il est possible de contrôler n'importe quel mouvement du pied, en fonction de l'examen clinique et de nos objectifs de rééducation.

Fig. 12.3: Contrôle en charge comme pour la figure 11.

Fig. 13: Entorse latérale avec gonflement et ecchymose.

Fig. 14: Bande de protection adhésive en acrylastic (ne nécessite pas le rasage préalable du patient) a un effet compressif et de drainage. Noter le sens de la pose.

Fig. 15: La superposition des couches conditionnent la pression exercée. Il faut remonter de distal vers proximal jusqu'à la base du mollet.

### Application pratique du Tape, différentes étapes

Le tape que nous vous proposons peut être mis en place si nécessaire de trois à six semaines, sans problème cutané, hormis les patients allergiques (*prévoir de mettre une protection voir fig. 14*). L'expérience nous montre que c'est beaucoup plus traumatisant pour la peau d'enlever le tape pour le changer que de le renforcer au besoin par une autre bande souple ou rigide. Il faut toujours dire au patient que:

- Si la nuit le tape est trop serré il faut soit le distendre en tirant ou décollant les bandes
- S'il démange trop d'également l'ôter (allergie ???)
- Lui donner le numéro de téléphone où il peut vous joindre en cas de problème

### CONCLUSION

L'entorse latérale de la cheville peut classiquement se traiter de trois manières différentes:

- Traitement conservateur par immobilisation plâtrée
- Traitement fonctionnel par tape et/ou attelle amovible
- Traitement chirurgical

Associé au traitement symptomatique classique (RICE: rest-ice-compression-elevation), nous privilégions dans la majorité des cas des lésions de grade I et II un traitement fonctionnel par contention adhésive (tape). Ce type de traitement permet un contrôle du jeu articulaire du complexe pied / cheville dans les trois plans de l'espace, permettant ainsi de mettre au repos de façon plus élective le ou les faisceaux lésés. Ce type de montage a également un effet compressif et proprioceptif indiscutable. Il autorise une mobilisation précoce (avec charge partielle ou totale selon les douleurs et l'état clinique) et une reprogrammation neuromotrice très précoce. Cependant ce type de traitement est opérateur-dépendant (en fonction de son expérience) et du matériel utilisé.

### RÉFÉRENCES

1. *LECLUSE J.*: Lésions ligamentaires des entorses latérales de la cheville. J Traumatol. Sport 2003; 20 (2): 95-104.

2. *ROMBOUTS JJ.*: Les entorses externes de la cheville. Louvain Med 1999; 118:231-239.

3. *FRITSCHY D.*: Accidents de la cheville et du pied. FARD 2003.