

**Zeitschrift:** Fisio active  
**Herausgeber:** Schweizer Physiotherapie Verband  
**Band:** 42 (2006)  
**Heft:** 6

**Artikel:** Der Schmerz als Therapiepartner  
**Autor:** Boeger, David  
**DOI:** <https://doi.org/10.5169/seals-929735>

### **Nutzungsbedingungen**

Die ETH-Bibliothek ist die Anbieterin der digitalisierten Zeitschriften. Sie besitzt keine Urheberrechte an den Zeitschriften und ist nicht verantwortlich für deren Inhalte. Die Rechte liegen in der Regel bei den Herausgebern beziehungsweise den externen Rechteinhabern. [Siehe Rechtliche Hinweise.](#)

### **Conditions d'utilisation**

L'ETH Library est le fournisseur des revues numérisées. Elle ne détient aucun droit d'auteur sur les revues et n'est pas responsable de leur contenu. En règle générale, les droits sont détenus par les éditeurs ou les détenteurs de droits externes. [Voir Informations légales.](#)

### **Terms of use**

The ETH Library is the provider of the digitised journals. It does not own any copyrights to the journals and is not responsible for their content. The rights usually lie with the publishers or the external rights holders. [See Legal notice.](#)

**Download PDF:** 16.03.2025

**ETH-Bibliothek Zürich, E-Periodica, <https://www.e-periodica.ch>**

## Der Schmerz als Therapiepartner

David Boeger\*

In der Manuellen Narbentherapie nach Boeger wird der Schmerz bewusst als Therapiepartner eingesetzt. Um eine maximale Beweglichkeit der Patienten und Patientinnen zu erreichen, werden mit ihr Narben von Verklebungen befreit und so schmerzhafte und schädliche Schonhaltungen aufgelöst.

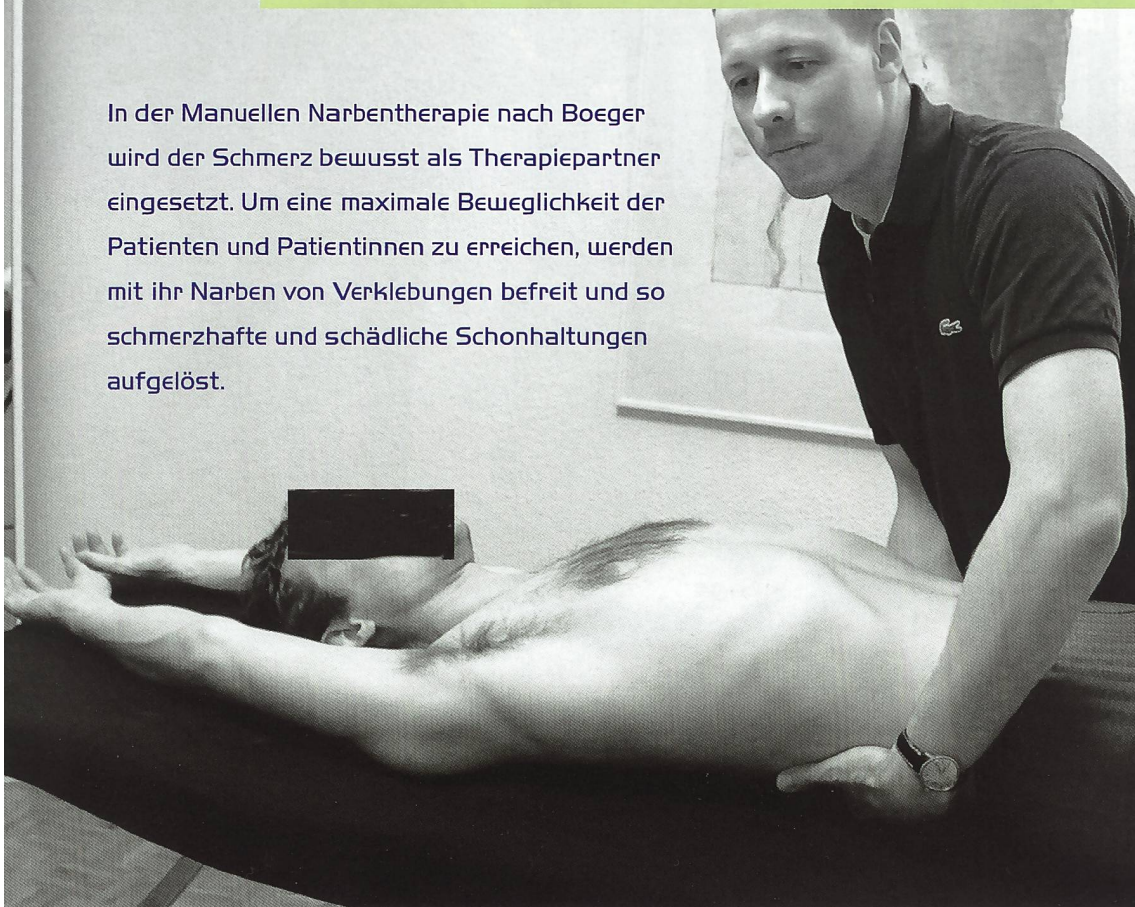

Abb. 1: Physiotherapeut David Boeger mit Schmerzpatient.

Stellen Sie sich vor, Sie tragen einen Massanzug. Nun bekommt dieses Kleidungsstück einen Riss. Um diesen Riss zu flicken, müssen Sie den Stoff an der beschädigten Stelle zusammen raffend und festnähen. Wie sitzt der Anzug nach dieser Ausbesserung?

Dieser Massanzug ist Ihre Haut. Nach einer Verletzung ändert sich deren Spannung. Wie bei dem genannten Beispiel ist es nicht der Riss bzw. die Narbe, die uns Probleme macht, sondern deren Auswirkung auf das gesamte Bewegungssystem. Wir erleben häufig die Narben selbst als beschwerdefrei, da wir die Narben unbewusst schonen und auf andere Bereiche ausweichen. Diese, von der Narbe erzwungene Schonhaltung hat zwangsläufig die Überlastung zahlreicher anderer Körperregionen zur Folge.

### Die Sprache des Schmerzes

Die MNT ist eine gute Ergänzung zur Manualtherapie im Sinne einer Bindegewebs- und Weichteilmobilisation. Der Schmerz ist wichtigster und zuverlässigster Therapiepartner. Ihn gilt es zu verstehen, seine Botschaft zu entschlüsseln und mit ihm gemeinsam die Ursache zu finden. Schmerzen sind kein Problem, sondern ein Warnsignal, vergleichbar einer Fehlermeldung an die Zentrale. Im Alltag reagieren wir entsprechend. So verstehen wir die Tankleuchte im Auto nicht als Problem, sondern als einen Hinweis. Der erste Schritt ist also das Verstehen des Schmerzes. Ist der Schmerz an ein konkretes Ereignis, beispielsweise äussere Gewalteinwirkung geknüpft, liegt die Ursache auf der Hand. Bei schmerzhaften Signalen, welche nun aber nicht an einem konkreten Ereignis festzumachen sind, sondern sich langsam aufbauen oder in keinem Verhältnis zum äusseren Reiz zu stehen scheinen, ist die Diagnose oft nicht einfach. Hier muss man das Bewegungssystem auf seine

normale Funktionstüchtigkeit hin untersuchen. Es können Schmerzen im linken Bein die Folge einer Überlastung, also Schonhaltung des rechten Beines sein. Entzündungsbedingte Verklebungen zwingen den Menschen in Schonhaltungen, die eine Überlastung gesunden Gewebes zur Folge haben. In einem solchen Fall muss das betroffene rechte Bein therapiert werden und nicht das schmerzhafte linke. Aus der Schmerzphysiologie ist die hemmende Wirkung der «Gate Control»-Theorie bekannt (Melzak 1978). Diese besagt, dass die Schmerzafferenz jeweils auf segmentaler Ebene und in der Stammhirnregion eine Barriere überspringen muss, bevor sie auf der Cortex als bewusster Schmerz wahrgenommen werden kann. Der Körper wird in der ersten Schmerzphase versuchen, durch eine Belastungsverlagerung den Schmerzimpuls zu minimieren.

Schmerz hat dabei viele Sprachen. Er äussert sich mal dumpf und diffus, dann spitz und hell. Er ist begrenzt schneidend scharf oder flächig ausstrahlend. Der

\* David Boeger ist Erfinder der physiotherapeutischen Methode der «Manuellen Narbentherapie nach Boeger». Die Abbildungen in diesem Artikel zeigen ihn während der Arbeit am beschriebenen Fallbeispiel.

Schmerz kann uns in die Beugung oder in die Streckung zwingen. Er kann heiss und pulsierend oder kalt und taub erscheinen. Die Sprache des Schmerzes will verstanden werden. Sie kann uns wertvolle Hinweise geben auf das, was im Körper in Ungleichgewicht geraten ist. Schmerzen sind zwar ein subjektives Erlebnis, lassen sich aber durch vergleichende Bilder in eine gewisse allgemein gültige Sprache fassen. Ausmass, Art und Weiterleitung von Schmerzen können sehr verschieden sein. Ebenso sind Schmerzen von früheren Erfahrungen und unserer Erinnerung an diese Erfahrungen geprägt. So spielt auch der Kulturkreis, aus dem der betroffene Mensch stammt, eine gewisse Rolle, wie Schmerz erlebt und verarbeitet wird.

Während der Manuellen Narbentherapie spüren die Patienten so lange einen spitzen, hellen Schmerz, bis sich die Verklebungen der Gewebsschichten gelöst haben. Dieser Schmerz wird häufig als «Wohlschmerz» beschrieben, was mit dem befreienden Gefühl zu erklären ist, welches die Patienten mit dem Lösen der Verklebungen erfahren. Anhand der erhöhten Gewebsspannung bei verklebtem Gewebe lässt sich palpatorisch der bewegungseinschränkende Faktor dieser betroffenen Region feststellen. Der bei der Manuellen Narbentherapie entstehende Schmerz ist nach einem Jahr genauso intensiv wie nach vierzig Jahren.

Wenn man in der Manuellen Narbentherapie einen Dehnimpuls auf das verklebte Gewebe setzt, löst man zunächst eine deutliche Schmerzafferenz aus. Es ist daher ratsam, den Patienten durch ein Gespräch auf den Schmerz vorzubereiten und ihn aufzufordern, die nachlassende Schmerzintensität zu spüren. Bewusster Einsatz tiefentspannender Atmung senkt über den Parasympathikus den Tonus im gesamten Körper sehr schnell. Die Entspannung des Patienten in den Schmerz hinein vermindert wiederum die Schmerzintensität erheblich. Da der Schmerz ein wichtiges Behandlungsbarometer ist, ist eine Reduzierung des Schmerzempfin-

dens durch Medikamente oder Kälte nicht ratsam. Wenn man mit dem Schmerz arbeitet, ist eine Schädigung von gesundem Gewebe in der Therapie nicht möglich.

### Fallbeispiel: Diagnose und Tests

Der Patient kam mit der ärztlichen Diagnose rezidive Periarthritis humeroscapularis, rechts, in meine Praxis. Er klagte über wiederkehrende Schmerzen in der rechten Schulter mit Rotationseinschränkungen der Halswirbelsäule nach links. Die Anamnese des Patienten ergab, dass er im Alter von zwölf Jahren beim Fussballspielen ein Supinationstrauma am linken Fuss hatte. Die daraus resultierende Schwellung des Fusses wurde mit Hausmitteln zum Abklingen gebracht. Nach mehrtägigem Humpeln war der Fuss, nachdem die Schwellung abgeklungen war, wieder voll belastbar. Ein Arzt wurde nicht konsultiert.

Seit dieser Zeit hatte der Patient immer wieder Probleme mit diesem Fuss. Vor allem das Laufen auf unwegsamem, steinigem Untergrund verursachte ihm Beschwerden, da der Fuss sich dem wechselnden Untergrund nicht adäquat anpassen konnte.

Die Ganganalyse ergab ein hörbar lauterer Auftreten des rechten Fusses mit einer verstärkten Rotation des Beckens über die linke Hüfte. Weiterlaufend war bei dem Schritt über das linke Standbein eine Rotationsbewegung des Oberkörpers nach links mit verstärkter Protraktion des rechten Schultergürtels zu beobachten.

Die optische Untersuchung ergab im Stand eine deutliche Protraktion der rechten Schulter mit entsprechender innenrotatorischer und pronatorischer Komponente des rechten Ober- und Unterarms. Die Wirbelsäule war leicht nach links rotiert. In Rückenlage zeigte sich die

Abb. 2: Mit der Frontaltechnik lassen sich die lateralen Verklebungen lösen.

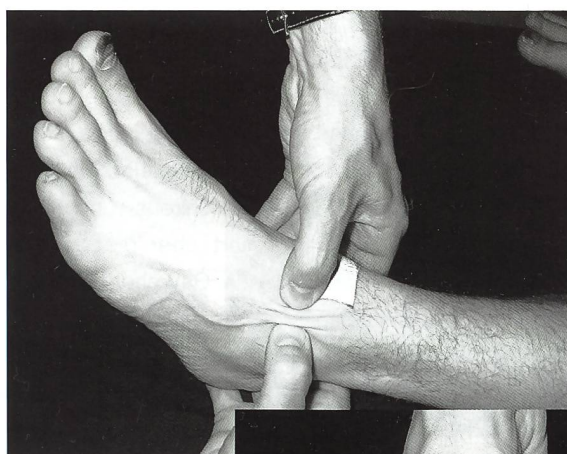
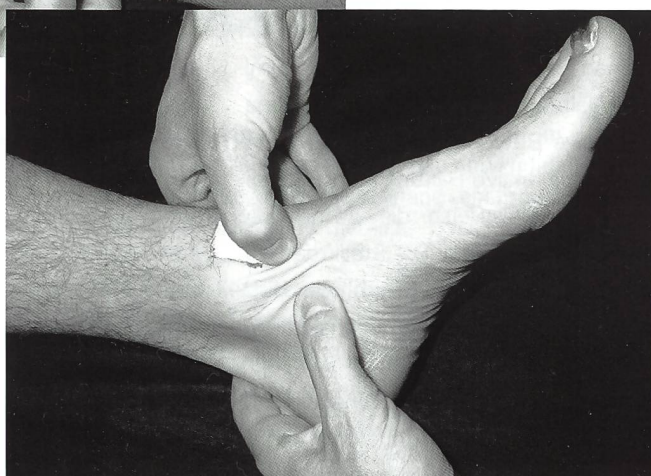


Abb. 3: Beide Daumen werden zwei bis drei Zentimeter medial am distalen Tibiaende angesetzt.



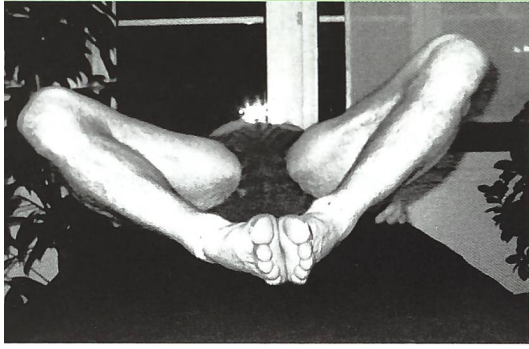
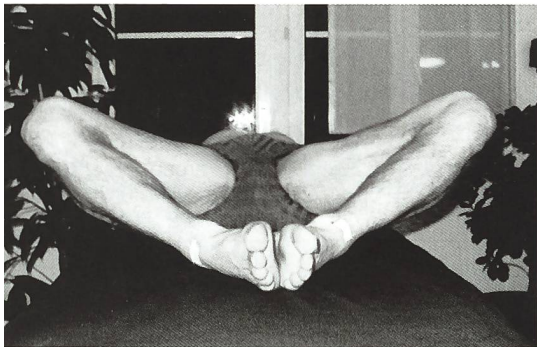


Abb 4: Testergebnis nach Anwendung der MNT: Beweglichere Dorsalextension im Fuss: Vorher... (oben)

Abb. 5: ... und nachher (unten).



Fehlstellung der rechten Schulter aus der cranialen Perspektive ebenfalls ausgeprägt. Die Grundspannung des rechten Trapezius war hoch. Das linke Knie zeigte ein Extensionsdefizit von 10 Grad. Der linke Fuss befand sich 50 Grad in Plantarflexion, mit leichter Inversion. Der Patient gab gelegentliche nächtliche Wadenkrämpfe links an. Das rechte Knie und der rechte Fuss waren optisch unauffällig. Um die Ursachen der offensichtlichen Fehlhaltung zu lokalisieren, testete ich den Patienten mit den drei Basisbewegungen. Diese drei Bewegungen habe ich als Grundlage für meine Tests ausgewählt. Ohne die endgradige Ausführbarkeit der Basisbewegungen ist nach meinen Erfahrungen die aktive ökonomische Haltung nicht möglich. Die maximale passive Beweglichkeit ist die Grundlage für die aktive Haltung: Zum Bücken muss beispielsweise die Wirbelsäule leicht lordosiert sein. Die Statik des Rückens ist nur über die Dynamik der Hüftgelenke realisierbar. Mit der maximalen Abduction der Oberschenkel kann das Becken nach vorne kippen. Über die endgradige Flexion der Hüftgelenke beugt sich der Rumpf dann aufgerichtet nach

vorne – unten. Die maximale Ausführbarkeit dieser drei Basisbewegungen ist keine besondere Beweglichkeit, sondern eine Notwendigkeit für den rückengerichteten Tagesablauf.

**Test 1:** Patient in Rückenlage, beide Arme werden in die Anteversion gebracht. Der Patient gibt Schmerzen in der rechten Schulter ab einem Winkel von 130 Grad an. Bei 150 Grad ist die aktuelle Bewegungsgrenze der rechten Schulter erreicht. Die linke Schulterbewegung ist mit 180 Grad endgradig und bis auf ein gewisses Spannungsgefühl schmerzfrei. Die weiterlaufende Bewegung der Armstreckung in die Lendenwirbelsäule, leichte passive Lordosierung, ist nicht ausreichend ausgeprägt.

**Test 2:** Patient in Rückenlage, beide Knie um 80 Grad angewinkelt, die Füße stehen plan auf, der Patient lässt die Beine in die Abduktion sinken. Das linke Hüftgelenk zeigt eine Abduktion von 50 Grad, die rechte Hüfte geht bis auf 65 Grad. Links ist der Dehnimpuls deutlich schmerzhafter als rechts.

**Test 3:** Maximale passive Flexion der Hüfte. Patient zieht das linke Bein Richtung Brust. Bei 100 Grad Flexion treten starke Schmerzen in der linken Leistenregion auf. Die rechte Hüfte ist bis maximal 150 Grad beugbar und schmerzfrei. Der Verschieblichkeits- und Hautfaltentest informiert über die Oberflächenspannung des Gewebes. Erhöhte Gewebsspannung der Oberfläche hat Konsequenzen auf tiefere Regionen und umgekehrt. Die Hautverschieblichkeitstests werden longitudinal ausgeführt, weil sie dem Faszienvorlauf folgen.

### Die schmerzbedingte Schonhaltung

Der Patient ist im optischen Befund deutlich in einer Schonhaltung fixiert, welche eine schmerzhaft Überbelastung der rechten Schulter zur Folge hat. Der Beweglichkeitstest zeigt ein deutliches Bewegungsdefizit der linken Hüfte und der rechten Schulter. Die Ursache der unbewussten Schonhaltung lässt sich durch eine manualtherapeutische Unter-

suchung von caudal nach cranial schnell eingrenzen. Die Extensionsbewegung der rechten Wade liegt endgradig bei zwanzig bis dreissig Grad, das Endgefühl ist federnd. Mit dem Translationstest überprüfe ich die artikuläre Spannung.

Wie sich bei den Beweglichkeitstests gezeigt hat, war die dorsale Extension des linken oberen Sprunggelenks um zehn Grad eingeschränkt. Die Flexorenkette, beginnend im linken Wadenmuskel, weiterlaufend über die Adduktoren und Hüftflexoren des linken Beines und sich diagonal über die schräge Bauchmuskulatur zur rechten Brustmuskulatur fortsetzend, verkürzt sich. Die Extensorenkette muss dabei in gedehnter Ausgangslage fallverhindernd arbeiten.

Die Angaben des Patienten in der Anamnese wurden durch das Ergebnis des Beweglichkeitstests, des Hautverschieblichkeits- und Hautfaltentests und den Translationsbefund des linken oberen Sprunggelenks bestätigt. Ebenso waren die Basisbewegungen 2 und 3 der linken Hüfte nicht endgradig möglich. Die entzündungsbedingten Verklebungen des linken oberen Sprunggelenks blockierten die dorsale Extension, was eine erhöhte Spannung des linken Gastrocnemius zur Folge hatte, die sich in nächtlichen Wadenkrämpfen äusserten.

### Manuelle Narbentherapie am linken Fuss

Mit der Frontaltechnik der Manuellen Narbentherapie löste ich die vielschichtigen Verklebungen im Kapsel-Hautgewebe. Narben sind mechanische Probleme und können nur mechanisch gelöst werden. Die Frontaltechnik ist in der Manuellen Narbentherapie die Technik, mit der die flächigen Verklebungen gelöst werden. Sie kann für alle Arten von entzündungsbedingten Gewebsverklebungen und Vernarbungen eingesetzt werden. Die Manuelle Narbentherapie ist eine Lifttechnik, mit der das Gewebe angehoben und durch konstanten Druck gelöst wird.

Am linken oberen Sprunggelenk des Patienten begann ich mit einem von me-

# Muskeln reizen!

- Muskelstimulation (FES/NMS)
- Neuro-Rehabilitation
- Schmerztherapie (TENS)
- Inkontinenzbehandlung

Attraktive Miet-/Kaufkonditionen.



Parsenn-Produkte AG, Abt. Medizinische Geräte  
7240 Küblis, Tel. 081 300 33 33, Fax 081 300 33 39  
info@parsenn-produkte.ch, www.parsenn-produkte.ch

**MEDIDOR**  
HEALTH CARE • THERAPIE

## Stosswellen-therapie

Schnell, sicher, erfolgreich!

ESWT – Extrakorporale Stosswellentherapie zur Behandlung von Weichteilbeschwerden. Chronische Schmerzen werden in kurzen Sitzungen erfolgreich therapiert. Der Patient erhält seine schmerzfreie Beweglichkeit zurück.



Storz Medical Masterpuls® Akust

**Für den Patienten:** Breites Behandlungsspektrum, anästhesiefreies Verfahren, schonende Anwendung, hohe Heilungsrate, wiedergewonnene Lebensqualität und Mobilität, bezahlbare Therapie.




**Für die Praxis:** Kurze Sitzungsdauer, sichere Anwendung, hoher Patientendurchsatz, zufriedene Patienten und schnelle Geräteamortisation bei geringen Folgekosten.

**MEDIDOR** Health Care • Therapie  
Eichacherstrasse 5 · CH-8904 Aesch b. Birmensdorf/ZH · Tel. 044-739 88 88  
Fax 044-739 88 00 · E-Mail mail@medidor.ch · Internet www.sissel.ch

## Herbstaktion

Behandlungsliegen SWISS-MADE 1760.-  
direkt ab Fabrik - Beste Qualität

Nur einige Beispiele aus unserer grossen Auswahl



Gratisprospekte



LIMMAT-MEDICAL  
Postfach 201  
5300 Turgi  
079-666 22 11



www.aktionmassageleie.ch / www.swisskosmetikleie.ch

Bitte

berücksichtigen

Sie beim Einkauf unsere

Inserten.



## IFAS 2006

**Wir freuen uns, Ihnen wieder viele herausragende Neuheiten und attraktive Messeangebote präsentieren zu dürfen.**

Besuchen Sie uns in der **Halle 2** an unserem **Stand 102** und lassen Sie sich in einer gemütlichen Atmosphäre kompetent beraten. Fordern Sie Ihre **GRATIS**-Eintrittstickets bei uns an und reservieren Sie sich schon heute Ihren Besprechungstermin. Gerne nehmen sich unsere Mitarbeiter Zeit für Sie.

Wir freuen uns auf Ihren Besuch.



### NEUE IFAS-Öffnungszeiten:

Dienstag - Mittwoch, 10.00 - 18.00 Uhr  
Donnerstag, 10.00 - 20.00 Uhr  
Freitag, 10.00 - 17.00 Uhr

### MTR - HEALTH & SPA AG

SIHLEGGSTRASSE 23  
CH-8832 WOLLERAU

telefon +41 44 787 70 80

fax +41 44 787 70 81

email [info@mtr-ag.ch](mailto:info@mtr-ag.ch)

[www.mtr-ag.ch](http://www.mtr-ag.ch)

# Ihre neue Praxis ?

In Oberglatt, an bester Lage direkt beim Bahnhof befindet sich ein aussergewöhnlicher Neubau.

- sehr helle und moderne Räume
- 145 m2 plus Terrasse
- CHF 1'965.00 (inkl. NK)
- Ideal für Praxen oder Ateliers



Infos unter:  
[www.topgewerbe.ch](http://www.topgewerbe.ch)  
oder 044 316 15 15

**PRESTIGE**

VERWALTUNGS AG

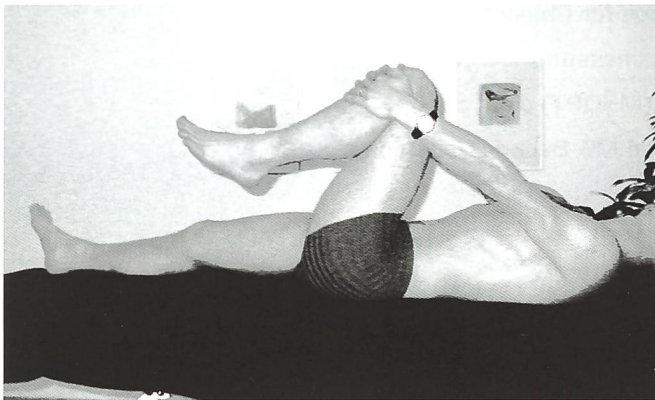


Abb. 6: Testergebnis nach Anwendung der MNT: Deutlich mehr Beweglichkeit bei der Abduktion und Flexion in der Hüfte. Vorher...




Abb. 7: ...und nachher.

dial ansetzenden Griff im Hautareal zwischen der Sehne des M.tibialis anterior und Malleolus medialis unterhalb vom Retinaculum musculorum extensorum inferior.

Wie auf Abb. 1 zu sehen, setzte ich beide Daumen zirka zwei bis drei Zentimeter medial am distalen Tibiaende an. Dann gab ich steigenden Druck nach inferior medial. Durch den symmetrischen Druck kommt es zu einer Hautfaltenbildung mit mittigen Einziehungen. Ich spürte beim Patienten, wie erwartet, einen festen Gewebswiderstand. Der Patient beschrieb den Druck als hellen, stechenden, tief in das Gelenk einstrahlenden Schmerz. Das signalisiert jeweils entzündungsbedingte Verklebungen von Kapselgewebe. Nach etwa fünfzehn Sekunden spürte ich eine sich deutlich reduzierende Spannung, was mir der Patient als merklich nachlassenden Schmerz bestätigte. Ich löste in vier bis fünf Sitzungen die Verklebungen um das linke obere Sprunggelenk.

Ebenso liessen sich die lateralen Verklebungen mit der Frontaltechnik lösen. Nachdem die flächige Spannung um das linke obere Sprunggelenk mit der Frontaltechnik gelöst war, konnte ich mit den entsprechenden Grifftechniken der Manuellen Narbentherapie die punktuellen Restverklebungen lösen.

### Ergebnisse nach der ersten Behandlung

Nach der ersten Behandlung mit der Manuellen Narbentherapie testete ich

erneut die lokale Beweglichkeit, Translation, Hautverschieblichkeit und Hautfaltentest und die weiterlaufende Verbesserung der Bewegung mit den drei Basisbewegungen. Ergebnisse: Die Spannung in der linken Wade hatte sich spürbar reduziert. Sowohl die Dorsalextension im Fuss, als auch die Abduktion und Flexion in der Hüfte nahmen nach der ersten Behandlung an Beweglichkeit deutlich zu (Abb. 3 und 4). Das Endgefühl der Maximalbewegung war elastischer und der Patient verspürte deutlich weniger Schmerzen. Durch das Lösen der bindegewebigen Verklebungen um das linke obere Sprunggelenk reduzierte sich der Tonus der linken Wade. Die nächtlichen Wadenkrämpfe verschwanden. Die Muskelfunktionskette der Beuger entspannte sich und die Abduktion der rechten Schulter mit Lordosierung der Lendenwirbelsäule war wieder möglich (Abb. 5).

Nach der ersten Therapie gab der Patient eine deutliche Schmerzreduktion der rechten Schulter an. Mit vier mal dreissig Minuten Manueller Narbentherapie am linken Fuss war das Gelenk mit den Bewegungsausschlägen des rechten Fusses vergleichbar. In den folgenden Therapiesitzungen folgte die Sensibilisierung des Patienten im Sinne einer Haltungsschulung mit Dehnung der Muskelketten. Da die Schonhaltung des linken Fusses nicht mehr aufrecht erhalten werden musste, war dem Patienten die ökonomische Haltung ohne Anstrengung möglich. Erst das Lösen der gelenknahen Verklebungen hatte dabei die Dehnbarkeit

der mit dem betreffenden Gelenk korrespondierenden Muskelzüge ermöglicht.

### Fazit und Ausblick – Statistische Auswertung geplant

Rückblickend kann ich sagen, dass die Manuelle Narbentherapie sich in meiner Praxis sowohl an den Extremitäten als auch im visceralen Bereich sehr gut bewährt hat. Die Vernarbungen und Verklebungen von Gewebe, die mit ihr gelöst wurden, blieben dauerhaft frei und gelöst. Dadurch waren alle anderen, von mir angewendeten physiotherapeutischen Techniken effektiver. Wie im Fallbeispiel deutlich wurde, ist der Schmerzpunkt und die zu therapierende Ursache häufig nicht identisch. Das Diagnostizieren nimmt in der Manuellen Narbentherapie deshalb eine entscheidende Stellung ein. Ist die Ursache gefunden und gelöst, kann sich der Körper reorganisieren.

Weil ich von der Wirksamkeit der Manuellen Narbentherapie überzeugt bin, möchte ich diese Therapieform möglichst vielen Physiotherapeuten zugänglich machen. Mein Ziel für die Zukunft ist eine wissenschaftliche Dokumentation, Auswertung und Veröffentlichung der empirischen Ergebnisse und die Untersuchung der weiterlaufenden Wirkung auf die Physiologie des Bewegungsapparates. Für das Erstellen von Statistiken zwecks Auswertbarkeit der Therapieergebnisse strebe ich eine engere Zusammenarbeit mit anderen Physiotherapeuten an.