

Zeitschrift: Physioactive
Herausgeber: Physioswiss / Schweizer Physiotherapie Verband
Band: 53 (2017)
Heft: 1

Artikel: Komplexe Wechselwirkungen zwischen Augen und Nacken =
Interactions complexes entre les yeux et la nuque
Autor: Barell, Dominik / Jackowski, Jeannette A. von / Codoni, Susanne
DOI: <https://doi.org/10.5169/seals-928572>

Nutzungsbedingungen

Die ETH-Bibliothek ist die Anbieterin der digitalisierten Zeitschriften. Sie besitzt keine Urheberrechte an den Zeitschriften und ist nicht verantwortlich für deren Inhalte. Die Rechte liegen in der Regel bei den Herausgebern beziehungsweise den externen Rechteinhabern. [Siehe Rechtliche Hinweise.](#)

Conditions d'utilisation

L'ETH Library est le fournisseur des revues numérisées. Elle ne détient aucun droit d'auteur sur les revues et n'est pas responsable de leur contenu. En règle générale, les droits sont détenus par les éditeurs ou les détenteurs de droits externes. [Voir Informations légales.](#)

Terms of use

The ETH Library is the provider of the digitised journals. It does not own any copyrights to the journals and is not responsible for their content. The rights usually lie with the publishers or the external rights holders. [See Legal notice.](#)

Download PDF: 30.03.2025

ETH-Bibliothek Zürich, E-Periodica, <https://www.e-periodica.ch>

Komplexe Wechselwirkungen zwischen Augen und Nacken

Interactions complexes entre les yeux et la nuque

DOMINIK BARELL, JEANNETTE A. VON JACKOWSKI, SUSANNE CODONI

Die Behandlung von lang andauernden Beschwerden nach HWS-Trauma in interdisziplinärer Zusammenarbeit von Optiker, Manualtherapeut und der Klinik für Mund-, Kiefer- und Gesichtschirurgie des Universitätsspitals Basel: Erläuterungen der Zusammenhänge und Vorstellung einer Pilotstudie¹.

Aufprall- oder Beschleunigungstraumen, früher als Schleudertrauma bezeichnet, lösen meist einen Symptomenkomplex aus, der sich bei den Patienten durch Nackenschmerzen, Nackensteifigkeit, Kopfschmerzen, Benommenheit, ausstrahlende Schmerzen in die Arme und Hände, *visuelle und okuläre Störungen* (Begriffe aus der Optik siehe *Glossar*), Doppelbilder und Schwindel äussern kann oder auch mit begleitendem Tinnitus [2].

Erhöhter Muskeltonus im Nacken stört die Bewegungskontrolle zwischen Augen, Kopf und Nacken

Die okulären Symptome werden häufig unterschätzt. Als okuläre Dysfunktionen werden Augenbewegungsstörungen, Akkommodationsstörungen, Probleme beim Lesen und ein Defekt der *okulären Konvergenz* beschrieben. Störungen der okulären Konvergenz sind dadurch gekennzeichnet, dass die normale Konvergenz der Augen den täglichen Anforderungen des Patienten nicht mehr gerecht wird. Ein solches dekompenziertes, latentes Schielen (*Heterophorie*) kann von den unterschiedlichsten Beschwerden begleitet sein: Unter visuellen Belastungen können ziehende Kopfschmerzen, Augenrötungen, Augenbrennen, Leseschwierigkeiten, Doppelbilder und Schwindel als sogenannte *asthenope Beschwerden* auftreten.

Bexander und Hodges (2012) untersuchten Patienten mit «whiplash associated disorders» (WAD) elektromyografisch.

Une collaboration interdisciplinaire réunit des opticiens, un thérapeute manuel et de la clinique de chirurgie oro-maxillo-faciale de l'Hôpital universitaire de Bâle pour le traitement de troubles persistants causés par un traumatisme cervical: explications des relations et présentation d'une étude pilote¹.

Les traumatismes par choc ou par accélération, anciennement connus sous le nom de coups du lapin, entraînent

¹ L'article se base sur un travail de master dans le cadre du «Master of Advanced Studies in Cranio Facial Kinetic Science» de l'Université de Bâle.



Unter visuellen Belastungen können ziehende Kopfschmerzen, Augenrötungen, Augenbrennen, Leseschwierigkeiten, Doppelbilder und Schwindel auftreten. | Des charges visuelles peuvent entraîner des maux de têtes lancinants, des rougeurs des yeux, des irritations oculaires, des difficultés de lecture, une vision double ou des vertiges.

¹ Der Artikel basiert auf einer Masterarbeit im «Master of Advanced Studies in Cranio Facial Kinetic Science» an der Universität Basel.

Sie stellten fest, dass es posttraumatisch in der oberflächlichen Nackenmuskulatur (M. sternocleidomastoideus und M. splenius capitis) zu einer Muskeltonuserhöhung kommt [3]. Dies führt zu einem Verlust an koordinativen Fähigkeiten in der Bewegungskontrolle zwischen den Augen, dem Kopf und dem Nacken. Die tiefe Nackenmuskulatur (M. obliquus capitis inferior und M. multifidus) erfährt hingegen einen Verlust in der segmentalen Kontrolle, das heisst die segmentale Stabilität wird geschwächt.

Die veränderte Augen-Nacken-Interaktion beeinflusst die Augenreflexe

Bei Patienten mit Symptomen wie latentes Schielen und Doppelbilder können Störungen im Steuerungsmechanismus, der Propriozeption zwischen dem Nacken und den Augen, zugrunde liegen [4]. Infolge anhaltendem sensomotorischen Input aus der Halswirbelsäule und den damit verbundenen gesteigerten Kontrollreflexen zwischen den Augen und dem Rückenmark kann es zu Störungen der Augenmotorik kommen [5]. Vermehrter somatosensorischer Input aus den zervikalen Propriozeptoren und den Muskelspindeln führt zu einer veränderten, gesteigerten Interaktion zwischen neuronalen Reizen aus dem Nacken und den Verarbeitungsmechanis-



Eine Fehlhaltung der Halswirbelsäule und des Kopfes beeinflusst die visuelle Wahrnehmung und deren Verarbeitung im Nervensystem. | Une mauvaise position de la colonne cervicale et de la tête influence donc la perception visuelle et son traitement par le système nerveux.

soient des symptômes complexes. Ils peuvent se manifester par des douleurs cervicales, une raideur du cou, des maux de tête, des engourdissements, des douleurs irradiantes vers les bras et les mains, *des troubles visuels et oculaires* (pour les notions d'optique, voir le *glossaire*), une vision double ou des vertiges et s'accompagnent parfois d'un acouphène [2].

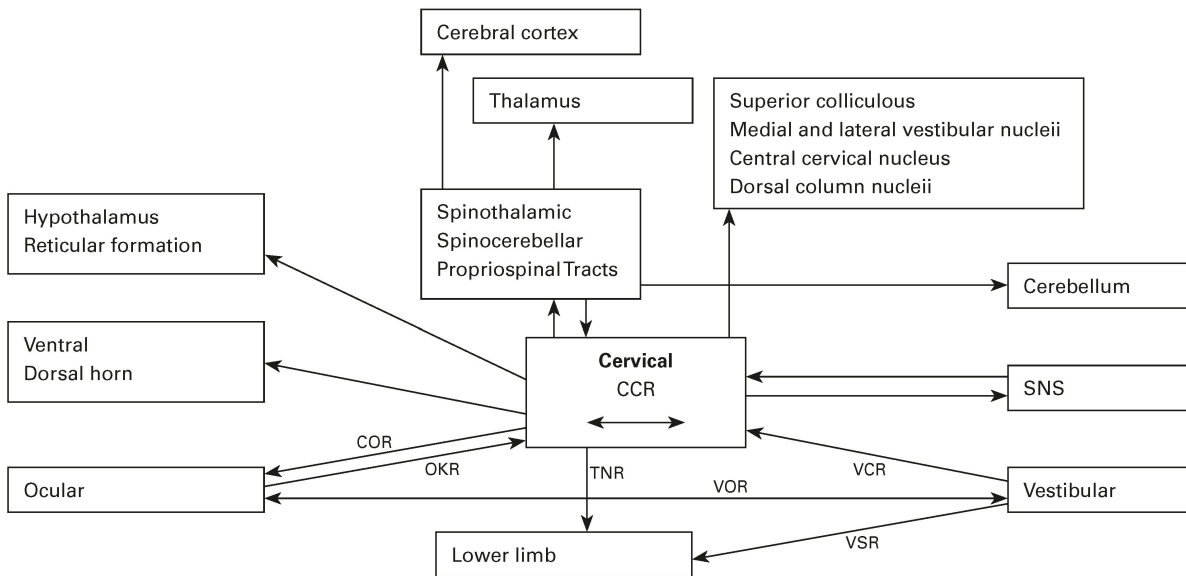
Un tonus musculaire accru perturbe le contrôle des mouvements entre les yeux, la tête et la nuque

Les symptômes oculaires sont souvent sous-estimés. Parmi les dysfonctionnements, on trouve les troubles moteurs des yeux, les troubles d'accommodation, les difficultés de lecture ou un défaut de convergence oculaire. Les troubles de *convergence oculaire* sont caractérisés par une convergence normale des yeux qui ne satisfait plus les exigences quotidiennes des patients. Ce strabisme latent et décompensé (*hétérophorie*) peut s'accompagner de troubles les plus divers; cette surcharge visuelle peut entraîner des maux de têtes lancinants, des rougeurs des yeux, des irritations oculaires, des difficultés de lecture, une vision double ou des vertiges, appelés *troubles asthénopes*.

Bexander et Hodges (2012) ont effectué un examen électromyographique sur des patients atteints d'entorse cervicale (*whiplash associated disorders* ou WAD). Ils ont constaté une augmentation posttraumatique du tonus de la musculature superficielle de la nuque (muscle sternocleidomastoïdien et muscle splénus) [3]. Cette augmentation du tonus entraîne une perte de la capacité de coordination du contrôle moteur entre les yeux, la tête et la nuque. La musculature profonde de la nuque (muscle oblique inférieur et muscle transversaire épineux) subit une perte du contrôle segmentaire, c'est-à-dire un affaiblissement de la stabilité segmentaire.

Une modification de l'interaction entre les yeux et la nuque influence les réflexes oculaires

Des troubles du mécanisme de contrôle ou de la proprioception entre la nuque et les yeux peuvent être à la base de symptômes tels qu'un strabisme latent et une vision double [4]. Les stimuli sensorimoteurs continus provenant de la colonne cervicale et les réflexes de contrôle entre les yeux et la moelle épinière qui en découlent peuvent entraîner des troubles de la motricité des yeux [5]. Les stimuli sensorimoteurs accrus venant des propriocepteurs cervicaux et des fuseaux neuromusculaires entraînent une modification et une multiplication des interactions entre les stimuli neuronaux venant de la nuque et des mécanismes de traitement du système vestibulaire. Ces modifications des réflexes exercent une influence directe sur la moelle épinière et sur le tronc cérébral, ce qui explique les dysfonctionnements oculomoteurs [6]. Cette interaction entre les mouvements des yeux



© J. Treleaven / Manual Therapy 13 (2008) 2–11.

Abbildung 1: Interaktionen von Nackenbeschwerden, Kopf- und Augenkontrolle. COR: cervico-okulärer Reflex. OKR: opto-kinetischer Reflex. VOR: vestibulo-okulärer Reflex. VCR: vestibulo-cervikaler Reflex. SNS: Sympathisches Nervensystem. CCR: Cervico-collic Reflex (cervico-spinaler Reflex). TNR: tonischer Nackenreflex. VSR: vestibulo-spinaler Reflex [7]. I Illustration 1: Interactions des douleurs cervicales, contrôle de la tête et des yeux. RCO: réflexe cervico-oculaire. ROC: réflexe opto-cinétique. RVO: réflexe vestibulo-oculaire. RVC: réflexe vestibulo-cervical. SNS: système nerveux sympathique. RCC: réflexe cervico-collique (réflexe cervico-spinal). RTN: réflexe cervical tonique. RVS: réflexe vestibulo-spinal [7].

men im vestibulären System. Diese Reflexänderungen haben einen direkten Einfluss auf die Medulla spinalis und den Hirnstamm und erklären die oculomotorischen Dysfunktionen [6]. Diese Interaktion zwischen den Augenbewegungen (Augenmotilität) und der Muskelaktivität des Nackens ist über muskuläre, propriozeptive und neuronale Verschaltungen zwischen dem vestibulären System, dem Nacken und mit den Augen gesteuert. Zu diesen Reflexen gehören der cervico-okuläre Reflex (COR), der vestibulo-okuläre Reflex (VOR) und der opto-kinetische Reflex (OKR) (Abbildung 1) [7].

Gemeinsam bilden sie das posturale Kontrollsystem und stabilisieren die Augen während den Kopfbewegungen und bei Gleichgewichtsreaktionen [8, 9]. So beeinflusst eine Fehlhaltung der Halswirbelsäule und des Kopfes die visuelle Wahrnehmung und deren Verarbeitung im Nervensystem [10]. Diese Fehlhaltung kann durch ein Trauma verstärkt oder neu dauerhaft ausgelöst worden sein.

Zentrale Sensibilisierung

Ausserdem kann es bei Patienten mit lang bestehenden Nackenschmerzen oder WAD durch anhaltende nozizeptive Inputs über periphere afferente Nervenfasern auf Rückenmarksebene zu einer Ausschüttung von Entzündungsmediatoren und dadurch zu einer Überempfindlichkeitsschaltung (Zentrale Sensibilisierung) der schmerzleitenden Bahnen kommen [11].

(motilité oculaire) et l'activité musculaire de la nuque est contrôlée par des connexions musculaires, proprioceptives et neuronales entre le système vestibulaire, la nuque et les yeux. Ces réflexes comprennent le réflexe cervico-oculaire, le réflexe vestibulo-oculaire et le réflexe opto-cinétique (illustration 1) [7].

Ensemble, ils forment le système de contrôle postural; ils stabilisent les yeux durant les mouvements de la tête et lors de réactions d'équilibration [8, 9]. Une mauvaise position de la colonne cervicale et de la tête influence donc la perception visuelle et son traitement par le système nerveux [10]. Cette mauvaise posture peut être aggravée ou durablement déclenchée par un traumatisme.

La sensibilisation centrale

Par ailleurs, chez certains patients atteints de douleurs cervicales persistantes ou de WAD, des stimuli nociceptifs qui arrivent via les fibres nerveuses périphériques afférentes au niveau de la moelle épinière peuvent entraîner une sécrétion de médiateurs d'inflammation et ainsi une hypersensibilisation (sensibilisation centrale) des voies conductrices de la douleur [11].

La partie optique du trijumeau est en relation via des fibres sympathiques avec l'orbite oculaire et le nerf oculomoteur. Les irritations des articulations de la tête, de la colonne cervicale et de l'articulation temporo-mandibulaire peuvent

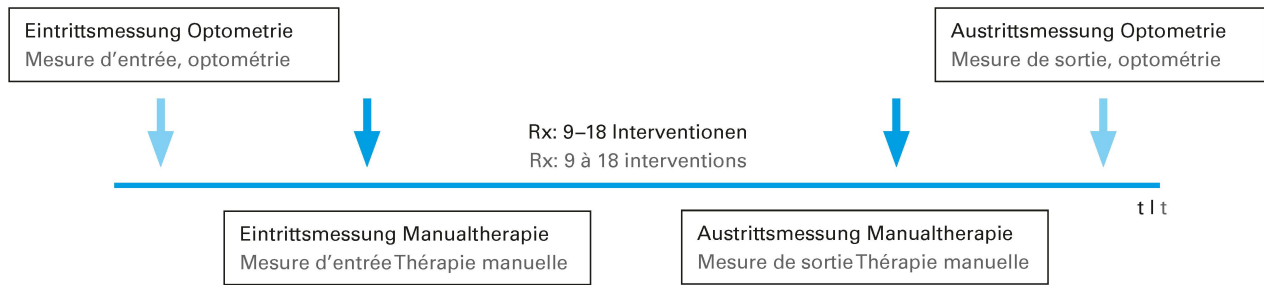


Abbildung 2: Der Aufbau der retrospektiven Studie. Die Einschlusskriterien waren: Erwachsene, latente und auffällige Schielwinkel (Optometrie-messung), asthenope Beschwerden, lange bestehende Kopfschmerzen oder WAD, zervikale Verspannungen. Ausschlusskriterien: Kinder, Tumorerkrankungen, neurologische Beschwerden, Augennervenentzündungen, Augenoperationen. | Illustration 2: Structure de l'étude rétrospective. Les critères d'inclusion étaient: des angles de strabisme chez des adultes, latents et apparents (mesure optométrique), troubles asthénopes, maux de tête persistants depuis longtemps ou WAD, tensions cervicales. Critères d'exclusion: enfants, tumeurs, troubles neurologiques, inflammations du nerf oculaire, opérations des yeux.

Über sympathische Fasern steht der N. trigeminus, pars ophthalmicus mit der Orbita (Augenhöhle) und dem N. oculomotorius in Verbindung. Irritationen der Kopfgelenke, der Halswirbelsäule und der Kiefergelenke können über diese neuronalen Verschaltungen zwischen dem N. trigeminus mit dem N. oculomotorius die Augenmotorik beeinflussen [12]. In einer Studie mit 48 Patienten, die an Kiefergelenksproblemen litten, wiesen 75 Prozent Augendysfunktionen auf, wie beispielsweise *Konvergenzstörungen*. Nur 25 Prozent der untersuchten Patienten hatten eine normale Konvergenz der Augen [13].

Es kommt in der Folge zu kraniomandibulären Dysfunktionen

Anhand der zentralen Sensibilisierung lässt sich erklären, warum Patienten mit lange bestehenden Nackenschmerzen oder WAD in der Folge kraniofaziale und/oder kraniomandibuläre Dysfunktionen entwickeln. Dabei handelt es sich oft um Symptomenkomplexe des Nackens und des Gesichts sowie Dysfunktionen des Kiefers. Die HWS und das Kiefergelenk arbeiten sehr eng miteinander zusammen. So beeinflusst die Stellung der HWS das Kiefergelenk und umgekehrt das Kiefergelenk die HWS. Ursache dieser gegenseitigen Beeinflussung ist die Körperstatik. Über die supra- und infrahyoidale Muskulatur wird die Mandibula bei hochzervikaler Extension nach dorsal kaudal gezogen. Dies kann zu verstärkten Druckkräften und Schmerzen in den Kiefergelenken führen. Über den M. omohyoideus ist die Mandibula mit der Scapula, der Brustwirbelsäule und mit der gesamten Körperhaltung verbunden.

Ebenso kommt hinzu, dass die Kopfregion mit einer enormen Dichte an verschiedensten Neurorezeptoren bestückt ist. Somit wird jeder äussere Reiz, jede Sinneswahrnehmung sofort registriert und integriert.

Verstärkende Faktoren sind dabei: Angst, Besorgtheit, Hilflosigkeit, Zorn, Depressionen, negative Erwartungen und

influenzen die Motricité oculaire via ces circuits neuronaux entre le trijumeau et le nerf oculomoteur [12]. Dans une étude portant sur 48 patients atteints de problèmes de l'articulation temporo-mandibulaire, 75 % présentaient des dysfonctionnements oculaires comme des *troubles de la convergence*. Seuls 25 % avaient une convergence normale des yeux [13].

Conséquence: des dysfonctionnements crânio-mandibulaires

La sensibilisation centrale permet d'expliquer pourquoi des patients atteints de douleurs cervicales persistantes ou de WAD développent par la suite des dysfonctionnements crânio-faciaux et/ou crânio-mandibulaires. Il s'agit alors souvent de symptômes complexes de la nuque et du visage ainsi que de dysfonctionnements de la mâchoire. La colonne cervicale et l'articulation mandibulaire travaillent en étroite collaboration: la position de la colonne cervicale influence l'articulation mandibulaire et vice-versa. La statique corporelle est à l'origine de cette influence réciproque. Lors de l'extension cervicale supérieure, la musculature supra-hyoïdienne et infra-hyoïdienne tire la mandibule en direction dorsale et caudale. Cela peut entraîner des pressions et des douleurs accrues dans l'articulation mandibulaire. Le muscle omo-hyoïdien relie la mandibule à l'omoplate, à la colonne dorsale et à l'ensemble de la posture corporelle.

En outre, la région de la tête est équipée d'une densité importante en divers neurorécepteurs, ce qui permet un enregistrement et une intégration immédiats de tout stimulus extérieur et de toute perception sensorielle.

La peur, les préoccupations, la colère, les dépressions, les attentes négatives et leur traitement par le système nerveux central sont des facteurs qui renforcent ce phénomène. Dans ces cas, des tensions musculaires accrues peuvent apparaître dans la musculature mimique, dans l'appareil manducateur et dans la musculature cervicale. Elles se manifestent

deren Verarbeitung im zentralen Nervensystem. In der Folge können erhöhte Muskelspannungen in der mimischen Muskulatur, der Kau- und in der Nackenmuskulatur auftreten. Sie äussern sich in Symptomen wie Zähneknirschen oder -pressen, Kiefergelenksschmerzen, Kopfschmerzen und/oder in begleitenden Sehstörungen.

In Situationen von Übermüdung und Erschöpfung kann die *Fusionsfähigkeit* der Augen vermindert sein und dadurch kann die *Heterophorie* nicht mehr ausgeglichen werden, sodass Doppelbilder wahrgenommen werden [14].

In unserer Pilotstudie mit retrospektiv ausgewerteten Patientendaten kam es bei sämtlichen Patienten zu Wechselwirkungen zwischen Fehlhaltungen des Kopfes, des Kiefers, des Nackens und der Wirbelsäule mit begleitenden Augendysfunktionen, Hörstörungen und Schmerzen im kranio-mandibulären System.

Das Studiendesign

Die Rekrutierung der Probanden fand durch den Optiker statt. Nur wenn die Ein- und Ausschlusskriterien erfüllt waren, wurden die Patienten zur Manualtherapie überwiesen (*Abbildung 2*). Jeder Studienteilnehmer wurde vor Beginn und am Ende der manualtherapeutischen Interventionen optometrisch mit der Messmethode nach H.-J. Haase/MKH (Polatest) gemessen. Dabei wurden ihnen Testbilder gezeigt und die Winkelabweichungen zur *Augenruhestellung* notiert [15] (*Abbildung 3*). Ergänzend zu den optometrischen Messdaten wurden nach der Überweisung die manualtherapeutischen Messungen bei der Anamnese, vor Beginn der Interventionen (9 bis max. 18 Behandlungen) und zum Behandlungsende erhoben.

Als Messparameter dienten die Beweglichkeit der Halswirbelsäule, die palpatorische Prüfung von Triggerpunkten

par des symptômes tels que le bruxisme ou la pression des dents, des douleurs de l'articulation mandibulaire, des maux de tête et/ou simultanément de troubles de la vue.

Dans des situations de fatigue et d'épuisement, la *capacité de fusion* des yeux peut être réduite. L'*hétérophorie* ne peut dès lors plus être compensée, ce qui entraîne une vision double [14].

Dans notre étude-pilote basée sur une analyse rétrospective des données, tous les patients présentaient des interactions entre de mauvaises postures de la tête, de la mâchoire, de la nuque et de la colonne vertébrale qui étaient accompagnées de dysfonctionnements oculaires, de troubles auditifs et de douleurs dans le système crânio-mandibulaire.

Conception de l'étude

Le recrutement des sujets a été effectué par l'opticien. Les patients n'étaient transférés vers la thérapie manuelle que lorsque les critères d'inclusion et d'exclusion étaient remplis (*illustration 2*). Chaque participant à l'étude a été évalué du point de vue de l'optométrie au moyen de la méthode de mesure selon H.-J. Haase/MKH (Polatest) avant le début des interventions de thérapie manuelle et à la fin de celles-ci. Le test consistait à leur montrer des images-tests et à noter les divergences de degrés par rapport à la *position de repos des yeux* [15] (*illustration 3*). Après le transfert, les interventions de thérapie manuelle ont été enregistrées au moment de l'anamnèse, avant le début des interventions (9 à 18 séances au maximum) et à la fin du traitement, en complément des données optométriques.

L'examen palpatoire visant à rechercher des points trigger et l'évaluation de la perception subjective de la douleur au moyen d'une échelle visuelle analogique (EVA) ont servi

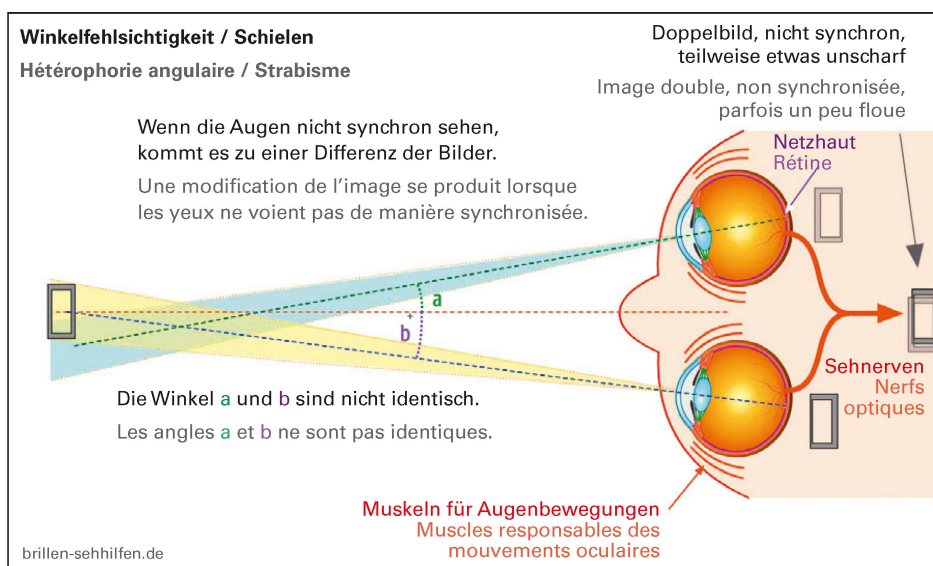


Abbildung 3: Winkelfehrsichtigkeit. | Illustration 3: La disparité de fixation.

Glossar:

Visuelle und okuläre Störungen: Visuell: (lat. visus) Bezeichnung für die Sehkraft, Sehschärfe und wie scharf ein Mensch Konturen und Muster erkennen kann. Okuläre Störungen sind Beschwerden, die durch eine Beeinträchtigung der Augenbewegungen hervorgerufen werden.

Asthenope Beschwerden: Beschwerden, die durch eine Überlastung des Sehsystems entstehen.

Augenmotilität: Darunter wird die motorische Bewegbarkeit der Augäpfel verstanden.

Okuläre Konvergenz: (lat. convergere «sich hineinneigen») ist eine beidseitige Augenbewegung aus der Parallelstellung nach innen.

Konvergenzstörungen: bezeichnen Abweichungen der Augäpfel aus der normalen Einwärtsbewegung bei Naheinstellungen und führen zum Schielen.

Fusionsfähigkeit: Als Fusion wird die Fähigkeit bezeichnet, Seheindrücke des linken und des rechten Auges zu einem einzigen Bild zu verschmelzen.

Heterophorie: bezeichnet ein sogenanntes latentes Schielen und entsteht, wenn das beidäugige Sehen aufgehoben wird.

Optometrisch: Die Optometrie dient der Messung und der Bewertung von Sehfunktionen.

Augenruhestellung: Die Ruhestellung oder Orthostellung ist definiert, als dass im Idealfall die Fixierlinien eines angeschauten Gegenstandes zur Netzhautmitte verlaufen. Eine Abweichung von der Orthostellung wird als Winkelfehlsichtigkeit bezeichnet.

Prismen/Prismenwerte: Mit der MKH-Messmethode können die Abweichungen (Prismenwerte gemessen in Dioptrien) von der Norm-Ruhestellung des Auges gemessen werden.

Glossaire:

Troubles visuels et oculaires: visuels: (lat. visus) désigne la vue, l'acuité visuelle et la netteté avec laquelle une personne peut discerner des contours et des motifs. Les perturbations oculaires sont des troubles causés par une restriction des mouvements oculaires.

Troubles asthénopes: troubles causés par une surcharge du système visuel.

Motilité oculaire: désigne la mobilité motrice des globes oculaires.

Convergence oculaire: (lat. convergere «se pencher vers l'intérieur») est un mouvement oculaire bilatéral, depuis la position parallèle vers l'intérieur.

Troubles de la convergence: désignent des divergences des globes oculaires par rapport au mouvement normal vers l'intérieur lors de réglages de près et qui entraînent un strabisme.

Capacité de fusion: la fusion désigne la capacité à fusionner les impressions visuelles de l'œil gauche et de l'œil droit en une seule image.

Hétérophorie: désigne un strabisme dit latent et apparaît lorsque la vision binoculaire est interrompue.

Optométrie: l'optométrie permet la mesure et l'évaluation de fonctions visuelles.

Position de repos des yeux: la position de repos ou position ortho est définie par l'état idéal dans lequel les lignes de fixation d'un objet observé convergent vers le centre de la rétine. Un écart par rapport à la position ortho est désigné comme une disparité de fixation.

Prismes/valeurs de prisme: la méthode de mesure MKH permet de mesurer des divergences (valeurs de prisme mesurées en dioptries) par rapport à la position de repos normale de l'œil.

und die Beurteilung der subjektiven Schmerzwahrnehmung mittels VAS (visuelle Analogskala).

Zwischen 2011 und 2015 trafen die Kriterien (siehe *Abbildung 2*) auf 12 Teilnehmer zu, sodass diese retrospektiv ausgewertet wurden. Davon waren 10 Patienten Frauen und 2 Männer. Das Durchschnittsalter der Männer betrug 46 Jahre und das der Frauen 44 Jahre. Der Altersdurchschnitt aller Studienteilnehmer lag bei 44,6 Jahren.

Therapeutische Intervention

Da alle Patienten dieser Pilotstudie nebst den Augensymptomen mehrere der vorher beschriebenen Beschwerden aufwiesen, musste die Manualtherapie adäquat den Bedürfnissen jedes einzelnen Patienten angepasst sein. Den neuesten Erkenntnissen der Schmerzforschung wurde Rechnung getragen und kognitive verhaltenstherapeutische Massnahmen in die Behandlungen integriert. Sie umfassten Gelenkmobilisationen des Nackens und der Kiefergelenke, Triggerpunktbehandlungen in der Nacken- und Kaumuskulatur, feinmoto-

comme paramètres de mesure de la mobilité de la colonne cervicale.

Entre 2011 et 2015, 12 patients (10 femmes, 2 hommes) ont répondu aux critères d'inclusion/exclusion (voir *illustration 2*), ce qui a permis d'analyser leurs données de manière rétrospective. L'âge moyen des hommes était de 46 ans, celui des femmes de 44 ans. La moyenne d'âge de tous les participants se situait à 44,6 ans.

Intervention thérapeutique

L'ensemble des patients qui ont été inclus dans cette étude-pilote présentaient plusieurs des maux décrits plus haut en plus des symptômes oculaires. La thérapie manuelle devait donc être adaptée aux besoins individuels de chaque patient. Les connaissances les plus récentes en recherche de la douleur ont été prises en compte et des mesures cognitives de thérapie comportementale ont été intégrées au traitement. Celui-ci comprenait des mobilisations des articulations de la nuque et de la mâchoire, des traitements de points trigger

rische Übungen für die Mundöffnung und das Erlernen der Zungenruhelage, Koordinationsübungen zwischen Nacken, Augen und der Brustwirbelsäule sowie Wahrnehmungs- und Aktivierungsübungen zur segmentalen Stabilisierung der HWS. Auch Heimübungen fehlten nicht.

Die manuelle Therapie verbesserte die optometrischen Ergebnisse

Folgender Zusammenhang wurde in den Resultaten ersichtlich: Wenn der Patient weniger Schmerzen verspürte (sichtbar auf der VAS) und sich die Beweglichkeit der HWS verbesserte (Messung mit Goniometer), so korrelierte dies mit einer Reduktion der *Prismen*. Bei zwei Dritteln aller optometrischen Messdaten hatten sich die *Prismenwerte* nach den manualtherapeutischen Interventionen verbessert.

Zusammenfassend zeigen die Resultate, dass bei 5 von den 12 Patienten nach den manualtherapeutischen Interventionen keine Prismen mehr bei der Brillenversorgung benötigt wurden. Bei 5 weiteren Patienten konnten die Prismen um 58 Prozent reduziert werden (weniger starke Korrekturen bedeuten eine bessere Verträglichkeit, einen besseren Visus und ein stabileres Sehen). Asthenope Beschwerden verbesserten sich und damit auch die Lebensqualität der Patienten. Bei 2 Patienten konnte an den Brillengläsern nichts geändert werden.

Interdisziplinäre Untersuchungen und Behandlung statt psychotherapeutische Verfahren

Bei der Behandlung der vielfältigen Symptome nach einem HWS-Trauma fehlte es bis jetzt an Interdisziplinarität. Die Patienten in unserer retrospektiven Studie waren bereits in jahrelanger Behandlung, ehe nach den interdisziplinären Untersuchungen und Massnahmen die Patienten wieder eine deutlich höhere Lebensqualität durch weniger Nackenschmerzen und eine verbesserte Beweglichkeit erreichten.

Bei lang anhaltender Symptomatik empfiehlt die Leitlinie der Deutschen Gesellschaft für Neurologie² noch immer eine Kombination von Antidepressiva, kognitiver Verhaltenstherapie und Physiotherapie oder Koordinationsübungen. Es werden keine ophthalmologische oder interdisziplinäre Untersuchungen empfohlen, sondern psychotherapeutische Verfahren.

Heute werden die Symptome bei jedem Aufpralltrauma im Dokumentationsbogen für Erstkonsultation nach kraniozervikalem Beschleunigungstrauma erfasst [18, 19]. Es fehlt unserer Meinung nach jedoch ein Folgeerfassungsbogen. Zudem sollte die Ersterfassung als elektronische Akte so gespeichert werden, dass alle beteiligten Fachdisziplinen Einsicht nehmen können. |

² <http://www.awmf.org/leitlinien/aktuelle-leitlinien/ll-liste/deutsche-gesellschaft-fuer-neurologie-dgn.html>

dans la musculature cervicale et l'appareil manducateur, des exercices de motricité fine pour l'ouverture buccale et l'apprentissage de la position de repos de la langue, des exercices de coordination entre la nuque, les yeux et la colonne thoracique, ainsi que des exercices de perception et d'activation en vue d'une stabilisation segmentaire de la colonne cervicale. Les exercices à domicile ne manquaient pas non plus.

La thérapie manuelle a amélioré les résultats optométriques

La réduction des douleurs du patient (mesurée sur l'échelle EVA) et l'amélioration de la mobilité de la colonne cervicale (mesurée au moyen d'un goniomètre) étaient corrélées à une réduction des *prismes*. Dans deux tiers des mesures optométriques, les *valeurs des prismes* se sont améliorées suite aux interventions de thérapie manuelle.

En résumé, les résultats ont montré que 5 patients sur 12 n'avaient plus besoin de prismes dans leurs lunettes après les interventions de thérapie manuelle. Les prismes ont pu être réduits de 58 % chez 5 autres patients (des corrections moins fortes correspondent à une meilleure compatibilité, à une meilleure perception visuelle et à une vision plus stable). Les troubles asthénopes se sont améliorés, au même titre que la qualité de vie des patients. Rien n'a pu être changé sur les verres de lunettes de 2 patients.

Des examens interdisciplinaires et un traitement au lieu de démarches psychothérapeutiques

Le traitement des divers symptômes entraînés par un traumatisme cervical manquait jusqu'ici d'interdisciplinarité. Les patients inclus dans notre étude rétrospective étaient déjà en traitement depuis des années avant que les examens et interventions interdisciplinaires ne leur permettent de retrouver une qualité de vie nettement améliorée, caractérisée par une réduction des douleurs cervicales et une amélioration de leur mobilité.

La directive de la société allemande de neurologie² continue de recommander une combinaison d'antidépresseurs, de thérapie cognitivo-comportementale et de physiothérapie ou d'exercices de coordination en cas de symptômes persistants. Elle ne propose aucun examen ophtalmologique ou interdisciplinaire, mais des procédures psychothérapeutiques.

Aujourd'hui, lors de chaque traumatisme causé par un choc, les symptômes sont notés dans la fiche de documentation de la consultation initiale utilisée après un traumatisme crano-cervical par accélération [18, 19]. Nous sommes d'avis

² <http://www.awmf.org/leitlinien/aktuelle-leitlinien/ll-liste/deutsche-gesellschaft-fuer-neurologie-dgn.html>



Dominik Barell, Physiotherapeut OMT^{svomp®}, MAS CFKSc (Cranio Facial Kinetic Science), arbeitet in einer Praxis für Physiotherapie und Manualtherapie in Laufen BL. Er ist ausserdem Mitglied der physio-swiss-Fachkommission «Muskuloskelettal».

Dominik Barell, physiothérapeute OMT^{svomp®}, MAS of Cranio Facial Kinetic Science, travaille dans un cabinet de physiothérapie et de thérapie manuelle à Laufen. Il est membre de la commission spécialisée «Musculo-squelettique» de physioswiss.



Dr. med. dent. **Jeannette A. von Jackowski**, Fachärztin an der Klinik für Mund-, Kiefer- und Gesichtschirurgie, Universitätsspital Basel und Studienleitung MAS CFKSc.

Dr med. dent. **Jeannette A. von Jackowski**, médecin spécialisée à la clinique de chirurgie oro-maxillo-faciale de l'Hôpital universitaire de Bâle; elle dirige également le cursus de MAS of Cranio Facial Kinetic Science.



Dr.h.c. **Susanne Codoni**, dipl. Logopädin EDK, Myofunktionelle und Craniosacraltherapeutin MAS CFKSc (Cranio Facial Kinetic Science), Klinik für Mund-, Kiefer- und Gesichtschirurgie Universitätsspital Basel, Studienleitung MAS CFKSc.

Dr h.c. **Susanne Codoni**, orthophoniste, MAS of Cranio Facial Kinetic Science, thérapeute myofonctionnelle à la Clinique de chirurgie oro-maxillo-faciale de l'Hôpital universitaire de Bâle; elle dirige également le cursus de MAS of Cranio Facial Kinetic Science.

qu'il manque toutefois encore une fiche permettant de documenter le suivi. Par ailleurs, la première saisie devrait être enregistrée dans un dossier électronique, de manière à permettre à toutes les disciplines spécialisées impliquées de la consulter. |

Literatur (Auswahl*) | Bibliographie (sélection*)

1. Barell D, Berg BI, Palmowski-Wolfe A, Zeilhofer H-F. Retrospektive Aktenstudie über manualtherapeutische Interventionen an der Halswirbelsäule zur Beeinflussung der Augenruhestellung bei lange bestehenden Nackenschmerzen oder WAD (whiplash-associated-disorders / Schleudertrauma, um somit eine Brillenversorgung zu optimieren. Masterarbeit of Advanced Studies in Cranio Facial Kinetic Science 09.2015.
2. Von Piekartz-Doppelhofer D, von Piekartz H, Hengeveld E. Okuläre Dysfunktionen in WAD: Behandlungsmöglichkeiten und Effekte neuromuskuloskelettaler Therapie: Systematischer Review. Manuelle Therapie 2012; 16: 42–51.
3. Bexander CSM, Hodges PW. Cervico-ocular coordination during neck rotation is distorted in people with whiplash-associated disorders. Exp Brain Res (2012) 217: 67–77.
4. Lennerstrand G, Han Y, Velay J-L. Properties of eye movements induced by activation of neck muscle proprioceptors. Graef's Arch Clin Exp Ophthalmol (1996) 234: 703–709.
5. Treleaven J, Jull G, LowChoy N. The relationship of cervical joint position error to balance and eye movement disturbances in persistent whiplash. Manual Therapy 11 (2006): 99–106.
7. Treleaven J. Sensorimotor disturbances in neck disorders affecting postural stability, head and eye movement control. Manual Therapy 13 (2008): 2–11.
10. Codoni S. Vielfältige Wechselwirkungen zwischen orofazialelem System und dem ganzen Körper. Zeitschrift physioactive 3. 2014: 33–40.
11. Trojan J, Diers M. Update: Physiologie und Psychologie des Schmerzes. Manuelle Therapie 2013; 17: 153–161.
13. Monaco A, Streni O, Marci MC, Sabetti L, Giannoni M. Convergence Defects in Patients with Temporomandibular Disorders. The Journal of Craniomandibular Practice July 2003, Vol. 21, No. 3: 190–195.
15. Schroth V. MKH in Theorie und Praxis. 2. Auflage 2011; DOZ Verlag.

* Die vollständige Literaturliste kann per Mail bezogen werden: dominik.barell@bluewin.ch

* Pour obtenir une bibliographie complète, veuillez en faire la demande en écrivant à: dominik.barell@bluewin.ch