

**Zeitschrift:** Physioactive  
**Herausgeber:** Physioswiss / Schweizer Physiotherapie Verband  
**Band:** 55 (2019)  
**Heft:** 6

**Artikel:** Fortschritte in der Therapie des akuten ischämischen Schlaganfalls =  
Progrès dans le traitement de l'AVC ischémique aigu  
**Autor:** Velický, Matus / Fluri, Felix  
**DOI:** <https://doi.org/10.5169/seals-928953>

### **Nutzungsbedingungen**

Die ETH-Bibliothek ist die Anbieterin der digitalisierten Zeitschriften. Sie besitzt keine Urheberrechte an den Zeitschriften und ist nicht verantwortlich für deren Inhalte. Die Rechte liegen in der Regel bei den Herausgebern beziehungsweise den externen Rechteinhabern. [Siehe Rechtliche Hinweise.](#)

### **Conditions d'utilisation**

L'ETH Library est le fournisseur des revues numérisées. Elle ne détient aucun droit d'auteur sur les revues et n'est pas responsable de leur contenu. En règle générale, les droits sont détenus par les éditeurs ou les détenteurs de droits externes. [Voir Informations légales.](#)

### **Terms of use**

The ETH Library is the provider of the digitised journals. It does not own any copyrights to the journals and is not responsible for their content. The rights usually lie with the publishers or the external rights holders. [See Legal notice.](#)

**Download PDF:** 14.03.2025

**ETH-Bibliothek Zürich, E-Periodica, <https://www.e-periodica.ch>**

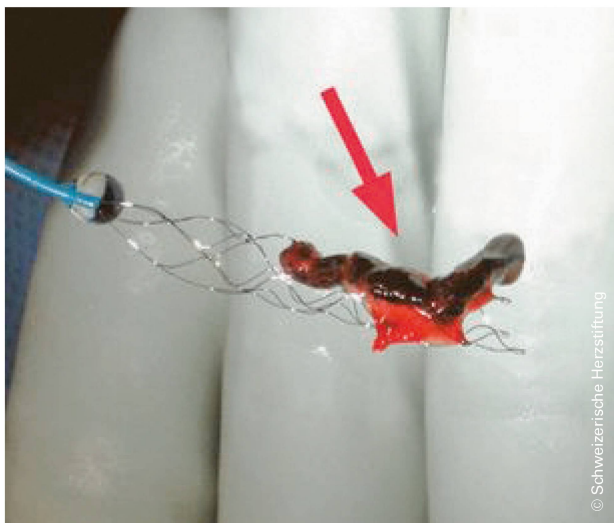
## Fortschritte in der Therapie des akuten ischämischen Schlaganfalls

### Progrès dans le traitement de l'AVC ischémique aigu

MATUS VELICKÝ, FELIX FLURI

Es tut sich was in der Therapie des akuten ischämischen Schlaganfalls: Die mechanische Thrombektomie gilt als Quantensprung, und bei den medikamentösen Therapien erweiterten sich die Anwendungsmöglichkeiten.

In den letzten fünf Jahren konnten auf dem Gebiet der akuten Schlaganfalltherapie grosse Fortschritte erzielt werden. Dazu zählt insbesondere die mechanische Entfernung eines Blutgerinnsels in einem proximalen Hirngefäss (mechanische Thrombektomie) mit sogenannten Stent-Retrievern und Aspirationskathetern. Fünf grosse randomisierte Studien zeigten: Die mechanische Thrombektomie kombiniert mit der intravenösen Thrombolyse ist der alleinigen medikamentösen Behandlung überlegen, wenn diese in einem Zeitfenster von sechs bis acht Stunden nach Schlaganfallbeginn durchgeführt wird [1]. Zwei kürzlich veröffentlichte Studien ergaben, dass auch innerhalb eines Zeitfensters von bis zu 24 Stunden nach Schlaganfall die mechanische Thrombektomie eine signifikante Wirkung aufweist [2, 3]. Verfeinerte bildgebende Verfahren (Perfusions-CT oder Perfusions-Diffusions-MRT) ermöglichen



**Sehr wirksam: Die mechanische Thrombektomie mit einem Stent-Retriever. | La thrombectomie mécanique au moyen d'un stent retriever est très efficace.**

Le traitement de l'AVC ischémique aigu évolue: la thrombectomie mécanique est considérée comme une grande avancée et les possibilités d'application se sont élargies dans le domaine des traitements médicamenteux.

Au cours des cinq dernières années, d'importants progrès ont été réalisés dans le domaine du traitement de l'AVC aigu. En fait notamment partie le retrait mécanique d'un caillot sanguin dans un vaisseau cérébral proximal (thrombectomie mécanique) à l'aide de *stent retrievers* et de cathéters d'aspiration. Cinq grandes études randomisées ont montré que la thrombectomie mécanique combinée à la thrombolyse intraveineuse est supérieure au traitement médicamenteux seul si elle est effectuée dans les six à huit heures suivant le début de l'AVC [1]. Deux études publiées récemment ont montré que la thrombectomie mécanique a un effet significatif même dans un laps de temps allant jusqu'à 24 heures après un AVC [2, 3]. Des techniques d'imagerie affinées (tomodensitométrie de perfusion ou IRM de diffusion-perfusion) permettent d'estimer la taille du tissu cérébral à sauver (pénombre). La thrombectomie mécanique est extrêmement efficace: le nombre de traitements nécessaires (*number needed to treat*) pour obtenir un bon résultat fonctionnel s'élève à 2,8 [2].

Toutefois, de nombreuses questions restent en suspens en ce qui concerne la thrombectomie mécanique: des études en cours examinent par exemple si les patients victimes d'un AVC prolongé tirent également un bénéfice de ce traitement. On cherche aussi à déterminer si le risque d'éventuels effets secondaires suite à une thrombectomie mécanique chez les patients qui présentent un faible déficit clinique n'est pas plus élevé que le bénéfice clinique. Des réponses à ces questions ainsi qu'à d'autres sont attendues d'ici un à deux ans.

#### Thrombolyse intraveineuse jusqu'à neuf heures après l'AVC

Pendant longtemps, la thrombolyse intraveineuse (i.v.) n'a été possible que dans les 4,5 premières heures qui suivent l'apparition des symptômes. Dans l'étude EXTEND récem-

es, die Grösse des noch rettbareren Hirngewebes (Penumbra) abzuschätzen. Die mechanische Thrombektomie ist äusserst wirksam: Die Zahl der notwendigen Behandlungen (Number Needed to Treat), um ein gutes funktionelles Outcome zu erreichen, beträgt 2,8 [2].

Allerdings gibt es noch viele offene Fragen zur mechanischen Thrombektomie: Laufende Studien prüfen zum Beispiel, ob Patienten mit einem ausgedehnten Schlaganfall ebenfalls von dieser Behandlung profitieren. Auch wird untersucht, ob das Risiko von möglichen Nebenwirkungen der mechanischen Thrombektomie bei Patienten mit geringem klinischem Defizit nicht höher ist als der klinische Nutzen. Antworten auf diese und weitere Fragen sind in den kommenden ein bis zwei Jahren zu erwarten.

### **Intravenöse Thrombolyse bis zu neun Stunden nach Ereignis**

Lange Zeit war die intravenöse (i.v.) Thrombolyse nur in den ersten 4,5 Stunden nach Symptombeginn möglich. In der kürzlich publizierten EXTEND-Studie stellten die Autoren fest: Schlaganfallpatienten mit ausreichend vorhandener Penumbra in der CT- oder MRT-basierten Perfusionsbildgebung profitieren bis zu 9 Stunden nach Symptombeginn von der i.v. Thrombolyse. Die Verum-Gruppe wies drei Monate nach Behandlung ein signifikant besseres klinisches Outcome auf als die Placebo-behandelte Kontrollgruppe [4]. Eine Metaanalyse aus drei Studien über ein erweitertes Lysezeitfenster (> 4,5 Stunden) ergab: Schlaganfallpatienten erreichen nach i.v. Thrombolyse fast doppelt so häufig ein optimales funktionelles Ergebnis als solche in der Placebogruppe, sie haben aber signifikant häufiger Infarkteinblutungen. Dennoch kamen die Autoren zum Schluss, dass der Gesamtnutzen einer i.v. Thrombolyse mit erweitertem Zeitfenster bis zu 9 Stunden das Risiko überwiegt [5].

Bisher waren Schlaganfallpatienten mit unklarem Symptombeginn während des Schlafes von der Akuttherapie ausgeschlossen, dies betrifft immerhin zirka 25 Prozent der Schlaganfallpatienten. Die WAKE-UP-Studie zeigte jedoch,

ment publiée, les auteurs ont constaté que les patients victimes d'un AVC ayant une pénombre suffisante – suivant la tomographie par densité ou l'IRM de perfusion – tirent des bénéfices d'une thrombolyse intraveineuse jusqu'à 9 heures après l'apparition des symptômes. Trois mois après le traitement, le groupe sous traitement a démontré un résultat clinique significativement meilleur que le groupe témoin traité par placebo [4]. Une méta-analyse de trois études portant sur une période de lyse prolongée (> 4,5 heures) a démontré que les patients victimes d'un AVC obtiennent un résultat fonctionnel optimal presque deux fois plus souvent après une thrombolyse i.v. que ceux du groupe placebo, mais qu'ils présentent des infarctus hémorragiques beaucoup plus fréquents. Néanmoins, les auteurs ont conclu que l'avantage global d'une thrombolyse i.v. avec une fenêtre de temps prolongée allant jusqu'à 9 heures l'emporte sur le risque [5].

Auparavant, les patients victimes d'un AVC dont le moment de l'apparition des symptômes survenus pendant le sommeil demeurait confus étaient exclus du traitement aigu; cela concerne tout de même environ 25% des patients victimes d'AVC. Cependant, l'étude WAKE-UP a montré que – sur la base d'une IRM aiguë étendue – une thrombolyse i.v. peut améliorer le résultat fonctionnel chez ces patients [6]. Alors que la thrombolyse i.v. était auparavant réservée aux patients de moins de 80 ans, il n'y a aujourd'hui aucune limite d'âge pour ce traitement. Même les patients très âgés victimes d'un AVC bénéficient de ce traitement aigu [7].

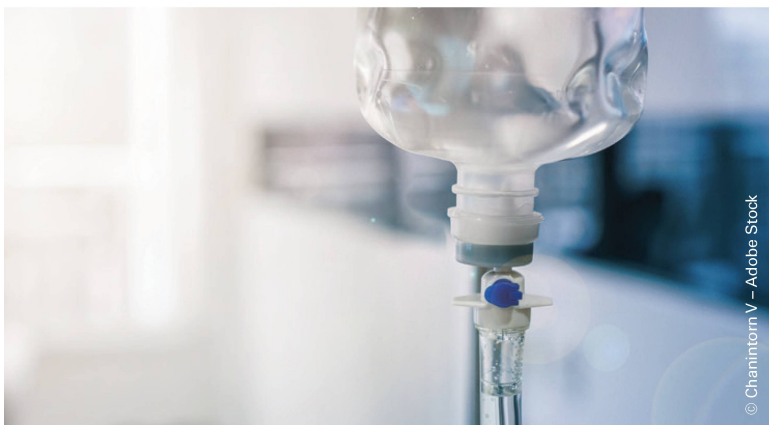### **Expérimental: traitement supplémentaire avec du Fingolimod**

Réalisées sur de petits groupes de patients victimes d'un AVC, les approches thérapeutiques consistant à administrer du Fingolimod en complément d'une thrombolyse i.v. sont encore largement expérimentales. Ce médicament est actuellement utilisé avec succès dans le traitement de la sclérose en plaques et semble également influencer les processus inflammatoires dans le cadre d'un AVC. Il est intéressant de noter que par rapport au groupe témoin les symptômes des patients victimes d'un AVC traités avec du Fingolimod sont fortement améliorés dans les 24 heures qui suivent le traitement [8].

### **Les antidotes aux anticoagulants oraux permettent la thrombolyse intraveineuse**

Jusqu'à récemment, les anticoagulants oraux directs (AOD) étaient absolument contre-indiqués à la thrombolyse intraveineuse. Contrairement au Marcoumar, un antagoniste de la vitamine K, ces médicaments inhibent l'effet du facteur Xa ou de la thrombine dans la cascade de coagulation. Ils empêchent ainsi la formation de caillots sanguins. Mais entre-temps, la concentration de ces médicaments dans le sang peut être déterminée par les analyses de laboratoire. Cela permet d'évaluer si l'AOD correspondant est toujours efficace dans le sang. L'un des AOD, le Dabigatran, possède un antidote ap-

**Intravenöse Thrombolyse: Das erweiterte Zeitfenster verbessert die funktionellen Ergebnisse. | Thrombolyse intraveineuse: une fenêtre de temps prolongée améliore les résultats fonctionnels.**



das – basierend auf einer erweiterten kernspintomographischen Akutbildgebung – eine i.v. Thrombolyse bei diesen Patienten das funktionelle Ergebnis verbessern kann [6]. Während früher die i.v. Thrombolyse Patienten unter 80 Jahren vorbehalten war, gibt es heute für diese Therapie keine obere Altersgrenze mehr. Auch hochbetagte Patientinnen und Patienten mit Schlaganfall profitieren von dieser Akutbehandlung [7].

### Experimentell: Zusatztherapie mit Fingolimod

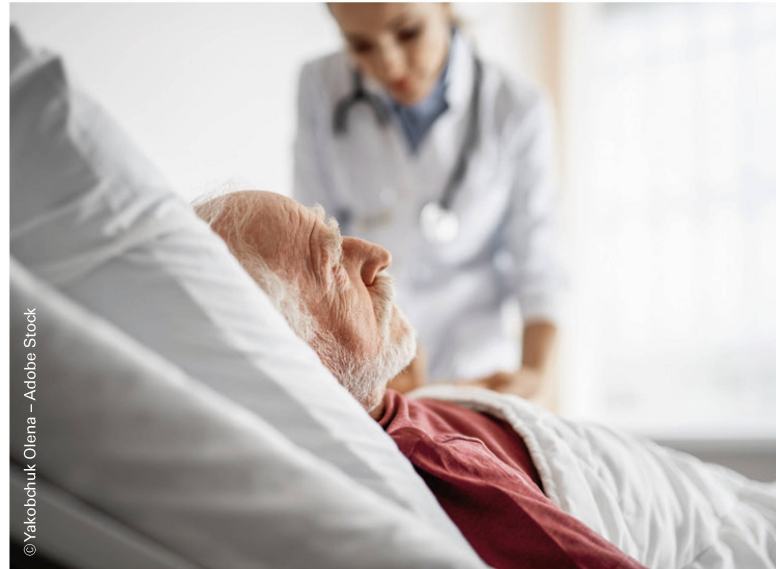Noch weitestgehend experimentell sind Therapieansätze bei kleinen Gruppen von Schlaganfallpatienten, bei welchen zusätzlich zur i.v. Thrombolyse Fingolimod verabreicht wird. Dieses Medikament wird aktuell erfolgreich zur Behandlung von Patienten mit Multipler Sklerose eingesetzt und scheint auch entzündliche Prozesse beim Schlaganfall zu beeinflussen. Interessanterweise besserten sich bei den mit Fingolimod behandelten Schlaganfallpatienten die Symptome innerhalb von 24 Stunden nach Therapiebeginn deutlich im Vergleich zur Kontrollgruppe [8].

### Gegenmittel zu oralen Antikoagulantien ermöglichen intravenöse Thrombolyse

Die direkten oralen Antikoagulantien (DOAKs) stellten bis vor Kurzem eine absolute Kontraindikation für die i.v. Thrombolyse dar. Diese Medikamente hemmen im Gegensatz zu Marcoumar, einem Vitamin K-Antagonisten, die Wirkung des Faktors Xa respektive Thrombin in der Gerinnungskaskade. Sie wirken so der Bildung von Blutgerinnseln entgegen. Mittlerweile kann jedoch der Spiegel dieser Medikamente im Blut laborchemisch bestimmt werden. Dies hilft einzuschätzen, ob das DOAK im Blut noch wirksam ist. Für eines der DOAKs, Dabigatran, gibt es ein in der Schweiz zugelassenes Antidot (Idarucizumab). Es hebt die blutverdünnende Wirkung von Dabigatran auf und ermöglicht bei diesen Patienten eine i.v. Thrombolyse [9]. Für die übrigen DOAKs ist ebenfalls ein Antidot (Andexanet alpha) entwickelt, die EU hat es dieses Jahr zugelassen.

### Kardioembolische Ursachen: Vorhofflimmern

Bei ungefähr 35 Prozent aller Schlaganfälle bleibt die Ursache unklar (sog. kryptogene Schlaganfälle). Allerdings lassen gewisse Befunde (z. B. Verteilungsmuster der Hirninfarkte) eine kardioembolische Ursache vermuten (sog. «Embolic Stroke of Undetermined Source», kurz ESUS). Eine Langzeit-EKG-Monitorisierung bringt bei 10–20 Prozent dieser Patienten ein paroxysmales Vorhofflimmern zutage. Aus diesem Grund wurde bei Patienten mit ESUS untersucht, ob das orale Antikoagulans Dabigatran respektive Rivaroxaban verglichen mit Aspirin das Auftreten erneuter Schlaganfälle stärker reduziert. Die zweite Studie musste vorzeitig abgebrochen werden, da unter Rivaroxaban im Vergleich zur Kontrollgruppe vermehrt Blutungskomplikationen auftraten [10]. Auch in der ersten Studie nahmen erneute Schlaganfälle unter Dabigatran nicht stärker ab als mit Aspirin [11].



**Früher war die intravenöse Thrombolyse PatientInnen unter 80 Jahren vorbehalten. Heute gibt es für diese Therapie keine obere Altersgrenze mehr. | La thrombolyse intraveineuse était auparavant réservée aux patient-e-s de moins de 80 ans. Il n'y a aujourd'hui aucune limite d'âge pour ce traitement.**

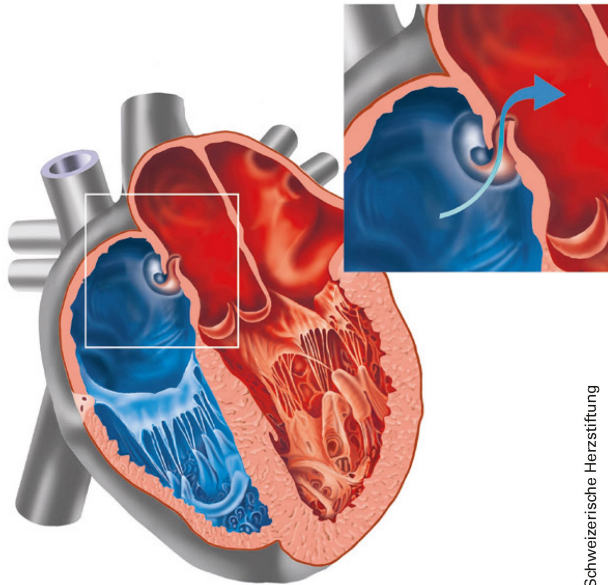
prouvé en Suisse (idarucizumab). Il annule l'effet de fluidification sanguine du Dabigatran et permet la thrombolyse i.v. chez les patients en question [9]. Un antidote (Andexanet alpha) a également été développé pour les autres AOD et a été approuvé par l'UE cette année.

### Causes cardio-emboliques: fibrillation auriculaire

Dans environ 35 % des accidents vasculaires cérébraux, la cause demeure incertaine (il s'agit des accidents vasculaires cérébraux dits cryptogéniques). Cependant, certains résultats (p. ex., les schémas de distribution des infarctus cérébraux) suggèrent une cause cardio-embolique (appelée *Embolic Stroke of Undetermined Source*, ESUS en abrégé). Un monitoring à long terme par ECG révèle une fibrillation auriculaire paroxystique chez 10 à 20 % de ces patients. C'est pourquoi les patients atteints d'ESUS ont été examinés pour évaluer si l'anticoagulant oral Dabigatran ou Rivaroxaban réduisait la récurrence de l'AVC par rapport à l'aspirine. La deuxième étude a dû être interrompue prématurément parce que le Rivaroxaban augmentait les complications hémorragiques par rapport au groupe témoin [10]. Dans la première étude, les AVC récurrents n'ont pas davantage diminué avec le Dabigatran qu'avec l'aspirine [11].

### Foramen ovale persistant

Lors de la détermination de la cause de l'AVC, l'échocardiographie permet parfois de constater la présence d'un foramen ovale persistant (FOP). Celui-ci est présent chez 20 à 25 % de la population normale. Jusqu'à récemment, l'occlusion du FOP n'était pas considérée comme le traitement de choix par



© Schweizerische Herzstiftung

### Persistierendes Foramen ovale

Bei der Abklärung der Schlaganfallursache findet man gelegentlich mittels Echokardiographie ein persistierendes Foramen ovale (PFO). Es lässt sich bei 20–25 Prozent der Normalbevölkerung feststellen. Bis vor kurzer Zeit galt bei Patienten mit kryptogenem Schlaganfall der PFO-Verschluss gegenüber einer antithrombotischen Therapie nicht als Therapie der Wahl, um einen weiteren Schlaganfall zu verhindern.

Neuere Studien zeigten jedoch, dass bei *Patienten unter 60 Jahren* mit PFO und mässigem bis ausgeprägtem Rechts-Links-Shunt das PFO interventionell verschlossen werden sollte [12]. Allerdings kann durch den interventionellen Verschluss des PFOs bei bis zu 3 Prozent dieser Patienten ein Vorhofflimmern auftreten, was wiederum eine orale Antikoagulation nötig macht.

Bei *über 60-jährigen Patienten* mit einem Hochrisiko-PFO ergaben neueste Untersuchungen, dass ein PFO-Verschluss gegenüber einer medikamentösen Therapie nicht überlegen ist. Die Intervention ist im Gegenteil eher mit weiteren zerebrovaskulären Ereignissen vergesellschaftet [13].

### Medikamentöse Sekundärprophylaxe bei Patienten ohne kardoembolische Ursache

Die Sekundärprophylaxe von transitorischen ischämischen Attacken sowie von leichten Schlaganfällen ohne Nachweis einer kardialen Emboliequelle bestand bisher lediglich aus einem Thrombozytenaggregationshemmer. Die kürzlich veröffentlichte POINT-Studie belegt nun aber: Eine dreimonatige Kombinationstherapie mit den Thrombozytenaggregationshemmern Aspirin und Clopidogrel senkt bei diesen Patienten das Risiko eines weiteren Schlaganfalls signifikant. Allerdings nimmt das Risiko einer Blutungskomplikation dabei zu [14]. Der positive Effekt der dualen Therapie ist sehr

**Persistierendes Foramen ovale: Bei PatientInnen unter 60 Jahren sollte es bei mässigem bis ausgeprägtem Rechts-Links-Shunt verschlossen werden. | Un foramen ovale persistant doit être fermé chez les patient-e-s de moins de 60 ans atteint-e-s d'un shunt gauche-droit modéré à prononcé.**

rapport au traitement anti-thrombotique pour prévenir un nouvel AVC chez les patients ayant subi un AVC cryptogénique.

Cependant, des études plus récentes ont montré que, chez les *patients de moins de 60 ans* atteints de FOP et d'un shunt gauche-droit modéré à prononcé, le FOP devait être fermé par intervention chirurgicale [12]. Toutefois, l'occlusion interventionnelle du FOP peut entraîner, jusqu'à 3 % de ces patients, une fibrillation auriculaire, ce qui rend nécessaire une anticoagulation orale.

Chez les *patients de plus de 60 ans* présentant un FOP à haut risque, des études récentes ont démontré que l'occlusion du FOP n'est pas supérieure à un traitement médicamenteux. Au contraire, l'intervention est davantage associée à d'autres accidents cérébro-vasculaires [13].

### Prophylaxie secondaire médicamenteuse chez les patients sans cause cardio-embolique

La prophylaxie secondaire des accidents ischémiques transitoires et des accidents vasculaires cérébraux légers sans signe d'embolie cardiaque consistait uniquement jusqu'à présent en un inhibiteur d'agrégation de thrombocytes. Or, l'étude POINT récemment publiée prouve désormais qu'un traitement de trois mois combinant les inhibiteurs d'agrégation plaquettaire que sont l'aspirine et le Clopidogrel réduit considérablement le risque d'AVC chez ces patients. Cependant, le risque de complications hémorragiques augmente [14]. L'effet positif de ce double traitement est très probablement dû au fait que l'aspirine et le Clopidogrel préviennent l'agrégation plaquettaire de manière différente et complémentaire.


### Prophylaxie secondaire des maladies vasculaires préexistantes

La situation semble complètement différente chez les patients victimes d'un AVC atteints d'une maladie vasculaire préexistante. Chez les patients atteints d'une maladie artérielle périphérique occlusive (MAPO) ou d'une maladie coronarienne stable, un traitement combiné comprenant de l'aspirine à 100mg/jour et un anticoagulant oral avec Xarelto (rivaroxaban) à 2,5mg 2x/jour réduit considérablement le risque de futurs AVC, comparativement à l'aspirine seule ou à une anti-coagulothérapie avec Xarelto. C'est le résultat d'une analyse de sous-groupes [15]. Ce traitement combiné n'a pas significativement accru le risque d'hémorragie mortelle. Ce sont surtout les patients atteints d'athérosclérose manifeste qui tirent des bénéfices d'un traitement anticoagulant combiné et complémentaire. |

wahrscheinlich darauf zurückzuführen, dass Aspirin und Clopidogrel die Plättchenaggregation auf unterschiedliche, sich ergänzende Weisen verhindern.

### Sekundärprophylaxe bei vorbestehenden vaskulären Erkrankungen

Eine ganz andere Situation scheint bei Schlaganfallpatienten mit einer vorbestehenden vaskulären Erkrankung vorzuliegen. Bei Patienten mit stabiler peripherer arterieller Verschlusskrankheit (PAVK) oder einer stabilen koronaren Herzkrankung (KHK) reduziert eine kombinierte Therapie mit Aspirin 100mg/Tag und eine perorale Antikoagulation mit Xarelto (Rivaroxaban) 2.5 mg 2x/Tag das Risiko eines zukünftigen Schlaganfalls deutlich, im Vergleich zu Aspirin alleine oder einer alleinigen Antikoagulation mit Xarelto. Dies ergab eine Subgruppenanalyse [15]. Das Risiko für eine fatale Blutung war bei dieser kombinierten Therapie nicht signifikant erhöht. Vor allem Patienten mit einer manifesten Atherosklerose profitieren von einer kombinierten und sich ergänzenden blutverdünnenden Therapie. |



**Dr. Matus Velický** ist Assistenzarzt an der Klinik für Neurologie am Kantonsspital St. Gallen.

**Dr Matus Velický** est médecin assistant à la clinique de neurologie de l'hôpital cantonal de Saint-Gall.



**PD Dr. Felix Fluri** ist Oberarzt an der Klinik für Neurologie am Kantonsspital St. Gallen.

**PD Dr Felix Fluri** est médecin-chef à la clinique de neurologie de l'hôpital cantonal de Saint-Gall.

### Literatur

- Goyal M, Menon BK, van Zwam WH, et al. (2016) Endovascular thrombectomy after large-vessel ischaemic stroke: a meta-analysis of individual patient data from five randomised trials. *The Lancet* 387:1723–1731. [https://doi.org/10.1016/S0140-6736\(16\)00163-X](https://doi.org/10.1016/S0140-6736(16)00163-X)
- Nogueira RG, Jadhav AP, Haussen DC, et al. (2017) Thrombectomy 6 to 24 Hours after Stroke with a Mismatch between Deficit and Infarct. *N Engl J Med*. <https://doi.org/10.1056/NEJMoa1706442>
- Albers GW, Marks MP, Kemp S, et al. (2018) Thrombectomy for Stroke at 6 to 16 Hours with Selection by Perfusion Imaging. *N Engl J Med* 378:708–718. <https://doi.org/10.1056/NEJMoa1713973>
- Ma H, Campbell BCV, Parsons MW, et al. (2019) Thrombolysis Guided by Perfusion Imaging up to 9 Hours after Onset of Stroke. *N Engl J Med* 380:1795–1803. <https://doi.org/10.1056/NEJMoa1813046>
- Campbell BCV, Ma H, Ringleb PA, et al. (2019) Extending thrombolysis to 4–5–9 h and wake-up stroke using perfusion imaging: a systematic review and meta-analysis of individual patient data. *The Lancet* 394:139–147. [https://doi.org/10.1016/S0140-6736\(19\)31053-0](https://doi.org/10.1016/S0140-6736(19)31053-0)
- Thomalla G, Simonsen CZ, Boutitie F, et al. (2018) MRI-Guided Thrombolysis for Stroke with Unknown Time of Onset. *N Engl J Med*. <https://doi.org/10.1056/NEJMoa1804355>
- Bhatnagar P, Sinha D, Parker RA, et al. (2011) Intravenous thrombolysis in acute ischaemic stroke: a systematic review and meta-analysis to aid decision making in patients over 80 years of age. *J Neurol Neurosurg Psychiatry* 82:712–717. <https://doi.org/10.1136/jnnp.2010.223149>
- Tian D-C, Shi K, Zhu Z, et al. (2018) Fingolimod enhances the efficacy of delayed alteplase administration in acute ischemic stroke by promoting anterograde reperfusion and retrograde collateral flow: Fingolimod and tPA in AIS. *Ann Neurol* 84:717–728. <https://doi.org/10.1002/ana.25352>
- Giannandrea D, Caponi C, Mengoni A, et al. (2019) Intravenous thrombolysis in stroke after dabigatran reversal with idarucizumab: case series and systematic review. *J Neurol Neurosurg Psychiatry* 90:619–623. <https://doi.org/10.1136/jnnp-2018-318658>
- Hart RG, Sharma M, Mundl H, et al. (2018) Rivaroxaban for Stroke Prevention after Embolic Stroke of Undetermined Source. *N Engl J Med* 378:2191–2201. <https://doi.org/10.1056/NEJMoa1802686>
- Diener H-C, Sacco RL, Easton JD, et al. (2019) Dabigatran for Prevention of Stroke after Embolic Stroke of Undetermined Source. *N Engl J Med* 380:1906–1917. <https://doi.org/10.1056/NEJMoa1813959>
- Ntaios G, Papavasileiou V, Sagris D, et al. (2018) Closure of Patent Foramen Ovale Versus Medical Therapy in Patients With Cryptogenic Stroke or Transient Ischemic Attack: Updated Systematic Review and Meta-Analysis. *Stroke* 49:412–418.
- Poli S, Siebert E, Haertig F, et al. (2019) Closure or medical therapy in patients with patent foramen ovale and cryptogenic stroke or transient ischemic attack: a prospective interventional case study. *Eur Stroke J* 4:20–20.
- Johnston SC, Easton JD, Farrant M, et al. (2018) Clopidogrel and Aspirin in Acute Ischemic Stroke and High-Risk TIA. *N Engl J Med* 379:215–225. <https://doi.org/10.1056/NEJMoa1800410>
- Sharma M, Hart RG, Connolly SJ, et al. (2019) Stroke Outcomes in the COMPASS Trial. *Circulation* 139:1134–1145. <https://doi.org/10.1161/CIRCULATIONAHA.118.035864>

# Weiterbildung Physiotherapie – Praktische Anwendung – Fachliche Vertiefung

Berner Fachhochschule, Weiterbildung, Schwarztorstrasse 48, 3007 Bern



## Ich denke, also bewege ich

«Motor imagery» heisst ein Therapieansatz, der sich die Kraft der Gedanken zunutze macht, um Patientinnen und Patienten das Wiedererlernen von Bewegungsabläufen zu erleichtern. Corina Schuster-Amft, Leiterin Wissenschaftliche Abteilung Reha Rheinfelden, erforscht den Ansatz und seine Wirkung seit Jahren. An der Berner Fachhochschule haben Physiotherapeutinnen und -therapeuten die Gelegenheit, diesen Therapieansatz von der Expertin zu lernen.

Die Neurorehabilitation entwickelt sich laufend weiter. «Motor imagery» ist ein Therapieansatz, der sich seit seiner Einführung stark verbreitet hat. «Motor imagery» - was heisst das genau?

Corina Schuster-Amft: «Motor imagery» lässt sich übersetzen mit Bewegungsvorstellungen. Der Ansatz beruht darauf, dass sich die Patientin, der Patient Bewegungsabläufe, die er, sie kennt, vor dem inneren Auge vorstellt und so im Hirn besser codiert. Erste Erkenntnisse zur Wirkung wurden bereits in den 1940ern veröffentlicht. Seit den 2000er-Jahren erobert der Therapieansatz zunehmend die Neurorehabilitation.

Bei welchen Patientinnen und Patienten lohnt sich «Motor imagery» besonders – bei welchen nicht?

C. S.: Ich sehe grosses Potenzial für die Neurorehabilitation bei Schlaganfallpatientinnen und -patienten. Es gibt aber vermehrt Publikationen, die einen positiven Effekt der Therapie bei Patientinnen und Patienten nach chirurgischen Eingriffen und in der muskuloskeletalen und kardio-pulmonalen Rehabilitation betonen. Aufpassen muss man bei Patientinnen und Patienten, die grosse Schmerzen verspüren. Etwa bei solchen, die ein komplexes, regionales Schmerzsyndrom haben oder bei Schlaganfallpatienten, die einen zentralen Schmerz haben. Durch die Vorstellung der Bewegung, die mit Schmerz assoziiert wird, können sich die Schmerzen verstärken.

Welche Faktoren begünstigen die Therapie mit «Motor imagery»?

C. S.: Es gibt zwei wesentliche Punkte: Die Patientin, der Patient muss die Bewegung kennen; sie also vor dem Schlaganfall oder vor dem Ereignis, der Verletzung ausgeübt haben. «Motor imagery» befähigt nicht dazu, eine vollkommen neue Bewegung zu lernen. Hinzu kommt, dass die Bewegungsvorstellung mit der physischen Ausführung kombiniert werden muss. Neuerdings wird auch die Bewegungsbeobachtung (engl. Action observation) immer häufiger zusätzlich einbezogen.

Wie läuft eine «Motor imagery»-Therapie ab?

C. S.: Motor Imagery ersetzt nicht einfach die Physiotherapie, sondern ergänzt diese. Zuerst findet eine Einführung statt. Dann stellt sich die Patientin, der Patient den Bewegungsablauf mehrmals vor und versucht danach, diese gemeinsam mit der Therapeutin, dem Therapeuten auszuführen. Üblicherweise stellt man sich die Bewegung in der Ausgangssituation vor, aus welcher heraus die Bewegung im Alltag durchgeführt wird. Geht es etwa ums Treppensteigen, stellt sich die Patientin, der Patient vor eine Treppe. In ihrer Vorstellung sehen sich die Patientinnen und Patienten übrigens als gesunde Person.

Sie unterrichten zu «Motor imagery» im Fachkurs «Neurorehabilitation Basic» an der Berner Fachhochschule BFH. Was lernen die Teilnehmenden?

C. S.: Im Mittelpunkt meines Unterrichts steht die Selbsterfahrung. Die Teilnehmenden üben «Motor imagery» an sich selbst sowie an den Mitstudierenden. Daneben lernen sie Beispiele aus der Praxis kennen und verinnerlichen die Theorie. Nach dem Unterricht sind sie fähig, «Motor imagery» in ihre Behandlung einzubeziehen.

Kann jede Physiotherapeutin, jeder Physiotherapeut «Motor imagery» in das Behandlungsrepertoire aufnehmen?

C. S.: Grundsätzlich ja. Die Therapie ist schnell erlernbar – für die Physiotherapeutinnen, Physiotherapeuten sowie für die Patientinnen, Patienten. Sie benötigt kein zusätzliches Equipment. Ausserdem ist sie für die Patientinnen, Patienten körperlich schonend. Letzteres ermöglicht, auch «hands off» zu arbeiten. Bei der «Motor imagery»-Therapie sollen sie sich zurückzunehmen und als Gesprächspartnerin, -partner, als Coach auftreten.

Werfen wir zum Schluss einen Blick in die Zukunft: In welchen Ansätzen sehen Sie grosses Potenzial für die Neurorehabilitation?

C. S.: Aktuell laufen viele Forschungen im Bereich «brain-computer-interfaces»; dort geht es darum, dass beispielsweise hochgelähmte Patientinnen und Patienten, zum Beispiel Personen mit Tetraplegie, allein durch ihre Gedanken Prothesen oder andere Alltagshelfer steuern können. Künftig wird in der Neurorehabilitation auch die Stimulation ins Zentrum rücken. Wir können gespannt sein, was uns alles erwartet.

### Fachkurs Neurorehabilitation Basic

Der Fachkurs bringt Sie auf den neusten Stand zur Behandlung von neurologischen Patientinnen und Patienten. Neben «Motor imagery» lernen Sie weitere Entwicklungen im Bereich der Neurorehabilitation kennen.

Dauer: 6 Kurstage und 2 Tage für Peer-Hospitationen

Nächste Durchführung: Mai – August 2020,  
Anmeldeschluss: 22. März 2020

Weitere Informationen und Kontakt:  
[www.bfh.ch/gesundheit/weiterbildung](http://www.bfh.ch/gesundheit/weiterbildung)  
[weiterbildung.physiotherapie@bfh.ch](mailto:weiterbildung.physiotherapie@bfh.ch)