

Zeitschrift: Pionier : Zeitschrift für die Übermittlungstruppen
Herausgeber: Eidg. Verband der Übermittlungstruppen; Vereinigung Schweiz. Feld-Telegraphen-Offiziere und -Unteroffiziere
Band: 48 (1975)
Heft: 5

Artikel: Anwendung einer speziellen chirurgischen Behandlungsmethode bei einer Militärbrieftaube mit Flügelfraktur
Autor: [s.n.]
DOI: <https://doi.org/10.5169/seals-562215>

Nutzungsbedingungen

Die ETH-Bibliothek ist die Anbieterin der digitalisierten Zeitschriften. Sie besitzt keine Urheberrechte an den Zeitschriften und ist nicht verantwortlich für deren Inhalte. Die Rechte liegen in der Regel bei den Herausgebern beziehungsweise den externen Rechteinhabern. [Siehe Rechtliche Hinweise.](#)

Conditions d'utilisation

L'ETH Library est le fournisseur des revues numérisées. Elle ne détient aucun droit d'auteur sur les revues et n'est pas responsable de leur contenu. En règle générale, les droits sont détenus par les éditeurs ou les détenteurs de droits externes. [Voir Informations légales.](#)

Terms of use

The ETH Library is the provider of the digitised journals. It does not own any copyrights to the journals and is not responsible for their content. The rights usually lie with the publishers or the external rights holders. [See Legal notice.](#)

Download PDF: 16.03.2025

ETH-Bibliothek Zürich, E-Periodica, <https://www.e-periodica.ch>

Anwendung einer speziellen chirurgischen Behandlungsmethode bei einer Militärbrieftaube mit Flügelfraktur

Bei Brieftauben kommen hin und wieder durch Gegenfliegen z. B. gegen Drähte, Hängenbleiben, durch Schusseinwirkungen usw. Flügelfrakturen (Bruch der Flügelknochen) vor. In vielen Fällen, besonders aber bei schweren Verletzungen der Vorderextremitäten, zieht der Taubenzüchter das Töten des kranken Tieres einer Behandlungsmassnahme vor. Wird ihm hingegen eine Heilung in Aussicht gestellt, findet durchwegs die übliche Behandlungsmethode mit einem Fixationsverband Anwendung. Fixationsverbände ermöglichen eine fast vollkommene Ruhigstellung der verletzten Gliedmassen, die Voraussetzung für eine Heilung.

Bei einer Brieftaube mit Humerus-(Oberarm)Fraktur, die mir im Februar 1974 zur Untersuchung und Behandlung abgegeben wurde, wählte ich zur Heilung eine chirurgische Behandlungsmethode, die Marknagelung (Ebert beschreibt sie 1972).

Es handelt sich in unserem Fall um eine offene, jedoch noch relativ frische Fraktur. Auf eine Allgemeinnarkose musste ich verzichten, wendete hingegen zur Schmerzausschaltung die Lokalanästhesie (= lokale Schmerzausschaltung) an. Die zur Operation nötige Fixierung des Patienten erfolgte in der Rückenlage. Zur Vorbereitung des chirurgischen Eingriffs wurde das Operationsfeld über der Bruchstelle von den mit Blut und Schmutz verklebten Federn freigezupft und nach einer gründlichen Desinfektion der Haut und Wunde die bereits vorhandene Wundöffnung durch einen Hautschnitt nachgeschnitten. Durch stumpfe Präparation der zum Teil verletzten Muskulatur wurden die beiden Bruchenden so gut wie möglich freigelegt. Der Marknagel — angeblich eine Chrom-Nickel-Legierung — war in seinem Querschnitt (Stärke) so gewählt, dass er beim Einschieben in den Knochenhohlraum — die Röhrenknochen der Vögel enthalten kein Mark, sondern sind mit Luft gefüllt und stehen mit dem Luftsacksystem in Verbindung — diesen nicht völlig ausfülle (Gefahr der Ausplitterung). Mit einem in eine elektrische Bohrmaschine eingespannten sterilen Spiralbohrer (dabei ist wichtig, dass seine Stärke auf diejenige des Marknagels abgestimmt ist) wurde von der Bruchstelle ausgehend der Knochen, dessen Biegung am distalen (distare, lat. = auseinanderstehen, entfernt sein) Ende das Ellbogengelenk von einer Verletzung schützt, in Längsrichtung durchbohrt. Austrittsstelle des Bohrers musste vorher durch einen Hautschnitt freigelegt werden, um zu vermeiden, dass der relativ hochtourig rotierende Bohrer Haut mitnimmt, aufwickelt und zerreißt. Nun wurde der durch Heissluftsterilisation steril gemachte Marknagel durch das Loch über dem Ellbogengelenk durch den Knochen in Richtung Schulter eingeschoben. Beim Passieren der Bruchstelle musste darauf geachtet werden, dass beide Bruchenden lückenlos und in der richtigen Lage aneinanderstossen. Der Nagel wurde danach bis in die Gegend des Schultergelenkes geschoben, und zwar mit leichtem Druck in die Substantia spongiosa (spongios = schwammartig) bis er fest sass. (Die Markhöhle eines Röhrenknochens wird von einer dichten, festen Knorpelsubstanz, der Substantia compacta, umschlossen. Diese wird nach den Enden zu immer dünner und geht schliesslich in ein Gitterwerk aus feinsten Knochenbälkchen, die Substantia spongiosa, über.)

Daraufhin erfolgte der Verschluss der Operationswunde sowie die Fixation beider Flügel mittels Leukoplastverband an den Körper. Nach neun Tagen wurde der Nagel herausgezogen. Die Taube blieb insgesamt vier Wochen in einem Einzelkäfig — nach 54 Tagen ab Operation war sie wieder flugfähig.

Meines Wissens dürfte es sich um die erste Militärbrieftaube handeln, bei welcher eine einfache Humerusfraktur mit der beschriebenen chirurgischen Behandlungsmethode behandelt und geheilt wurde. Details wurden in einer speziellen Krankengeschichte festgehalten.

Die Operation wurde vom Verfasser durchgeführt, alle Photos und die Zeichnungen stammen vom Verfasser. Hptm Ulrich Lienhard

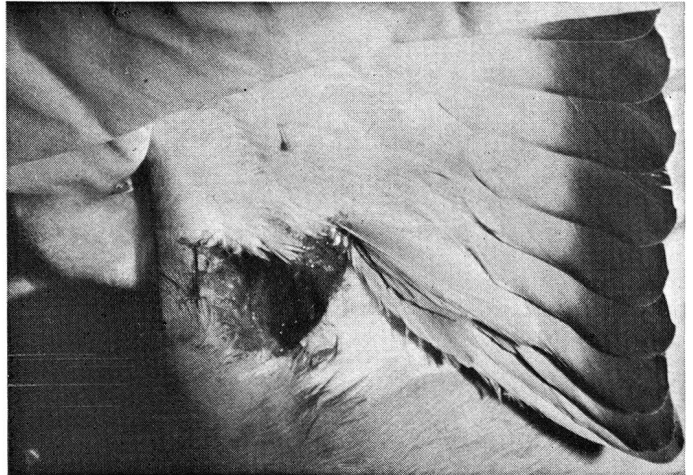


Abb. 1: In diesem Zustand wurde die Taube eingeliefert (offene Fraktur).

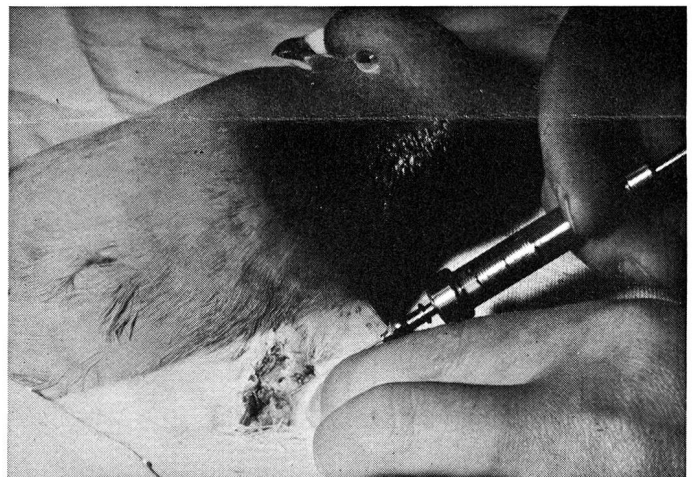


Abb. 2 Lokalanästhesie (= lokale Schmerzausschaltung) vor dem chirurgischen Eingriff.

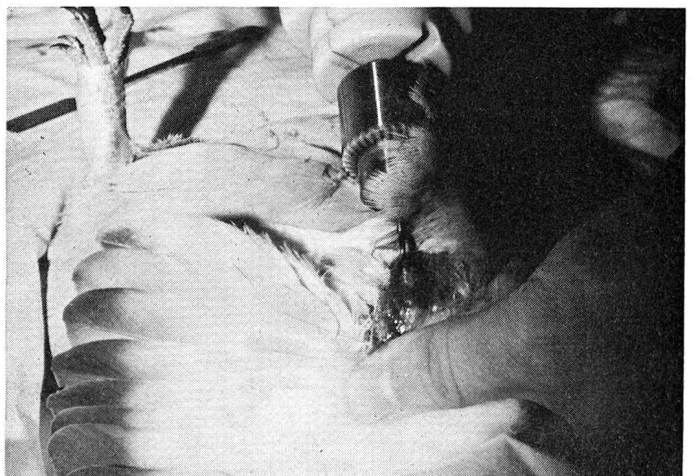


Abb. 3: Der Humerus (Oberarmknochen) wird vom Bruchende her gegen das distale Knochenende hin mit einem Spiralbohrer durchgebohrt.

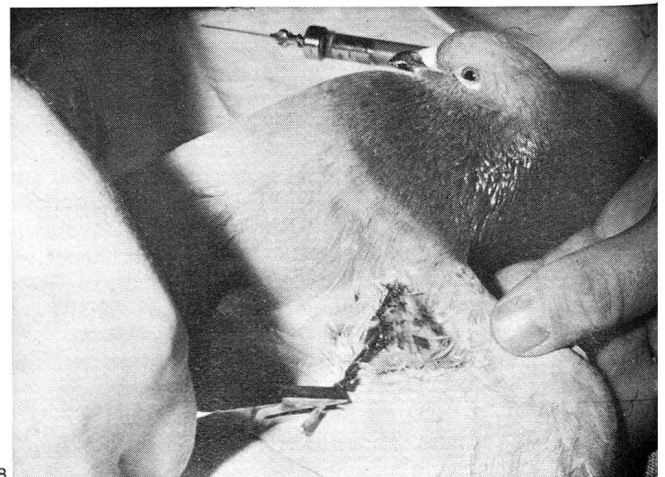
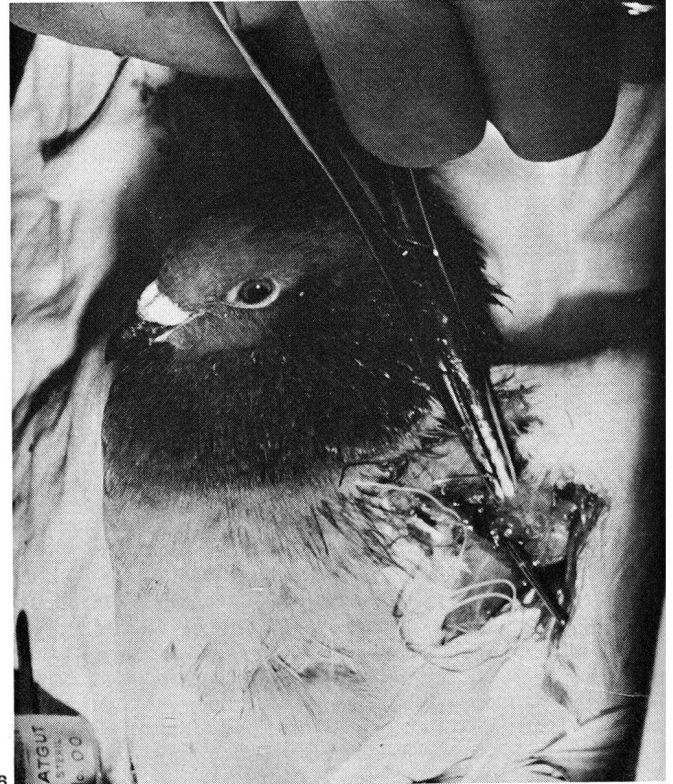



Abb. 4: Eingeschobener Marknagel zur Fixation der Bruchenden.

Abb. 5: Von distal eingeschobener Marknagel zur Fixation der Bruchenden (Nahaufnahme).

Abb. 6: Wundversorgung; Nähen und Behandlung der Wunde.

Abb. 7: Mit einer Knopfnah geäuhte Wunde (der Nagel ist im Bild deutlich sichtbar).

Abb. 8: Nach neun Tagen konnte der Nagel herausgezogen werden.

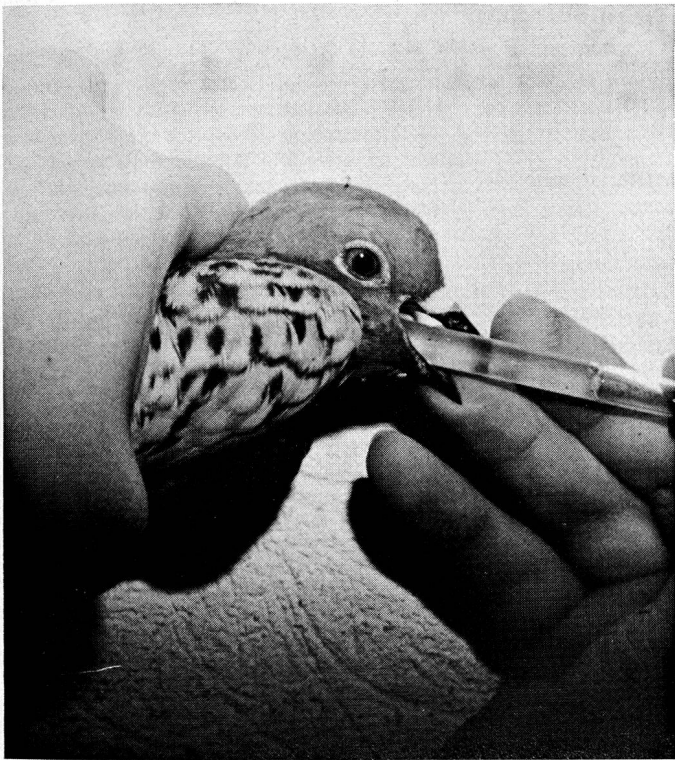


Abb. 9: Während den ersten 12 Tagen nach der Operation wurden der Taube täglich Antibiotika und Kalkpräparate verabreicht.

Abb. 10: Taube im Einzelkäfig (neun Tage nach dem chirurgischen Eingriff).

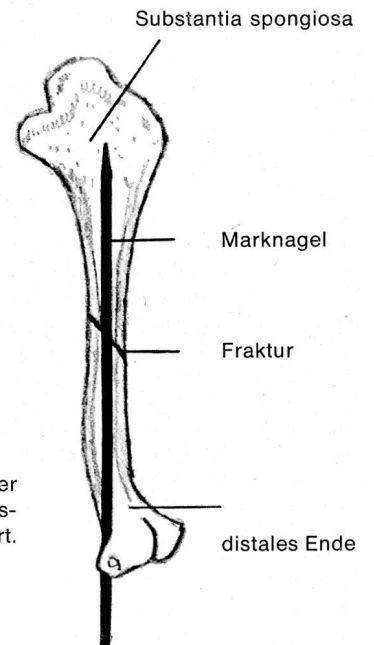


Abb. 12: Schematische Darstellung der Marknagelung bei Humerus- (Oberarm) Fraktur nach Ebert.





Abb. 11: Der Marknagel, wie er für die Behandlung und Heilung verwendet wurde.



Ausländische Armeen

Von jung auf gedrillt

Auf Einladung der Offiziersgesellschaft Langenthal und Umgebung sprach anlässlich eines öffentlichen Vortragsabends in Langenthal Prof. Dr. Laszlo Revesz vom Schweizerischen Ost-Institut (Bern) über das Thema: «Vormilitärische und militärische Ausbildung in den Ostblockstaaten». Die Ausführungen des Gastes über die aufsehenerregende Erziehung der Jugend zum Hass gegen den Westen und im Kriegshandwerk gipfelten in der Erkenntnis, dass es ein Verbrechen sei, gegen die Schweizerarmee zu agitieren. Von seiner Erklärung des diktatorischen Sowjetsy-

stems und der Weiterentwicklung der Revolutionsarmee zur Volks-, Kader- und schliesslich zur Roten Armee ausgehend, schilderte der Referent die kompromisslose Militarisierung der Sowjet-Wirtschaft und der Menschen, inbegriffen die bedauernden Opfer der Unterdrückung in den Satellitenstaaten. Das Gehörte liess erkennen, dass die heutige Rote Armee ein geistig auf den «kapitalistischen» Feind gedrilltes, scharf geschliffenes, tödliches Schwert in der Hand der kommunistischen Partei darstellt. Die vormilitärische Erziehung ist unter dem Begriff «Junge Freunde des Soldaten» organisiert, um bereits die Schulkinder an das Soldatenleben zu gewöhnen. Damit einher geht der totale, auf die militärische Ausbildung an den Waffen

hinauslaufenden Schulsport. Dem gleichen Ziel moralisch und geistigen Rüstung gegen den Westen dienten die beliebten Auszeichnungen für gute wehrsportliche Leistungen. Für ihre Abgabe sei ein hundertprozentiges militärisches Wissen Voraussetzung. Auf dem Gebiet der wehrsportlichen Wettkämpfe herrsche ein unvorstellbar aktiver Betrieb. Die gewaltigen Anstrengungen zur «Verteidigung des Friedens» würden durch einen für unsere Begriffe unvorstellbaren Kadavergehorsam zementiert. Zur Illustration dieses Kapitels las der Referent einige Stellen aus dem Fahneneid und dem Militärstrafgesetz der Sowjetunion vor, Paragraphen, die auch durch Aufnahme ins Zivilstrafgesetz verankert sind. Berner Tagblatt