

Zeitschrift: Bulletin der Schweizerischen Akademie der Medizinischen Wissenschaften = Bulletin de l'Académie suisse des sciences médicales = Bollettino dell' Accademia svizzera delle scienze mediche

Herausgeber: Schweizerische Akademie der Medizinischen Wissenschaften

Band: 28 (1972)

Artikel: Probleme der Reeducation der neurogen gestörten Harnblase

Autor: Rossier, A.B.

DOI: <https://doi.org/10.5169/seals-307906>

Nutzungsbedingungen

Die ETH-Bibliothek ist die Anbieterin der digitalisierten Zeitschriften. Sie besitzt keine Urheberrechte an den Zeitschriften und ist nicht verantwortlich für deren Inhalte. Die Rechte liegen in der Regel bei den Herausgebern beziehungsweise den externen Rechteinhabern. [Siehe Rechtliche Hinweise.](#)

Conditions d'utilisation

L'ETH Library est le fournisseur des revues numérisées. Elle ne détient aucun droit d'auteur sur les revues et n'est pas responsable de leur contenu. En règle générale, les droits sont détenus par les éditeurs ou les détenteurs de droits externes. [Voir Informations légales.](#)

Terms of use

The ETH Library is the provider of the digitised journals. It does not own any copyrights to the journals and is not responsible for their content. The rights usually lie with the publishers or the external rights holders. [See Legal notice.](#)

Download PDF: 15.03.2025

ETH-Bibliothek Zürich, E-Periodica, <https://www.e-periodica.ch>

Aus dem Paraplegikerzentrum (PD. Dr. A. B. Rossier)
des Universitätsinstituts für Physikalische Medizin und Rehabilitation
(Direktor: Prof. G. H. Fallet), Kantonsspital Genf

Probleme der Reedukation der neurogen gestörten Harnblase

A. B. ROSSIER

Physiopathologie der neurogen gestörten Blase

Unter «neurogener Blase» versteht man eine neurologische Funktionsstörung der Miktion infolge eines Ausfalls im Zentralnervensystem, in peripheren Nerven oder in intramural gelegenen Nerven und Blasenganglien. Der Ausfall kann mehrere Ursachen haben. Er ist traumatisch bedingt oder nicht-traumatisch, wie z. B. bei Diabetes mellitus, multipler Sklerose, Rückenmarkentzündung oder spinalen, raumfordernden Prozessen. Der Miktionsvorgang wird durch willkürlich modulierte, inhibitorische und aktivierende Impulse beeinflusst. Es besteht ein Antagonismus zwischen Retentions- (Sphinkterapparat) und Entleerungskräften (Detrusor), wobei mehrere supraspinale Zentren eine Rolle spielen, die sowohl inhibitorisch wie aktivierend wirken. Sie befinden sich in sensitivomotorischen kortikalen Bereichen, im limbischen System, in den Basalganglien, im Hypothalamus, Mittelhirn, Hirnstamm und Kleinhirn. Bei Ausfall der kortikospinalen Kontrolle infolge Rückenmarkläsion übernimmt das sakrale Reflexmiktionszentrum die Harnblasenmotorik [6].

Auf Höhe des Wirbelkörpers L₁ befindet sich der Conus medullaris, dessen 2., 3. und 4. Sakralsegmente dem parasympathischen Miktionszentrum entsprechen. Die von letzterem ausgehenden Nervenfasern führen über die Nn. pelvici zum Detrusor. Es handelt sich um *die viszeromotorische Komponente* der Blaseninnervation. In denselben Sakralsegmenten befinden sich auch die Pyramidenzellen, aus denen die Nn. pudendi entstammen, welche den äusseren gestreiften Urethral sphinkter sowie die Beckenbodenmuskeln innervieren. Es handelt sich somit um *die somatomotorische Komponente* der Blaseninnervation. Beim Menschen ist die Wirkung des Sympathikus praktisch auf die Blasenhalssinnervation beschränkt [12, 13] (Abb. 1).

Klassifizierung der verschiedenen Typen der neurogenen Blase

Der Typus der neurogenen Blase hängt von der Lokalisation und Ausdehnung der Rückenmarkläsion ab. Besteht eine Totalläsion oberhalb des

Efferente motorische Bahnen

Afferente sensitive Bahnen

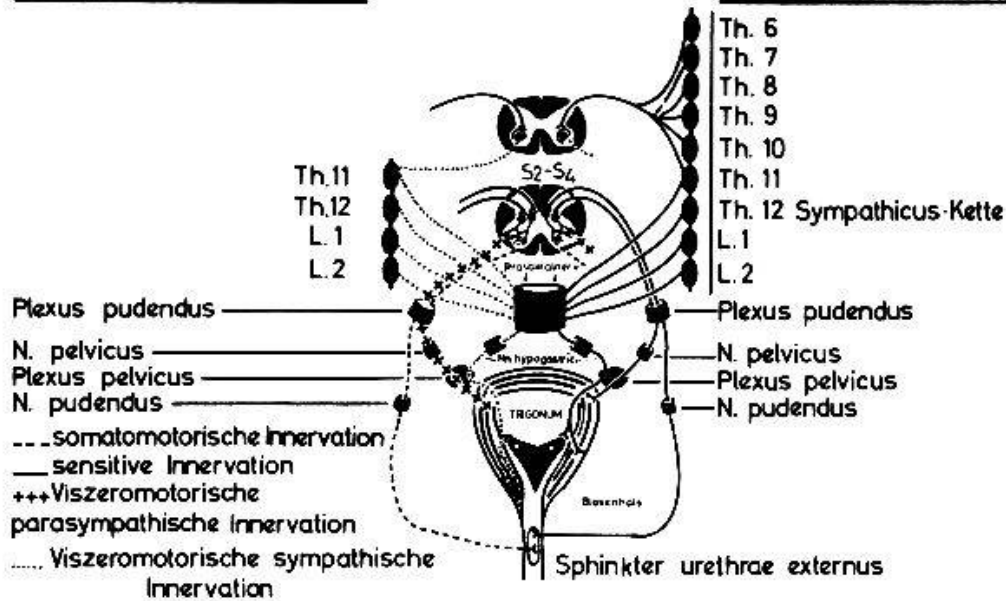


Abb. 1. Innervation der Harnblase. Nach BORS [3], modifiziert.

Sakralzentrums, so ist letzteres völlig isoliert und kann von höher gelegenen, supraspinalen Zentren nicht mehr beeinflusst werden. Dagegen bestehen Reflexbögen zwischen Blase und sakralen Blaseninnervationszentrum. Man spricht in diesem Falle von einer «zentralen», «automatischen» oder «supranuklearen Blase» oder auch von einer Blase vom Typus des oberen motorischen Neurons.

Nach Zerstörung der sakralen Segmente und/oder der Wurzeln der Cauda equina kommt es zu einem Unterbruch der sakralen Reflexbögen. In diesem Falle spricht man von einer «peripheren», «autonomen» oder «infranuklearen Blase» oder auch von einer Blase vom Typus des unteren motorischen Neurons.

Bei Wirbelsäulentraumen im thorakolumbalen Übergangsbereich mit sogenannten epikonalen Läsionen gibt es noch einen weiteren neurogenen Blasentypus, der einer Kombination beider obengenannten Typen entspricht. Man spricht in diesem Falle von einer kombinierten neurogenen Blase (Abb. 2). Je nach Lokalisation und Ausdehnung der die sakralen Segmente und Wurzeln betreffenden Läsion kann die Blaseninnervation entweder vom oberen somatomotorischen und unteren viszeromotorischen, oder umgekehrt vom unteren somatomotorischen und oberen viszeromotorischen Typus sein. Vom klinischen Standpunkt aus scheint diese Differenzierung gerechtfertigt, doch lässt sich – wie verschiedene paraklinische Untersuchungen (EMG des äusseren Anal- und Urethralosphinkters, Zysto-Sphinktero-Metrographie) gezeigt haben –, bezweifeln, ob sie sich auch auf neurophysiologischer Grundlage behaupten lässt. So kann es sich im ersten Falle beispielsweise um eine Blase handeln, bei deren Innervation die obere somatomotorische Komponente überwiegt, wobei die ebenfalls obere viszeromotorische Komponente in den Hintergrund tritt und kaum mehr ersichtlich ist. Klinisch kann dies den Anschein einer unteren viszeromotorischen Komponente erwecken.

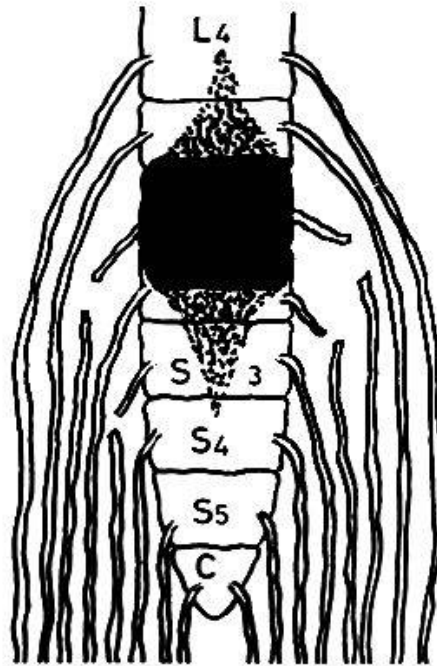


Abb. 2. Epikonale Läsion. – Gebiet massiver Zerstörung: schwarz. Gebiet teilweiser Zerstörung: punktiert. Teilweise Zerstörung der sakralen Segmente mit partieller Durchtrennung der sakralen Wurzeln.

Ausser den drei oben genannten, fundamentalen Blasentypen gibt es noch einen vierten Typus bei primärer Läsion des sensitiven Neurons (Diabetes mellitus, Tabes dorsalis usw.) und einen fünften Typus bei primärer Läsion des motorischen Neurons (amyotrophe Lateralsklerose, akute Poliomyelitis usw.). Diese neurogenen Blasenstörungen können bei vollständiger neurologischer Läsion entstehen, d. h. bei gleichzeitigem Fehlen oder Vorhandensein subnormaler sensitivomotorischer Funktionen des Blasen-Sphinkter-Komplexes.

Die Blasen vom Typus des oberen motorischen Neurons und die kombinierten Blasen vom oberen viszeromotorischen Typus können gleichzeitig verschiedene Detrusoraktivität aufweisen: Hyperaktivität, Hypoaktivität oder gar Inaktivität (sogenannte reflexlose Rückenmarkblase). Letztere findet man im Verlaufe des spinalen Schocks im unmittelbaren Anschluss an eine akute Rückenmarkschädigung. In Übereinstimmung mit NESBIT und LAPIDES [16] haben wir bei akuten Querschnittslähmungen keine eigentliche Atonie [18], sondern jeweils eine mehr oder weniger ausgeprägte Hypotonie gefunden. Im chronischen Stadium einer Querschnittsläsion kann man trotzdem eine Blasenatonie finden; dies ist darauf zurückzuführen, dass es infolge einer wiederholten oder chronischen Blasenüberdehnung zu einer Schädigung des Blasenmuskels selbst gekommen ist [23]. Gleichzeitig soll noch betont werden, dass eine hyperaktive oder hypoaktive Blase sowohl hyper- als auch hypotonisch sein kann. Die Blase vom Typus des unteren motorischen Neurons wie auch die kombinierte Blase vom unteren viszeromotorischen Typus können ebenfalls eine Inaktivität (spinaler Schock) und später, im chronischen Stadium, eine Hypo- oder Hypertonie des Detrusors auf-

Tabelle 1
Besonderheiten der neurogenen Blasentypen

Läsionen vom Typus des oberen motorischen Neurons	<table style="border: none;"> <tr> <td style="border: none;">{</td> <td style="border: none;">Areflexie des Detrusors (Medullarschock)</td> <td style="border: none;">}</td> <td style="border: none;"></td> </tr> <tr> <td style="border: none;">{</td> <td style="border: none;">Hyporeflexie } Hyperreflexie }</td> <td style="border: none;">}</td> <td style="border: none;">des Detrusors</td> </tr> </table>	{	Areflexie des Detrusors (Medullarschock)	}		{	Hyporeflexie } Hyperreflexie }	}	des Detrusors	Vollständige Läsionen, unvollständige Läsionen, ausgeglichene oder unausgeglichene Blasenfunktion
{	Areflexie des Detrusors (Medullarschock)	}								
{	Hyporeflexie } Hyperreflexie }	}	des Detrusors							
Kombinierte Läsionen vom oberen viszeromotorischen Typus	<table style="border: none;"> <tr> <td style="border: none;">{</td> <td style="border: none;">Hypertonie } Hypotonie }</td> <td style="border: none;">}</td> <td style="border: none;">des Detrusors</td> </tr> </table>	{	Hypertonie } Hypotonie }	}	des Detrusors					
{	Hypertonie } Hypotonie }	}	des Detrusors							
Läsionen vom Typus des unteren motorischen Neurons	<table style="border: none;"> <tr> <td style="border: none;">{</td> <td style="border: none;">Areflexie des Detrusors (Medullarschock)</td> <td style="border: none;">}</td> <td style="border: none;"></td> </tr> </table>	{	Areflexie des Detrusors (Medullarschock)	}						
{	Areflexie des Detrusors (Medullarschock)	}								
Kombinierte Läsionen vom unteren viszeromotorischen Typus	<table style="border: none;"> <tr> <td style="border: none;">{</td> <td style="border: none;">Hypertonie } Hypotonie }</td> <td style="border: none;">}</td> <td style="border: none;">des Detrusors</td> </tr> </table>	{	Hypertonie } Hypotonie }	}	des Detrusors					
{	Hypertonie } Hypotonie }	}	des Detrusors							

weisen (Tab. 1). Da die Blasenaktivität in diesen Fällen auf ein autonomes Wirkungspotential eines intramural gelegenen ganglionären Plexus zurückzuführen ist, kann von einer Hyperaktivität natürlich nicht die Rede sein.

Diagnose der verschiedenen Typen der neurogenen Blase

Nebst der Erhebung einer genauen Anamnese über Miktionsstörungen, die auf Systemerkrankungen, Traumen, entzündliche, degenerative sowie vaskuläre oder raumfordernde Prozesse des Rückenmarks und des Gehirns zurückzuführen sind, ist es unerlässlich, eine genaue neurologische Untersuchung durchzuführen. Diese muss vor allem die Sensibilitätsstörungen der sakralen Segmente (Gesäss, Anal- und Perinealgegend, Skrotum, Penis) sowie die den Conus medullaris betreffenden Reflexe sehr genau erfassen.

Ausser mit der EMG-Analyse des äusseren Anal- und Urethrsphinkters [1, 7, 14] ist es auch möglich, die *somatomotorische Aktivität* des Blasen-Sphinkter-Komplexes mit einfacheren Untersuchungsmethoden zu erfassen, wie z. B. anhand des bulbokavernösen Reflexes, des Analreflexes, des Analtonus und der willkürlichen Kontraktion und Dekontraktion des externen Analsphinkters. Der bulbokavernöse Reflex wird durch Abklemmen der Glans penis oder der Klitoris und durch Zug am Dauerkatheter getestet, wobei in beiden Fällen die Antwort des externen Analsphinkters durch digitale rektale Untersuchung kontrolliert wird. Der Analreflex wird durch Stechen in die Analschleimhaut, der Tonus und die Kontraktionsfähigkeit des externen Analsphinkters durch digitale rektale Untersuchung geprüft.

Die betreffenden Reflexbögen durchlaufen dieselben Segmente, die gleichzeitig die Blaseninnervation bestimmen, d. h. S₂-S₄, wo sich auch das parasympathische motorische Blasenzentrum befindet. Dies hat zur Folge, dass das Vorhandensein oder Fehlen dieser Reflexe eine Unterscheidung

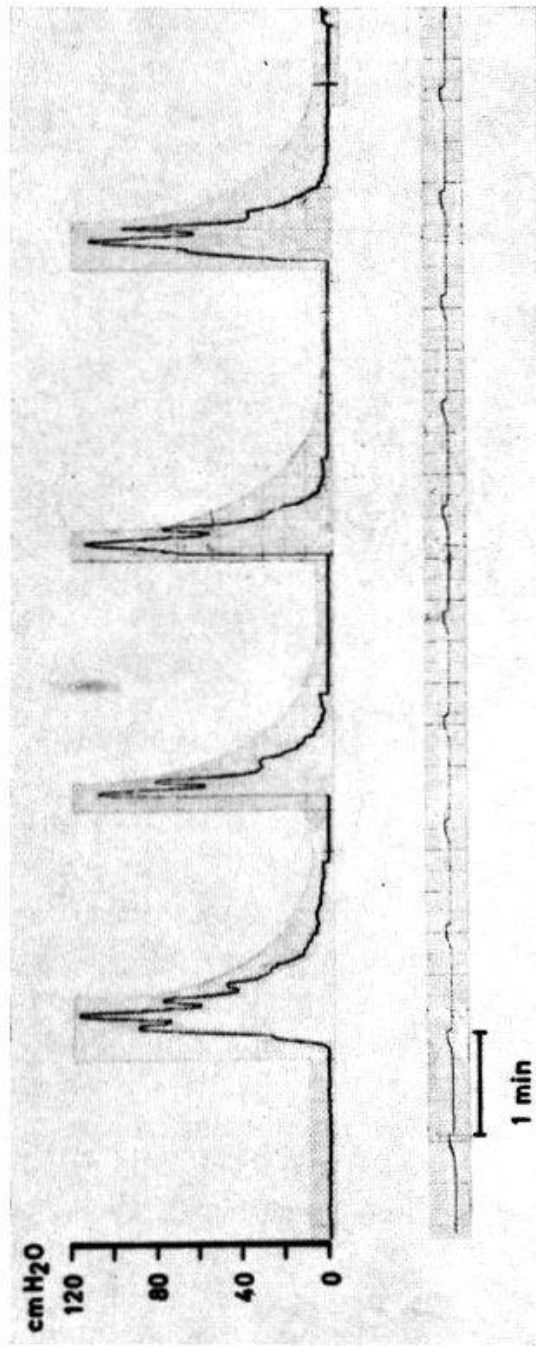


Abb. 3. - R. N. ♂. 1923. - Unvollständige spastische, traumatische Tetraplegie C5. - Zystometrie: Mit einer Blasenfüllung von 30 cm³ treten starke ungehemmte Wellen bis über 120 cm H₂O auf. Registrierung des Blasendrucks mit einem in die Blase eingeführten Ureterkatheter Ch. 6. - Auf der Ordinate ist der Druck in cm H₂O dargestellt.




Abb. 4. - C. R. ♂. 1930. - Vollständige schlaffe, traumatische Paraplegie Th 11-Th 12 rechts und L3-L4 links. - Zystometrie: Blasenfüllung von 250 cm³; hypotonische Blase vom Typus des unteren motorischen Neurons, ohne autonome Wellen. Aufzeichnung des Blasendrucks. - Auf der Ordinate ist der Druck in cm H₂O dargestellt. C = Credé (manuelles Auspressen).

zwischen einer Blase vom Typus des oberen oder unteren motorischen Neurons erlaubt. Natürlich können diese Überlegungen nicht auf den kombinierten Blasentypus übertragen werden.

Der Eiswassertest [3] und die Zysto-Sphinkterometrie ermöglichen es, die *autonome viszeromotorische Aktivität* des Conus medullaris genauer zu umschreiben. Beim Eiswassertest injiziert man durch einen Katheter 90 ml eiskaltes Wasser. Im Falle einer Blase vom Typus des oberen motorischen Neurons und der Bewahrung der Reflexbögen lösen die in den Blasenschleimhautrezeptoren durch Kontakt mit dem Eiswasser ausgelösten Afferenzen eine Kontraktion des Detrusors aus. Bei Herausstossen des Katheters, mit oder ohne gleichzeitigem Wasserabgang, wird der Test als positiv gewertet. Wir möchten besonders darauf hinweisen, dass im Falle einer Blase vom Typus des oberen motorischen Neurons mitunter ein negativer Test beobachtet wird. Dies kann durch eine ungenügende Kontraktionsfähigkeit des Detrusors und/oder einen zu starken Tonus im Sphinktersystem (bei starker Spastizität) bedingt sein. In diesen Fällen erlaubt die Zystometrie eine genauere Differentialdiagnose.

Unter Zystometrie (ZM) versteht man die kontinuierliche Aufzeichnung der Detrusoraktivität bei langsamer Blasenfüllung durch einen Katheter (retrograde ZM), oder bei endogener Diurese des Patienten (exkretorische ZM) [8].

Im Falle einer zentralen Blase erscheinen in der ZM sogenannte ungehemmte Wellen, infolge eines Mangels (partielle Läsionen) oder Fehlens (totale Läsionen) hemmender, von supraspinalen Zentren ausgehender Impulse. Diese ungehemmten Wellen werden nicht ausschliesslich bei Teilschädigungen des Rückenmarks angetroffen; sie weisen lediglich auf eine Läsion des oberen viszeromotorischen Neurons hin, unabhängig davon, ob es sich um eine partielle oder totale Schädigung handelt (Abb. 3).

Das Vorhandensein ungehemmter Wellen ist abhängig von der Blasenkapazität; letztere kann in einem Falle 20–30 cm³, im anderen 500–600 cm³ betragen. Die Aktivität des Detrusors wird weitgehend durch die zur Blasenfüllung angewandte Methode bestimmt. Deshalb sollte man stets das jeweilige Untersuchungsverfahren in Betracht ziehen, bevor man die Diagnose einer zentralen, hyperaktiven Blase stellt. So kann beispielsweise beobachtet werden, dass die retrograde Blasenfüllung durch einen Katheter im Falle einer stark erregbaren Blase eine deutliche Hyperaktivität des Detrusors auslöst. Bei endogener Füllung (Diurese) kann diese Detrusorhyperaktivität jedoch fehlen oder nur schwach in Erscheinung treten.

Bei Blasen vom Typus des unteren motorischen Neurons werden keine ungehemmten Wellen festgestellt. Die ZM-Kurve weist einen flachen, schwach ansteigenden Verlauf auf. In gewissen Fällen werden kleine, sogenannte autonome Wellen registriert, deren Druck zwischen 5 und 10 cm H₂O liegt. Diese geringe Aktivität entsteht in den intramuralen und submukösen Ganglien des Detrusors; sie ist zu schwach, um eine Miktion auszulösen (Abb. 4).

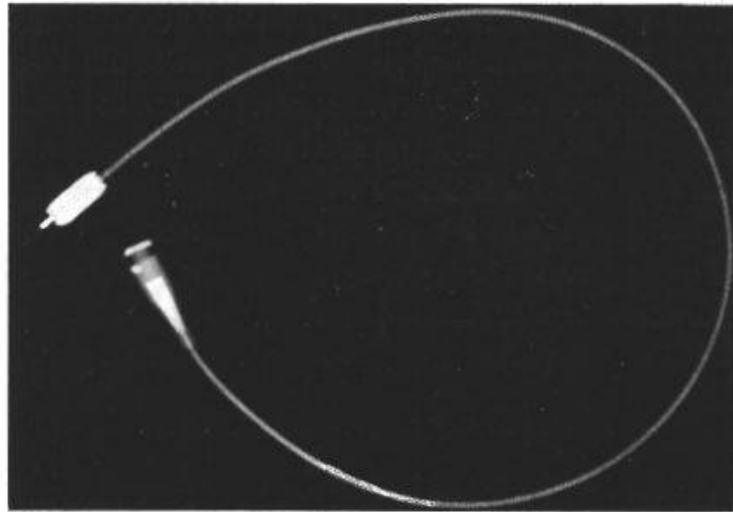


Abb. 5.

In besonderen Fällen kann die ZM zu Fehlschlüssen führen, so zum Beispiel, wenn trotz Vorhandenseins der Reflexe des Conus medullaris (was für eine zentrale Blase spricht) und einer starken Blasenfüllung von 500–600 cm³ keine ungehemmten Wellen auftreten. In diesem Falle handelt es sich oft um eine hypoaktive Blase. Wird die ZM mit Eiswasser wiederholt, so treten die ungehemmten Wellen deutlich in Erscheinung. Dieses letzte Verfahren entspricht einem modifizierten Kaltwassertest.

Für zystometrographische Untersuchungen (ZMG) verwendet man vorteilhaft eine isotonische Ringer-Lösung mit Kontrastmittelzusatz. Die in regelmässigen Zeitabständen gemachten Röntgenbilder oder besser noch die Röntgenkinematographie ermöglichen es, die Dynamik und Morphologie der Blase genau zu umschreiben. Nebst radioisotopischen Verfahren ist die ZMG eine der besten Untersuchungsmethoden zur Darstellung eines eventuellen vesiko-ureteralen Rückflusses.

Genaue Angaben in bezug auf Blasenaktivität und Tonus sind zur Diagnose und Behandlung der neurogenen Blase oft unerlässlich. Andererseits muss aber auch auf die Bedeutung des Sphinkterapparats hingewiesen werden, vor allem im Zusammenhang mit funktionellen Gleichgewichtsstörungen zwischen Retentions- und Entleerungskräften (Detrusor). Aus diesem Grunde ist es ratsam, die ZMG systematisch durch eine Sphinkterometrographie (SMG) zu vervollständigen. Nur so ist es möglich, über die Druckverhältnisse auf Höhe des Blasenhalsses und des externen Urethrsphinkters genaue Messwerte zu erhalten.

Es hat sich herausgestellt, dass die Spastizität der Beckenbodenmuskulatur bzw. des quergestreiften äusseren Urethrsphinkters einen der Hauptfaktoren der Harnretention und der oben genannten funktionellen Gleichgewichtsstörung darstellt (erhöhter Restharn, Infektion, chronische Pyelonephritis). Diese Sachlage erscheint besonders deutlich bei gleichzeitigem Bestehen eines hypoaktiven Detrusors und eines hyperaktiven äusseren Urethrsphinkters und lässt sich wiederum am besten anhand einer kom-

binierten ZMG+SMG darstellen. Es werden bei diesem Vorgehen zwei Katheter benötigt: der eine, ein Ureterkatheter (konstant intravesikal), zur Messung der intravesikalen Druckverhältnisse, der andere (spezieller Ballonkatheter Ch. 7) zur Messung des parietalen Widerstandes auf Höhe des Blasenhalsses und später im Bereiche des äusseren Urethralosphinkters [22]. Dieser Ballonkatheter ist speziell markiert, so dass seine exakte Lage in der Urethra röntgenographisch verfolgt und mit entsprechenden Sphinktermesswerten verglichen werden kann (Abb. 5).

Therapie der neurogenen Blasen

Bei zentralen Blasen stellt die zwischen Detrusorkontraktion und Öffnung des äusseren Urethralosphinkters auftretende Asynergie die Hauptursache der funktionellen Gleichgewichtsstörung dar. Die Sphinkterhyperaktivität (Spastizität) kann durch ein- oder beidseitige Durchtrennung der Nn. pudendi aufgehoben werden [2]. Es muss jedoch vorerst geprüft werden, ob eine Lokalanästhesie der betreffenden Nerven erfolgreich verläuft. Das nach der Durchtrennung der Nn. pudendi gelegentlich auftretende Verschwinden der Erektionsfähigkeit stellt jedoch eine relative Kontraindikation des Verfahrens dar. In einem solchen Falle ist die transurethrale, endoskopische Sphinkterotomie des äusseren Urethralosphinkters vorzuziehen [9, 19]. Es müssen aber auch noch andere therapeutische Massnahmen in Erwägung gezogen werden, so z. B. die Anästhesie zweier oder mehrerer Sakralwurzeln durch die Foramina sacralia. Diese Technik hat den Nachteil, dass bei der Anästhesie der motorischen Nerven des externen Urethralosphinkters gleichzeitig auch die viszeromotorische Komponente des Detrusors betroffen wird. Die vorderen sakralen Wurzeln, aus denen die Nn. pudendi stammen, werden nämlich von parasymphathischen motorischen Fasern begleitet. Infolgedessen ist diese Methode der Anästhesie weniger selektiv als jene der Nn. pudendi.

Wie bereits gezeigt wurde, sind die funktionellen Miktionsstörungen bei Blasen vom Typus des oberen motorischen Neurons weitgehend auf den äusseren Urethralosphinkter zurückzuführen. Es gibt jedoch auch Fälle, in denen die Blasendysregulation direkt vom Detrusor abhängt – so z. B. bei Blasenhyperaktivität mit starken, unkontrollierbaren Urinabhängen. Bei Frauen ist eine solche Situation natürlich sehr störend, da man für sie bis heute, im Gegensatz zu den Männern, noch kein passendes Urinal entwickelt hat. Wie schon erwähnt, bestehen mehrere Reflexbögen zwischen dem Detrusor, der Urethral- und Blasenschleimhaut einerseits und dem äusseren Urethral- und Analsphinkter andererseits. Andere Reflexbögen verbinden die Rektalschleimhaut mit dem Detrusor und dem äusseren Urethralosphinkter (Abb. 6). Es konnte gezeigt werden, dass die meisten in die Blasenfunktion eingreifenden Reflexe eher einen aktivierenden als einen hemmenden Einfluss ausüben [20]. Es ist deshalb gerechtfertigt, zu versuchen, die Blasen-, Urethral- und Rektalschleimhäute zu anästhesieren, um dadurch deren störende Einflüsse zu mindern oder zu beseitigen. Das resultierende neue

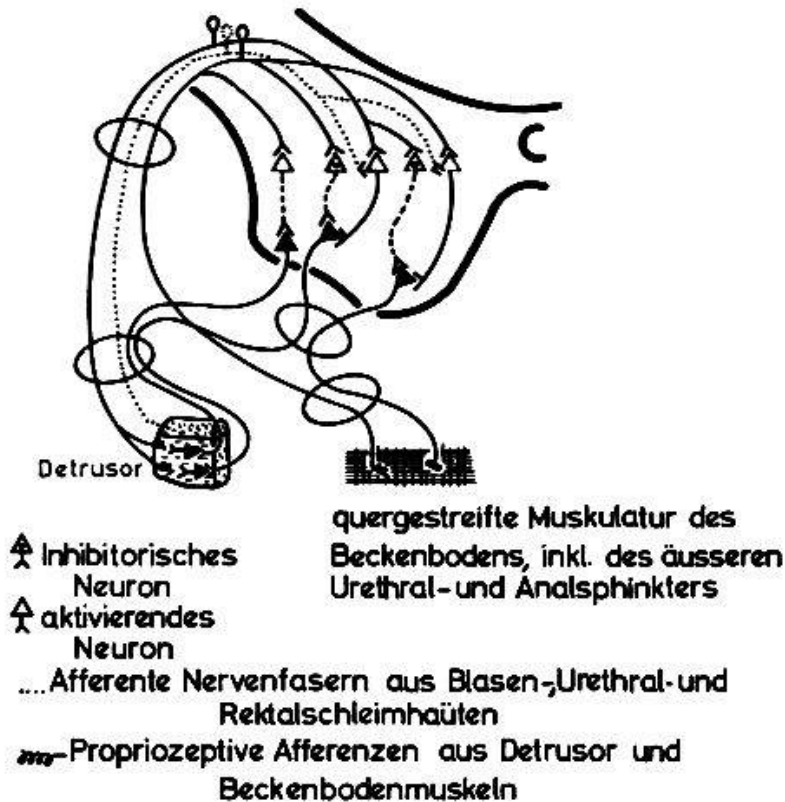


Abb. 6. Sakrale Rückenmarkreflexe zwischen der Blase, der Urethra und dem Rektum und dem Detrusor und der Beckenbodenmuskulatur. Nach BORS [3], ROSSIER und BORS [20, 21].

Gleichgewicht zwischen aktivierenden und hemmenden Komponenten führt zu einer besseren Blasenfunktion [4, 5, 21]. Falls die ungehemmten Wellen nicht allzu stark ausgeprägt sind, kann es zweckmässig sein, Parasympatholytika, wie z. B. Methanthelin (Banthine), allein oder in Verbindung mit Schleimhautanästhesie anzuwenden.

Bei Blasen vom Typus des unteren motorischen Neurons mit unausgeglichener Funktion und konstant erhöhtem Restharn stellt die endoskopisch durchgeführte Blasenhalresektion das geeignetste Verfahren dar. Dies gilt auch für die hypoaktiven und hypotonischen Blasen, wie z. B. bei Diabetes mellitus und Tabes dorsalis [10, 15, 24].

Wir möchten noch besonders darauf hinweisen, dass das Wiederauftreten der Blasenaktivität im Anschluss an den initialen Spinalschok bei Blasen mit sterilem Harn schneller beobachtet wird als im Falle einer Infektion. Deshalb erscheint uns das intermittierende Katheterisieren, die sogenannte Non-touch-Technik nach GUTTMANN, als das ideale Vorgehen [11], obwohl sie ein beträchtliches pflegerisches Problem darstellt. Diese Methode wird im Genfer Paraplegikerzentrum seit 1965 mit einem Spezialmaterial und besonders geschultem Pflegepersonal durchgeführt. Bakteriologische Harnanalysen werden dreimal wöchentlich vorgenommen. Mit obengenannter Methode haben wir in einigen hartnäckigen Fällen den Harn mehrere Wochen lang steril erhalten [17].

In Übereinstimmung mit GUTTMANN [12] stellt sich etwa 2-6 Wochen nach der Rückenmarkschädigung ein Blasenautomatismus ein. Von diesem Zeitpunkt an kann mit der eigentlichen Blasenreedukation begonnen werden.

Im Falle einer Blase vom Typus des oberen motorischen Neurons versucht man auf verschiedene Art und Weise, wie z. B. durch suprapubisches Klopfen, Reiben der inneren Oberschenkel oder Berührung der Analgegend, einen die Blasenmotorik aktivierenden Reflex auszulösen.

Blasen vom Typus des unteren motorischen Neurons versucht man durch aktive Kontraktion der Bauchwandmuskulatur oder manuelles Auspressen zu entleeren. Die Frequenz des intermittierenden Katheterisierens wird dem Volumen des regelmässig kontrollierten Restharns entsprechend gesteigert oder vermindert.

Die Blasenfunktion wird dann als ausgeglichen betrachtet, wenn der Restharn 40-60 ml nicht übersteigt und Urinalysen sich als steril erweisen.

Zusammenfassung

Die Physiopathologie neurogen gestörter Blasen wird weitgehend durch das funktionelle Gleichgewicht bestimmt, welches zwischen einer zum Detrusor führenden viszeromotorischen und einer zum äusseren Urethrsphinkter führenden somatomotorischen Komponente besteht.

Neurogene Blasen werden in zwei grosse Kategorien eingeteilt: zentrale automatische oder supranukleare Blasen einerseits (intakte Reflexbögen zwischen Blase und sakralem Blaseninnervationszentrum), und periphere, autonome oder infranukleare Blasen andererseits. Der Autor umschreibt die verschiedenen Untersuchungsmethoden (Reflexanalyse der Sakralsegmente, Zysto-Sphinkterometrie, Eiswassertest, EMG des äusseren Anal- und Urethrsphinkters), die es gestatten, den Blasentypus genau zu umschreiben und die zur Blasenreedukation eventuell notwendigen therapeutischen Massnahmen (Pudendalanästhesie bzw. -neurotomie; Schleimbautanästhesien; endoskopisch durchgeführte Sphinkterotomie des äusseren Urethrsphinkters usw.) zu ergreifen.

Abschliessend wird auf die praktische Bedeutung des intermittierenden Katheterisierens hingewiesen; diese Methode ermöglicht es oft, den Harn über etliche Wochen steril zu erhalten.

Résumé

La physiopathologie des vessies neurogéniques repose avant tout sur l'équilibre fonctionnel qui existe entre une composante viscéro-motrice dont dépend l'innervation du détrusor et une composante somato-motrice dont relève l'innervation du sphincter urétral externe.

On peut ranger les vessies neurogéniques dans deux catégories principales: d'une part les vessies centrales, automatiques ou supranucléaires, avec per-

sistance des arcs réflexes entre la vessie et le centre médullaire vésical sacré et, d'autre part, les vessies périphériques, autonomes ou infra-nucléaires. L'auteur décrit les divers moyens d'investigation (examen des réflexes du cône médullaire, cysto-sphinctérométrie, test à l'eau glacée, électromyographie des sphincters anal et urétral externes) qui permettent de poser un diagnostic précis sur le type de vessie neurogénique concerné et d'envisager les mesures thérapeutiques éventuelles les plus adéquates: anesthésie des nerfs honteux internes, neurotomie honteuse, anesthésie des muqueuses urétrale et vésicale, anesthésie des racines sacrées, sphinctérotomie urétrale externe, etc.).

Pour conclure, l'auteur souligne l'importance pratique du sondage intermittent; cette méthode permet de maintenir une stérilité urinaire souvent pendant plusieurs semaines.

Riassunto

Gli aspetti fisiopatologici della vescica nevrogena sono determinati essenzialmente dall'equilibrio che regna fra una componente visceromotoria che conduce al detrusore ed una componente somatomotoria che conduce allo sfintere uretrale esterno.

Le vesciche nevrogene vengono distinte in due grandi categorie: vesciche centrali, automatiche o sopranucleari da una parte (archi diastaltici intatti fra la vescica e il centro sacrale dell'innervazione vescicale), e d'altra parte vesciche periferiche, autonome o infranucleari. L'autore descrive i diversi metodi d'investigazione (analisi dei riflessi dei segmenti sacrali, cistometria, sfinterometria, prova dell'acqua gelata, elettromiografia dello sfintere anale e uretrale esterno), che permettono di determinare esattamente il tipo di vescica e di servirsi dei metodi terapeutici eventualmente necessari per una rieducazione della vescica (anestesia pudendale, rispettivamente neurotomia pudendale; anestesia della mucosa; sfinterectomia endoscopica dello sfintere uretrale esterno, ecc.).

Per terminare, si insiste sull'importanza pratica del cateterismo intermittente; questo metodo permette spesso di mantenere l'urina sterile per parecchie settimane.

Summary

The physiopathological aspects of neurogenic bladders are principally determined by the functional equilibrium existing between a somato-motor component leading to the external urethral sphincter and a visceromotor component leading to the detrusor.

Neurogenic bladders may be separated into two main categories: central automatic or supranuclear bladders on the one side (intact reflex arcs between bladders and sacral bladder innervation centre) and peripheral autonomic or infranuclear bladders on the other side. The author describes the different methods of investigation (reflex analysis of the sacral segments, cysto-sphincterometry, ice water test, EMG of external anal and urethral sphinc-

ter), which permit an exact description of the type of bladder and the determination of the possibly necessary therapeutic measures to be taken (pudendal anaesthesia or neurotomy; mucosa anaesthesia; endoscopic sphincterotomy of the external urethral sphincter, etc.).

In conclusion the practical significance of intermittent catheterisation is noted; this method makes it possible to keep the urine sterile often for many weeks.

1. ALLERT M. L. und JELASIĆ F.: Das Ruhe-EMG des gesunden Blasen- und Analschliessmuskels. *Dtsch. Z. Nervenheilk.* 194, 252 (1968).
2. BORS E.: Effect of pudendal nerve operation on the neurogenic bladder. *J. Urol. (Baltimore)* 73, 666 (1954).
3. BORS E.: Neurogenic bladder. *Urol. Survey* 7, 177 (1957).
4. BORS E.: Topical anesthesia of the vesical mucosa as a tool for the management of the neurogenic bladder. *J. Urol. (Baltimore)* 79, 431 (1958).
5. BORS E. und BLINN K. A.: Spinal reflex activity from the vesical mucosa in paraplegic patients. *Arch. Neurol. Psychiat. (Chic.)* 78, 339 (1957).
6. BUDGE J.: Über den Einfluss des Nervensystems auf die Bewegung der Blase. *Z. rat. Med. (dritte R.)* 21, 1 und 174 (1864).
7. CHANTRAINE A. und TIMMERMANS L.: Electromyography in spinal cord lesion with special reference to the sphincters. *Int. J. Paraplegia* 4, 240 (1967).
8. COMARR A. E.: Excretory cystometry; a more physiologic method. *J. Urol. (Baltimore)* 77, 622 (1957).
9. CURRIE R. J., BILBISI A. A., SCHIEBLER J. C. und BUNTS R. C.: External sphincterotomy in paraplegics: technique and results. *J. Urol. (Baltimore)* 103, 64 (1970).
10. EMMETT J. L.: Transurethral resection in treatment of true and pseudo cord bladder. *J. Urol. (Baltimore)* 53, 545 (1945).
11. GUTTMANN L.: Behandlung und Rehabilitation bei Rückenmarkläsionen. *Schweiz. med. Wschr.* 88, 511 und 539 (1958).
12. GUTTMANN L.: Die Pathophysiologie und Behandlung der neurogenen Blase. *Verh. dtsh. Ges. Urol.*, 21. Tagg., S. 98. Springer, Berlin 1966.
13. INGERSOLL E. H.: Diskussion des Kapitels «Diagnose», in: *The Neurogenic Bladder* (hrsg. von S. BOYARSKY), S. 177. Williams & Wilkins, Baltimore 1967.
14. ISCH F., BOLLACK C., JESEL M., RIEFFEL R., MASSON J. C., FRESNEL P. L. und PIETRI J.: Place de l'électromyographie du sphincter strié urétral dans les explorations de l'appareil urinaire. *J. Urol. Néphrol.* 75, 413 (1969).
15. KAHAN M., GOLDBERG P. D. und MANDEL E. E.: Neurogenic vesical dysfunction and diabetes mellitus. *N.Y. St. J. Med.* 70, 2448 (1970).
16. NESBIT R. M. und LAPIDES J.: Bladder tonus in spinal shock. *J. Urol. (Baltimore)* 59, 726 (1948).
17. OTT R. und ROSSIER A. B.: L'intérêt du sondage intermittent dans la rééducation vésicale des lésions médullaires traumatiques aiguës. *Urol. int. (Basel)* (im Druck).
18. RITTER G.: Neurogene Funktionsstörungen der ableitenden Harnwege. *Urologe* 10, 198 (1970).
19. ROSS COSBIE J., GIBBON N. O. K. und DAMANSKI M.: Division of the external sphincter in the treatment of the neurogenic bladder. A ten-year review. *Brit. J. Surg.* 54, 627 (1967).
20. ROSSIER A. und BORS E.: Detrusor responses to perianal and rectal stimulation in patients with spinal cord injuries. *Urol. int. (Basel)* 18, 181 (1964).
21. ROSSIER A. und BORS E.: Die Rolle der Blasen-, Urethral- und Rektalanästhesie in der Behandlung der neurogenen Blase, in: *Neurogene Blasenstörungen. Aktuelle Probleme* (hrsg. von M. L. ALLERT, M. BRESSEL und J. SÖKELAND), S. 11. G. Thieme, Stuttgart 1969.

22. ROSSIER A. und BORS E.: Urinary manometry in spinal cord injury patients. Preliminary report. *Brit. J. Urol.* 42, 466 (1970).
23. VON RÜTTE B. und MÜLLER U.: Die «Rückenmarkblase» der traumatischen Paraplegie. Beitrag zum Paraplegikerproblem in der Schweiz. *Schweiz. med. Wschr.* 87, 1534 (1957).
24. WEBER H. F.: Die Elektroresektion bei neurogenen Blasenstörungen des Mannes. *Wien. med. Wschr.* 20, 598 (1968).

Adresse des Autors: Dr. A. B. Rossier, p.-d., Chef du Centre de Paraplégiques, Hôpital Beau Séjour, CH-1211 Genève 4.