

**Zeitschrift:** Schweizer Archiv für Tierheilkunde SAT : die Fachzeitschrift für Tierärztinnen und Tierärzte = Archives Suisses de Médecine Vétérinaire  
ASMV : la revue professionnelle des vétérinaires

**Herausgeber:** Gesellschaft Schweizer Tierärztinnen und Tierärzte

**Band:** 46 (1904)

**Heft:** 6

**Artikel:** Fremdkörperindigestion mit subkutanem Emphysem bei einem Rinde

**Autor:** Scheidegger, A.

**DOI:** <https://doi.org/10.5169/seals-590100>

### **Nutzungsbedingungen**

Die ETH-Bibliothek ist die Anbieterin der digitalisierten Zeitschriften. Sie besitzt keine Urheberrechte an den Zeitschriften und ist nicht verantwortlich für deren Inhalte. Die Rechte liegen in der Regel bei den Herausgebern beziehungsweise den externen Rechteinhabern. [Siehe Rechtliche Hinweise.](#)

### **Conditions d'utilisation**

L'ETH Library est le fournisseur des revues numérisées. Elle ne détient aucun droit d'auteur sur les revues et n'est pas responsable de leur contenu. En règle générale, les droits sont détenus par les éditeurs ou les détenteurs de droits externes. [Voir Informations légales.](#)

### **Terms of use**

The ETH Library is the provider of the digitised journals. It does not own any copyrights to the journals and is not responsible for their content. The rights usually lie with the publishers or the external rights holders. [See Legal notice.](#)

**Download PDF:** 15.03.2025

**ETH-Bibliothek Zürich, E-Periodica, <https://www.e-periodica.ch>**

## Fremdkörperindigestion

mit subkutanem Emphysem bei einem Rinde. Heilung.

Von Ad. Scheidegger, Kreistierarzt, Frutigen.

Fremdkörperindigestionen sind beim Rinde keine Seltenheit. Gelegentliche Sektionsbefunde beweisen sogar, dass nicht einmal alle Erkrankungen, die von Fremdkörpern herrühren, im Leben wirklich als solche erkannt werden. Ein erfahrener Praktiker hat s. Z. den Grundsatz aufgestellt, dass bei allen Indigestionen, die länger als acht Tage dauern, ein Fremdkörper im Spiele sei.

Das Symptomenbild und der Verlauf ist bei diesen Erkrankungen je nach Sitz, Grösse und Beschaffenheit des Fremdkörpers sehr verschieden, und es erschwert dieser Umstand an sich schon eine frühzeitige richtige Diagnose. Zuweilen kommt es überdies vor, dass das primäre Krankheitsbild durch irgend eine Komplikation völlig verwischt wird. Dann glaubt der behandelnde Kollege meist, vor einem unlösbaren Rätsel zu stehen, oder aber er lässt sich in der Diagnose direkt irreleiten. Von solcher Art war auch der nachstehend beschriebene, ganz unregelmässige Fall von Fremdkörperindigestion.

Ein 2<sup>1/2</sup> Jahre altes schönes Simmentalerrind erkrankte am 10. Mai l. J. an Verdauungsstörung. Tags zuvor war es mit dem ersten Rauschbrandvirus geimpft worden. Wie voraussehen, wurde dann vom Besitzer diese Impfung als Krankheitsursache betrachtet und Impfrauschbrand befürchtet, trotzdem, nebenbei bemerkt, Impfzufälle hierorts in den letzten Jahren nur sehr selten waren und beispielsweise im laufenden Jahre unter mehreren Tausend Impfungen überhaupt kein Impfrauschbrand vorgekommen ist.

Bei der Untersuchung stellte ich neben geringer Fresslust, leicht unterdrückter Peristaltik, kaum erhöhter Pulszahl und normaler Temperatur einen auffällig unruhigen bzw. ängstlichen Ausdruck der Augen fest, wie man einen solchen bei typischen einfachen Verdauungsstörungen sonst

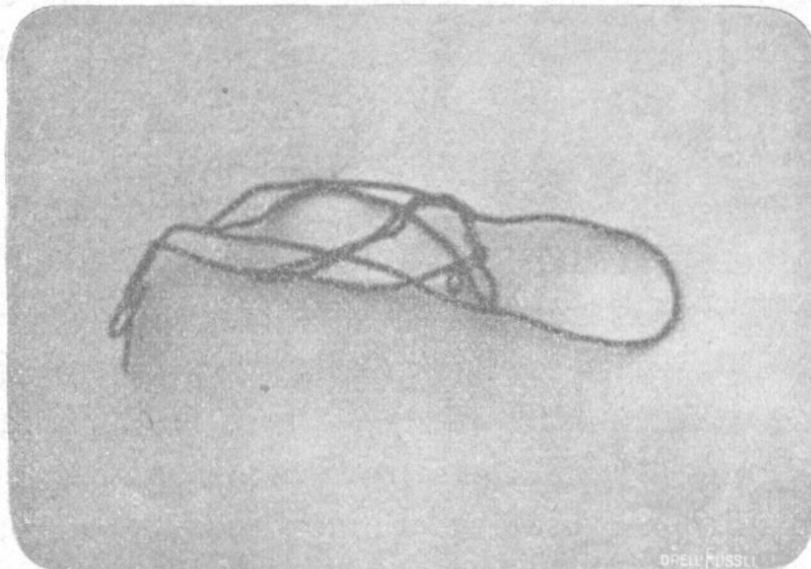
nicht beobachtet. — Ordination: 0,75 % Sol. acid. hydrochloric. mit Tinct. valerian. Die Fresslust des Rindes nahm während der nächsten Tage zusehends zu, und der Besitzer selbst glaubte nicht mehr an Rauschbrand. Am 8. Tage nach der Impfung jedoch verschlimmerte sich der Zustand wieder, und der Eigentümer meldete mir, die „Zeitkuh“ sei nun doch am „Angriff“ (Rauschbrand) erkrankt. Sie „taue“ (schwitze) stark, fresse gar nichts mehr, und an Hals und Schulter machten sich nun zudem Schwellungen bemerklich. Bei der hierauf vorgenommenen zweiten Impfung lebte das vom Besitzer bereits aufgegebene Rind noch. Es lag am Boden und war am Hals, auf den Schultern und dem Rücken bis zum Kreuz geschwollen. Die Geschwulst schien schmerzhaft zu sein, knisterte sehr deutlich beim Darüberstreichen und war stellenweise mehrere Centimeter dick. Dazu stöhnte das Tier jämmerlich. Von Fresslust zeigte sich keine Spur. Der Pansen war aufgebläht. Die Temperatur mass ich nicht, einerseits weil das Rind unrettbar verloren schien, andererseits weil die Messung diagnostisch wenig Wert versprach; hatte ich doch schon mehr als ein Rind an wirklichem Rauschbrand verenden sehen, das keine Erhöhung der Rektaltemperatur aufwies. Die Frage war nun: Handelte es sich am Ende doch um Rauschbrand? Dafür sprach einerseits das ausgedehnte Emphysem und andererseits auch das überlaute Stöhnen, desgleichen ferner das Auftreten dieser typischen Symptome eben in der für Impfrauschbrand kritischen Zeit zwischen der I. und II. Impfung. Die vorausgegangene Verdauungsstörung und die zurzeit herrschende Frühjahrshitze mochten den Ausbruch begünstigt haben. Dagegen sprachen indes der ganze Krankheitsverlauf und das Fehlen einer Muskellähmung; konnte sich doch der Patient trotz der offenkundig schweren Erkrankung und ausgedehnten Anschwellung auch jetzt noch erheben. Gleichwohl neigte ich zu der Ansicht hin, es werde sich um einen — allerdings ganz ungewöhnlichen — Fall von Impfrauschbrand handeln, wobei vor-

wiegend nur das Unterhautzellgewebe, nicht aber die Muskulatur und die edelsten innern Organe, wie Herz und Lunge, Sitz der Erkrankung seien. Um eine raschere Entscheidung herbeizuführen, impfte ich nunmehr nochmals mit dem II. Impfstoff, und zwar mit einer  $1\frac{1}{2}$ -fachen Dosis. Eine weitere Behandlung oder Pflege wurde der Todeskandidatin dagegen nicht zuteil.

Am 3. Tage hernach, an welchem bei Stücken, die dem Ansturm der eingimpften Rauschbrandbazillen nicht Stand zu halten vermögen, gewöhnlich der letale Ausgang erfolgt, war unser Rind jedoch nicht bloss noch am Leben, sondern es fing bereits wieder ein wenig zu fressen an. Die Anschwellungen waren sozusagen gleich geblieben und hatten sich nur etwas verflacht. Das Stöhnen hatte an Stärke abgenommen und setzte zeitweise gänzlich aus. Die Aufblähung des Pansens war etwas zurückgegangen. Die Darmentleerungen blieben jedoch spärlich und die Faeces äusserst trocken und feigenartig. Die Reaktion auf Abführmittel war eine ungewöhnlich schwache. Der Appetit nahm indessen zu, bis das Rind etwa  $\frac{1}{3}$  Ration verzehrte, dann wurde plötzlich wieder jedes Futter verschmäht, und das Stöhnen setzte von neuem mit Stärke ein. Zwei Tage später untersuchte ich das Rind, und diesmal zwar auf einen Fremdkörper. Das Resultat war negativ: Ruhiger, rhythmischer, reiner Herzschlag, normale Temperatur, freier Blick, nirgends eine druckempfindliche Stelle am Bauch, nur schwache, unregelmässige Peristaltik und harte, mit weichen Bestandteilen vermischte Kotballen. Der Appetit war bereits wieder etwas besser. Ich stellte jetzt eine günstige Prognose, befahl strenge Diät und noch grössere Gaben Haferschleim. Das Befinden blieb nun bis zum 2. Juni ein wechselndes, an welchem Tage endlich das „Corpus delicti“, die Ursache dieses sogar „von den ältesten Leuten“ noch nie beobachteten Krankheitsfalles in Gestalt des nebenstehend abgebildeten, von Hrn. Prof. Dr. Hess photographierten Drahtstückes zum Vorschein kam. Ein glücklicher Zufall wollte es, dass ich selbst Augenzeuge wurde, wie das Rind den unliebsamen Eindringling stark

pressend, doch unter bloss geringer Kotentleerung „hinausbeförderte“. Mehrere auf dem Draht haftende, zum Teil bereits eingerostete Bluttröpfchen bewiesen, dass der Verdauungskanal zu verschiedenen Malen stark geritzt worden war. Von da an war und blieb das Tier gesund. Das subkutane Emphysem dagegen nahm nur ganz allmählich ab, bis es nach 2 Monaten schliesslich vollständig verschwunden war.

Interessant an diesem Falle ist schon der die Fremdkörperindigestion verursachende Draht selber, der trotz seiner beträchtlichen



Grösse und Widerhakigkeit nach za. 3-wöchentlicher Wanderung glücklich wieder aus dem Körper gelangte. Dass derselbe tatsächlich den Darmkanal passierte und als Ausgang benützte, liegt auf der Hand; denn nur leichte und spitze Körper können durch die Magenwand hindurch in fast wagrechter Richtung gegen Zwerchfell, Lunge und Herz vordringen, während spitze, aber massiv-voluminöse Fremdkörper dem Gesetze der Schwere folgen und daher oft am Bauche oder an der Unterbrust den Weg nach aussen finden. Dieser Draht aber hätte infolge seiner gewundenen Form und Grösse nie vermocht, die Magen- oder Darmwand zu durchbohren. Bemerkenswert ist dabei auch noch die Ermöglichung des Durchpasses bei der Ileo-

Coekalklappe, wodurch dem Tiere wohl die grössten Schmerzen verursacht wurden.

Von grösserem Interesse aber, weil nur höchst selten zu beobachten, ist das Auftreten eines so gewaltigen subkutanen Emphysems, das hier vom Halse aus seinen Anfang nahm. Dasselbe unterscheidet sich wesentlich vom wirklichen Rauschbrandemphysem, das ein spezifisches Zersetzungs- und Gärungsprodukt der Rauschbazillen ist.

Wir fragen uns, woher kam denn hier die Luft? — Nach Prof. Dr. Hess kommt es zuweilen, wie z. B. eben bei sehr starkem Stöhnen, starken Hustenanfällen, hochgradiger Dispnoë, wie solche hin und wieder bei Kühen mit *rectentio placentalium* und sekundärer *Metritis septica* beobachtet werden kann, vor, dass ein oder mehrere Lungenbläschen platzen. Die ausströmende Luft gelangt nun zunächst entweder unter die Pleura oder längs des interlobulären Bindegewebes und weiter den Blutgefässen, dem Oesophagus und der Trachea entlang, in das lockere Unterhautbindegewebe am Hals, von wo es sich dann oft über einen grossen Teil der Körperoberfläche ausbreitet, indem es an den lockersten Hautpartien förmliche Geschwülste bildet. Mit diesem einfachen Vorgang haben wir es offenbar auch in unserem Falle zu tun.

Ebenso gut, wie Luft aus der Lunge, können natürlich auch Magengase, z. B. aus der Haube, durch den Stichkanal eines Fremdkörpers in die Bauchhöhle und von hier den grossen Bauchgefässen entlang am Unterbauch unter die Haut gelangen, wie dies mein Freund und Kollege Iseli in Frauenbrunnen tatsächlich schon beobachtet hat.

Es dürfte bei dieser Gelegenheit endlich noch angebracht sein, auf die differential-diagnostische Bedeutung des Emphysems bei Geburtsrauschbrand hinzuweisen. Angenommen, es seien bei einer schweren Geburt mit nachfolgender *Metritis* oder *Indigestion* einige Lungenbläschen zerrissen und die ausströmende Luft fange an, sich vom Halse aus unter der Haut zu verbreiten, so wird das Krankheitsbild wirklichem Geburtsrausch-

brand täuschend ähnlich sein, zumal wenn gleichzeitig die Inappetenz eine vollständige ist. Welcher Kollege, dem dieses Emphysem in Studium und Praxis noch nie begegnet ist und der vielleicht auch noch nie Geburtsrauschbrand beobachtet hat, würde da nicht Gefahr laufen, ahnungslos „hineinzufallen“, d. h. von der anscheinenden Zweifellosigkeit des „schönen Falles“ entzückt, unbedenklichst Geburtsrauschbrand zu diagnostizieren, die Kuh selbstverständlich abschlachten und das Fleisch eventuell dem Wasenmeister zu überlassen! In solchen Fällen ist es neben einer einlässlichen Untersuchung und Anamnese von Wert, zu wissen, wo das Emphysem zuerst beobachtet worden ist, am Halse, bezw. Bauch, oder an einer andern Körperstelle.

(Institut bactériotherapique et Vaccinal suisse à Berne  
Directeur Prof. Tavel.)

## L'emploi du sérum anticharbonneux dans la pratique vétérinaire

par le *Dr. A. Carini*, chef du service de la vaccine.

Les expériences très concluantes du laboratoire et les bons résultats obtenus par la sérothérapie du charbon chez l'homme, nous ont persuadé de la valeur curative réelle du sérum anticharbonneux et ils nous ont engagé à en entreprendre nous même la préparation.

Depuis quelque temps nous avons, à l'Institut sérotherapique et Vaccinal suisse, immunisé des ânes contre le charbon. On a commencé par leur injecter de petites quantités de bacilles du charbon atténués (Vaccins Pasteur), puis des cultures virulentes en quantités progressivement croissantes. Les injections ont été faites d'abord suivant la méthode de Slavov-Sobernheim, c'est à dire souscutanées, ensuite intraveineuses. De cette manière on évite la formation des abcès au point d'inoculation, abcès qui ne sont pas sans danger