

Zeitschrift: Schweizer Archiv für Tierheilkunde SAT : die Fachzeitschrift für Tierärztinnen und Tierärzte = Archives Suisses de Médecine Vétérinaire ASMV : la revue professionnelle des vétérinaires

Herausgeber: Gesellschaft Schweizer Tierärztinnen und Tierärzte

Band: 55 (1913)

Heft: 6

Artikel: Ein Fall von Maligner Lymphomatose beim Pferd

Autor: Gräub, E.

DOI: <https://doi.org/10.5169/seals-591856>

Nutzungsbedingungen

Die ETH-Bibliothek ist die Anbieterin der digitalisierten Zeitschriften. Sie besitzt keine Urheberrechte an den Zeitschriften und ist nicht verantwortlich für deren Inhalte. Die Rechte liegen in der Regel bei den Herausgebern beziehungsweise den externen Rechteinhabern. [Siehe Rechtliche Hinweise.](#)

Conditions d'utilisation

L'ETH Library est le fournisseur des revues numérisées. Elle ne détient aucun droit d'auteur sur les revues et n'est pas responsable de leur contenu. En règle générale, les droits sont détenus par les éditeurs ou les détenteurs de droits externes. [Voir Informations légales.](#)

Terms of use

The ETH Library is the provider of the digitised journals. It does not own any copyrights to the journals and is not responsible for their content. The rights usually lie with the publishers or the external rights holders. [See Legal notice.](#)

Download PDF: 15.03.2025

ETH-Bibliothek Zürich, E-Periodica, <https://www.e-periodica.ch>

andern Therapie; das um die Wunde liegende Gewebe ist nicht hart, es wird durch die feucht-warmen Verbände weich erhalten.

Nach zirka 8 Tagen ist eine deutliche Granulation bemerkbar. Je nach dem Substanzverlust werden die Verbände so lange fortgesetzt, bis die Wunde ausgefüllt ist. Gewöhnlich habe ich dann den Höllensteinstift gebraucht, um die zu üppigen Granulationen zurückzudrängen. Verbände werden keine mehr gemacht, die Wunde offen behandelt. Statt *argentum nitricum* zu benutzen, habe ich in der letzten Zeit ein neues Medikament gebraucht, das eine vorzügliche epidermisbildende Wirkung hat. Selbst grosse Sturzwunden geben so kleine Narben, dass man staunen muss. Es ist die 8% Scharlachs albe.

Diese Salbe wird zweimal täglich auf die Wunde gestrichen. Es ist gut, von Wunde und Umgebung mit Äther und Watte zeitweise die verbrauchte Salbe wegzunehmen.

Die richtige Priesnitzbehandlung hat den grossen Vorteil, dass keine vorbeugige Stellung eintritt. Sind die Schmerzen lange andauernd, ist die Eiterung und Schwellung gross, so wird gewöhnlich das Tier vorbeugig und tendiert zu neuen Stürzen.

Ein Fall von Maligner Lymphomatose beim Pferd.

Von Dr. E. Gräub, Pferdearzt.

Kuranstalt des eidgen. Kav.-Remontendepot Bern.

Zu den sehr selten vorkommenden Geschwülsten bei Pferden gehört das maligne Lymphom. Casper erwähnt in seiner Zusammenstellung der „Geschwülste bei Tieren“ in Lubarsch & Ostertag, „Ergebnisse der allgemeinen Pathologie und Pathologischen Anatomie“, Jahrgang III, diese Art von Geschwülsten gar nicht, und auch sonst finden wir in der Literatur, soweit mir bekannt geworden,

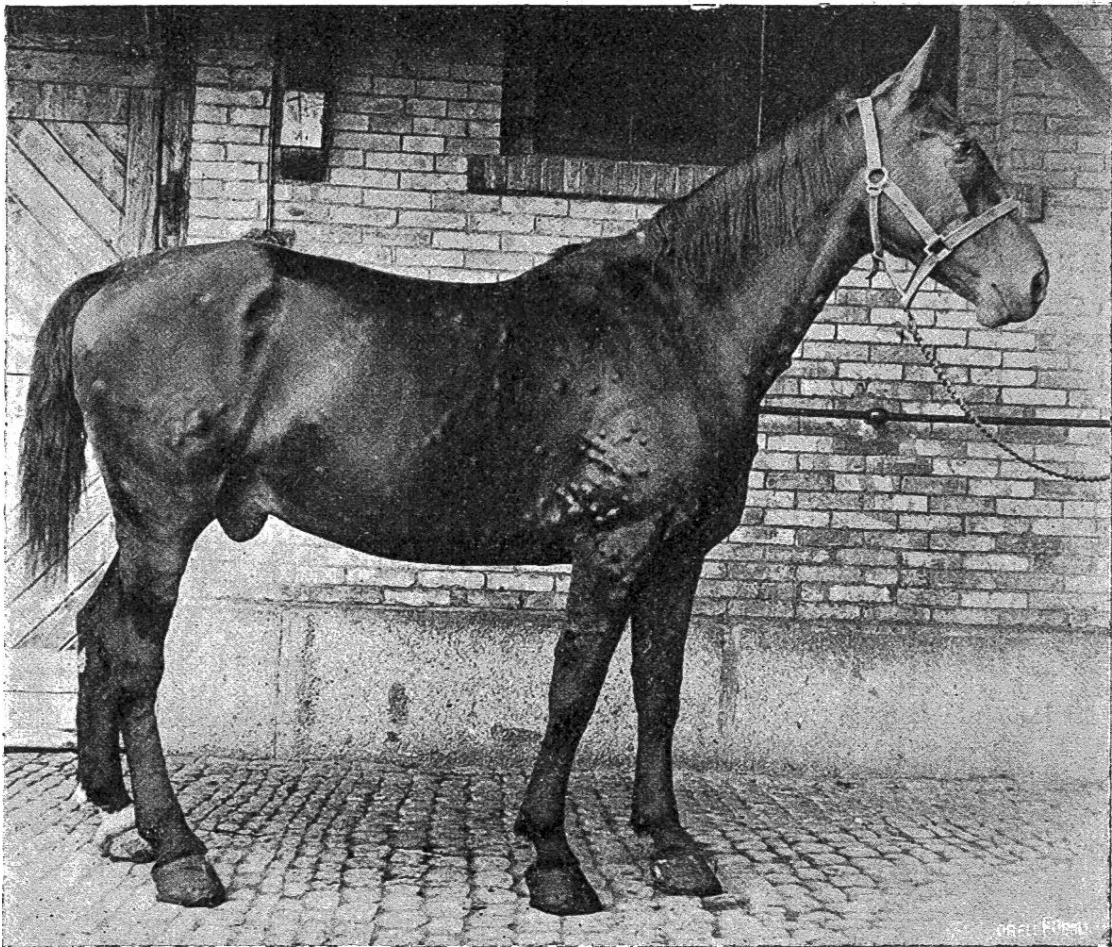


Fig. 1.

nur wenige unbestimmte Angaben über diese Erkrankung. Nachfolgender Fall ist nicht nur pathologisch-anatomisch interessant, sondern bietet auch klinisch neue Momente.

Bei dem Kavalleriepferd „Pepin“ 394 † 09, das damals bei seinem Besitzer stand, traten anfangs März 1912 an etwa fünfzehn verschiedenen Stellen des Körpers, unter der Haut, knopfartige, harte, umgrenzte und unempfindliche Geschwülste von der Grösse einer Baumnuss bis zu der eines halben Hühnereies auf. Das Haarkleid an den betreffenden Stellen war normal und Lymphgefässschwellungen keine zu konstatieren. Die Kehlganglymphdrüse von der Grösse einer halben Baumnuss war hart, aber beweglich. Nasenausfluss oder Veränderung der sichtbaren Nasenschleimhaut nicht vorhanden. Dabei verrichtete das

Pferd munter seine tägliche Arbeit und zeigte regen Appetit. Auf Veranlassung der kantonalen Sanitätsbehörden wurde das Pferd als rotzverdächtig malleinisiert. Sowohl die Subkutanimpfung, wie die Ophtalmoreaktion fielen absolut negativ aus. Die maximale Temperaturdifferenz betrug nur 0,6° Celsius. Lokale Reaktion gar keine.

Am 1. April wurde das Pferd, dessen Diensttauglichkeit wegen in den letzten Monaten aufgetretenem starken Rohren auch sonst fraglich geworden war, zur weiteren Beobachtung in unsere Anstalt eingezogen. Der Symptomenkomplex stimmte mit dem oben beschriebenen überein und blieb sich die ersten Wochen gleich. Nach Monatsfrist wurde der Patient nochmals malleinisiert mit dem gleichen negativen Resultat. Ende Mai trat starkes Oedem am Schlauche auf, das sich bald bis nach der Unterbrust hinzog. Einzelne der Haupttumoren vergrösserten sich und zahlreiche neue, namentlich an Brust und Vorarm, traten hinzu. Am 30. April stieg die Temperatur, die sich bis jetzt mit grosser Regelmässigkeit zwischen 37.7 und 37.8 bewegt hatte, plötzlich auf 40.5. Herz normal, ebenso der Lungenbefund. Das Allgemeinbefinden stark getrübt und die Fresslust aufgehoben. Das hohe Fieber dauerte noch am 1. Mai an, ging langsam herunter und am 6. Mai war die Temperatur wieder normal. Gleichzeitig mit dem Fieber trat ein schniebendes, nasales Atemgeräusch auf. Aus der Nase floss ein feinblasiges, weisses Sekret. Die hinteren, noch sichtbaren Schleimhäute der Nase waren stark geschwollen und in grosse Falten gelegt, so dass die beiden Wände einander fast berührten und nur noch eine 1—1½ cm breite Spalte der Luft Durchtritt gewährte. Farbe der Schleimhaut normal und keine Läsionen.

Die nächste Zeit war das Allgemeinbefinden wieder gut, trotzdem das Nasengeräusch und der Ausfluss persistierten und auch das Oedem des Schlauches nie ganz zurückging.

Vom 30. Mai bis 2. Juni trat neuerdings eine Temperatur-

erhöhung ein, die im Maximum 39,6 erreichte und die das Allgemeinbefinden des Patienten keineswegs zu trüben schien. Von da an blieb die Temperatur fortwährend normal. Die Zahl der Tumoren vergrösserte sich; am Halse, der Trachea entlang, trat in regelmässigen Abständen eine ganze Reihe auf. Hinter der Schulter beidseitig und am Vorarm liessen sich über 60 Tumoren von Baumnuss- bis Eigrösse zählen. Weniger zahlreich waren die Tumoren in der Haut der Nachhand, obschon insgesamt ihre Zahl 50 überstieg. (Fig. 1.)

Anfangs August zeigte sich in der Schleimhaut des medialen Nasenflügels links eine kreisrunde, rotbraune Verfärbung der Schleimhaut von 2 cm Durchmesser, die sich in der Mitte abhob und allmählich halbkugelige Gestalt annahm. Nach einer Woche senkte sich die Kuppe ein und bildete eine deutliche Delle. Die Schleimhaut wurde vom Zentrum aus zerstört und die Ränder des Geschwüres nahmen eine unregelmässige wulstige Form an. Nach einem Monat war der Defekt wieder ausgefüllt und es blieb nur eine leicht verdickte, nicht strahlenförmige Narbe zurück.

Kaum war dieses Geschwür abgeheilt, so bildete sich im linken unteren Augenwinkel am Übergang der Haut in die Schleimhaut ein erbsengrosser Tumor, der analog dem beschriebenen vom Zentrum aus geschwürig zerfiel und nach längerer Zeit sich wieder ausfüllte.

Im September brach auf der Schleimhaut des rechten medialen Nasenflügels ein grosses Geschwür durch, von $3\frac{1}{2}$ cm Länge und $2\frac{1}{2}$ cm Breite. Die Ränder waren unregelmässig zerrissen, aufgewulstet und zum Teil unterminiert. Der Grund uneben und rotgrau verfärbt.

Gleichzeitig nahmen die Atemgeräusche zu, so dass sie selbst ausserhalb des Stalles hörbar wurden. Dabei war die Temperatur immer normal und die Futteraufnahme gut.

In diesem Zustande wurde das Pferd geschlachtet.

Bevor noch die Diagnose durch die histologische Untersuchung eines probeweise excidierten Hauttumors gesichert war, wurde mit regelmässigen Untersuchungen des Blutes begonnen, da von Anfang an differentialdiagnostisch eine leukaemische Erkrankung stark in Betracht fallen musste.

Über die Technik der Blutuntersuchung brauche ich mich nicht auszulassen. Sie bildet, auf vielen Seiten genau beschrieben einen Hauptbestandteil, beinahe jeder Arbeit über Blutuntersuchung. Ich verweise auf die diesbezüglichen Ausführungen in Mareks „Lehrbuch der klinischen Diagnostik“ nach dessen Angaben ich auch vorgegangen bin.

Die Zahl der Erythrocyten bewegte sich in 15 Zählungen in durchaus normalen Grenzen und ergab Werte zwischen 7.160.000 und 9.440.000 pro 1 cmm³ Blut. (Normal 6—10.5 Millionen.)

In den gleichen Untersuchungen schwankten die Werte für die Leukozyten pro 1 cmm³ Blut zwischen 8.400 und 12.800. (Normal 6—12.000.)

Dieser Befund der weissen Blutkörperchen war mir differential-diagnostisch wertvoll.

Einerseits sprach er gegen Rotz, da nach neueren Untersuchungen von Mielke („Blutkörperchenzählungen bei Rotz in Monatshefte für praktische Tierheilkunde, XXIV. Band, 1. Heft) bei dieser Krankheit regelmässig eine ausgesprochene Hyperleukozytose vorkommt, die oftmals ein vielfaches des normalen Wertes erreichen kann.

Andererseits stimmte dieser Befund nicht überein mit den Werten die bei einer wahren leukaemischen Erkrankung gesehen werden.

Von besonderem Interesse war die Untersuchung der gefärbten Blutpräparate. Die Färbung der in Methylalkohol fixierten Ausstriche geschah nach Giemsa. Während zwei Monaten wurden diese Kontrollen täglich vorgenommen, später in regelmässigen Intervallen von 3 bis 4 Tagen. Durch diese Untersuchungen bekam man ein Bild von der

Beschaffenheit der einzelnen Leukozytenarten, sowie ihres prozentualen Verhältnisses unter sich.

Marek gibt folgende Prozentwerte der Leukozytenarten bei gesunden Pferden an:

Lymphozyten 20—40%,

Grosse Mononucleaere Leukozyten und Übergangsformen 3,5—5,5%,

Neutrophile Leukozyten 55—70%,

Eosinophile Leukozyten 2—4%,

Basophile Leukozyten bis 0,5%.

Die Lymphozyten überschritten nie die noch als normal angegebene Grenze von 40%. Im Gegensatz zu den Erscheinungen bei lymphatischer Leukaemie. Wohl aber blieben in den letzten Monaten der Krankheit ihre Werte häufig noch unter der untern Normalgrenze und bewegten sich zwischen 10 und 30%.

Die Zahl der neutrophilen Leukozyten schwankte zwischen 50 und 75% und stund zu der Zahl der Lymphozyten in einem regelmässigen Wechselverhältnis, indem hohen Lymphozytenwerten niedere Werte der Neutrophilen entsprachen und umgekehrt.

Eine starke Vermehrung zeigten die Mononucleaeren Leukozyten und ihre Übergangsformen. So lange die Symptome der Krankheit sich noch entwickelten, traten regellos grosse Schwankungen auf und die Werte bewegten sich zwischen 5—38%. In den spätern Monaten hörten diese Schwankungen auf und ihre Zahlen hielten sich regelmässig zwischen 10 und 22%.

In die Augen fallend waren die Zahlenverhältnisse der eosinophilen Leukozyten. Eine erste bedeutende Erhöhung ging dem Fieberanfall Ende Mai, anfangs Juni voraus, indem schon drei Tage vor Ausbruch des Fiebers die Zahl von 5% auf 12% stieg; ging dann bei der Maximaltemperatur von 39,6 noch bis auf 14% um mit dem Fallen der Temperatur auch wieder sukzessive auf die Norm zurückzukehren.

Später, mit dem Auftreten der Ulcerationen, hielt sich der Wert ständig zwischen 8 und 16%.

Kurz zusammengefasst, ergibt sich für die letzten Krankheitsmonate folgendes, durchaus regelmässige Bild: Niedere Werte für Lymphozyten und Neutrophile; Erhöhung des Wertes der Mononucleaeren und der Übergangsformen, und namentlich eine ausgesprochene Eosinophilie.

Was die Qualität der Leukozyten anbetrifft. In der Grösse zeigten sich keine Abweichungen von den in der Literatur angegebenen Zahlen. An pathologischen Leukozytenformen fanden sich häufig eosinophile Myelozyten mit zum Teil basophiler Körnelung vor, d. h. die Jugendformen der eosinophilen Zellen. Ungranulierte Vorstufen der Myelozyten, Myeloblasten, dagegen wurden in den zahlreichen Präparaten nur zweimal gefunden.

Bei der Sektion zeigte sich folgendes Bild: Der Kadaver ist fett. Über die ganze Oberfläche des Körpers zerstreut, zum Teil im subkutanen Bindegewebe eingelagert, zum Teil in die Muskulatur gewachsen, sind zahlreiche harte Tumoren von der Grösse einer Haselnuss bis zu der eines halben Hühnereies. Die Haut über den Neubildungen ist unverseht und verschiebbar. Die Schnittfläche dieser Tumoren hat ein homogenes, grauweisses markiges Aussehen, ohne Erscheinungen von Entzündung oder eiterigen Herden.

Die Organe der Bauch- und Beckenhöhle sind vollkommen normal und ohne Vergrösserung im Bereich des lymphatischen Apparates. Einzig die Milz ist kleiner als normal und dem Hilus entlang sitzen eine Reihe von vergrösserten Lymphdrüsen von 1 bis 2 cm Durchmesser.

In der Brusthöhle sind keine pathologischen Veränderungen zu konstatieren. Und speziell die Lunge in all ihren Teilen ist vollständig gesund, wie auch die Trachea in ihrem ganzen Verlaufe.

Schwere Veränderungen zeigt dagegen der Kopf. Am Ausgange des linken Nasenloches sind drei erbsengrosse

intakte Tumoren vom gleichen Baue, wie die der Haut. Ein gleicher Tumor sitzt auch in der Haut über dem linken falschen Nasenloch. Die Schleimhaut der Nase beidseitig ist wulstig aufgetrieben und in grosse Falten gelegt, die fast das ganze Lumen ausfüllen. In der Schleimhaut des medialen Nasenflügels der linken Seite eine kleinfingernagelgrosse, unregelmässige, verdichtete Narbe, nicht verfärbt. Auf der Schleimhaut des Septum nasi links, 15 cm hinter dem Nasenausgang, eine frankengrosse Narbe mit regelmässigen Strahlen, die sich in der Mitte in einem Punkte treffen. Etwas weiter hinten ein halbkugeliger Tumor von $1\frac{1}{2}$ cm Durchmesser mit leicht eingesenkter Kuppe und bräunlicher Verfärbung als erste Symptome des beginnenden Zerfalls.

In der Schleimhaut des medialen Nasenflügels der rechten Seite sitzt ein 3 cm langes und 2 cm breites Geschwür, etwa $\frac{1}{2}$ cm tief in die Schleimhaut gefressen. (Fig. 2.) Die Ränder sind unregelmässig und aufgeworfen, der Grund bräunlich verfärbt und mit krümeligem Eiter bedeckt. In der Mitte der Nasenscheidewand rechts ein 10 cm langes und 5 cm breites Geschwür von gleichem Aussehen wie das soeben beschriebene. Zwei gleiche Defekte von 4 und 5 cm Durchmesser und 1 cm Tiefe liegen zu beiden Seiten des Kehlkopfeingangs. Der Aditus laryngis selbst ist durch wulstige Schwellung der Schleimhaut asymmetrisch geworden und sein Lumen verengt. (Fig. 3.) Das untere Ende des linken Aryknorpels ist ulceroes entartet mit einem Schleimhautdefekt von der Grösse eines Frankenstückes. Die Ränder dieses Geschwüres sind eher regelmässig und glatt; der Grund eben und mit einer dunkelbraunen krümeligen und trockenen Masse angefüllt. Der Knorpel zum Teil nekrotisch.

Ein ferneres fingernagelgrosses Geschwür hat seinen Sitz in der Schleimhaut der Maulhöhle in der Höhe der zweiten oberen Molare. Die vergrösserten Kehlgangsglymph-

drüsen zeigen auf ihrer Schnittfläche die gleiche speckige Beschaffenheit wie die vielen Hauttumoren.

Trotzdem das Pferd starker Rohrer war, ist die Kehlkopfmuskulatur nicht atrophisch. Das Rohren hatte also seine Ursache nicht in einer Rekurrenslähmung, sondern war eine Folge der Erkrankung des linken Aryknorpels und der allgemeinen Deformierung des Kehlkopfeinganges.

Die Röhrenknochen, deren Mark wir speziell untersuchen wollten sind aus Irrtum von der Kadavernichtungsanstalt nicht abgeliefert worden, so dass nun leider in dieser Beziehung das Bild lückenhaft ist.

Die Untersuchung des pathologischen Materials auf Rotz, sowohl kulturell wie durch Impfung, verlief absolut negativ.

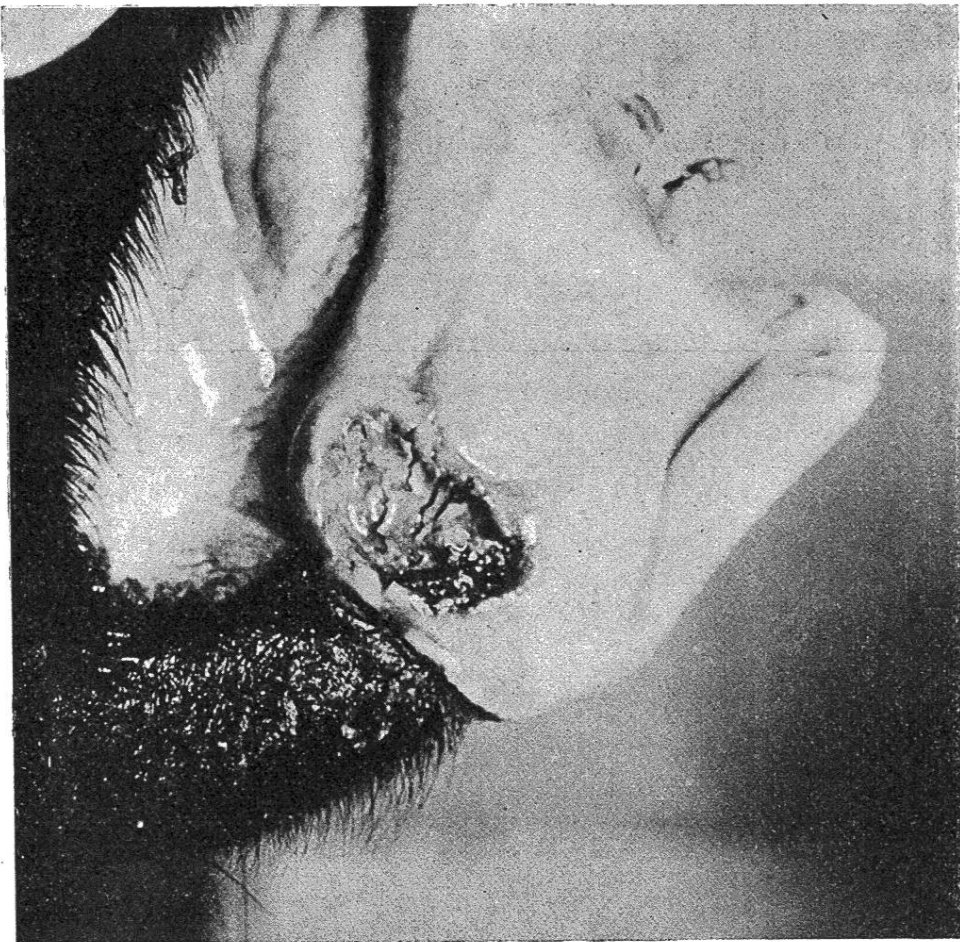


Fig. 2.

Rechtes Nasenloch, aufgeschnitten und umgelegt. Geschwür auf dem medialen Nasenflügel. Die Schleimhaut der hintern Partie geschwollen und in Falten gelegt.

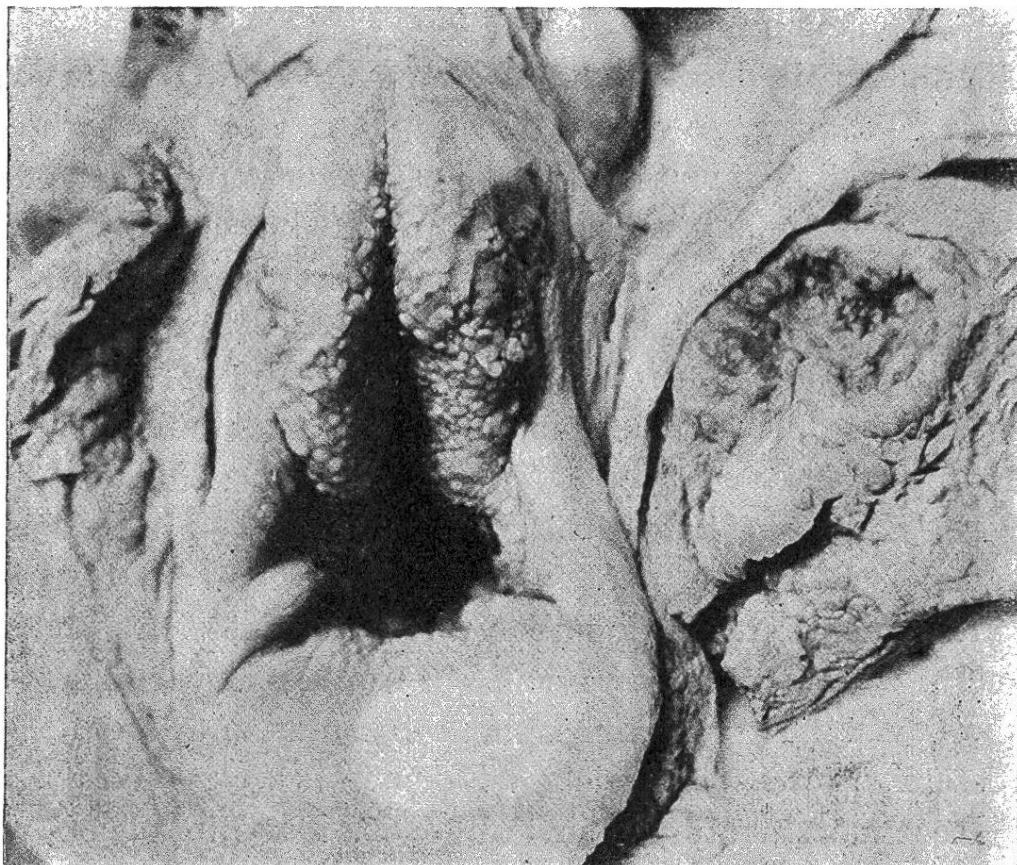


Fig. 3.

Deformation des Kehlkopfeinganges infolge Schwellung der Schleimhaut. Ulcus, mit Freilegung des Knorpels auf linkem Arytänoid unten. Links vom Kehlkopf Geschwür der Rachenschleimhaut.

Die histologische Untersuchung eines intra vitam exzidierten Hauttumors, sowie der Pharynxgeschwüre und der Kehlgangsdrüsen ergab folgendes Resultat. (Ausgeführt durch das patholog. Institut der Universität, Herr Prof. Dr. Langhans.)

Der Tumor in der Muskulatur besteht im Zentrum aus schleimigen und hyalinen Balken und Schollen zwischen denen nur spärliche kleine polymorphe Zellen und hie und da Häufchen von Lymphozyten vorhanden sind. An der Peripherie z. T. zwischen den Muskelfasern eindringend finden wir sehr zahlreiche Lymphozyten und z. T. auch polymorphe Bindegewebszellen; hie und da auch Zellen mit mehreren Kernen und eosinophile Zellen.

Das Pharynxgeschwür zeigt einen tiefen Defekt der

Schleimhaut, in dessen Grund etwas Fibrin mit Leukozyten liegt. Darunter, sowie an den Rändern des Geschwüres, findet sich ein Tumorgewebe das aus grossen rundlichen oder ovalen Zellen mit viel Protoplasma und bläschenförmigem Kern, sowie aus kleinern lymphozytenartigen Zellen zusammengesetzt ist. Das Tumorgewebe enthält nur spärliche Kapillaren und Bindegewebsfasern. In der Tiefe ist es infiltrierend in die Muskulatur und in die Schleimdrüsen eingedrungen.

Die Kehlganglymphdrüsen zeigen zum Teil noch einen normalen Bau, doch sind an einigen Stellen die Lymphbahnen nicht mehr erkennbar und es findet sich hier ein gleichmässiges sehr zellreiches Gewebe mit rundlichen Zellen vom Typus der Lymphoblasten und spärlichen grössern, protoplasmareichen Zellen.

Rotzknötchen finden sich nirgends. Das Bild gleicht am ehesten einem malignen Lymphogranulom. (Lymphom.)

Literarische Rundschau.

Grunt, Ottokar, Dr. med. vet., Tierarzt in Wien. Beitrag zur Frage des physiologischen Vorkommens von Bakterien im Fleische gesunder Schlachtrinder. Arbeit aus dem Institute für bakteriologische Hygiene der Tierärztlichen Hochschule in Wien. Vorstand: Prof. Dr. Josef Schnürer. Wiener Dissertation von 1913.

Der Verfasser kommt zu folgenden Schlussfolgerungen:

1. Im Fleische geschlachteter gesunder Rinder kommen physiologisch keine Bakterien vor.
2. Da im praktischen Leben die Ausseninfektion des Fleisches unvermeidlich ist, ist das zum Konsum gelangende Fleisch in gewissem Grade keimhaltig.