

Zeitschrift: Schweizer Archiv für Tierheilkunde SAT : die Fachzeitschrift für Tierärztinnen und Tierärzte = Archives Suisses de Médecine Vétérinaire
ASMV : la revue professionnelle des vétérinaires

Herausgeber: Gesellschaft Schweizer Tierärztinnen und Tierärzte

Band: 69 (1927)

Heft: 5

Artikel: Die Bedeutung der Klitoridektomie als Behandlungsmethode bei Nymphomanie der Stute [Schluss]

Autor: Lehmann, Walter

DOI: <https://doi.org/10.5169/seals-587972>

Nutzungsbedingungen

Die ETH-Bibliothek ist die Anbieterin der digitalisierten Zeitschriften. Sie besitzt keine Urheberrechte an den Zeitschriften und ist nicht verantwortlich für deren Inhalte. Die Rechte liegen in der Regel bei den Herausgebern beziehungsweise den externen Rechteinhabern. [Siehe Rechtliche Hinweise.](#)

Conditions d'utilisation

L'ETH Library est le fournisseur des revues numérisées. Elle ne détient aucun droit d'auteur sur les revues et n'est pas responsable de leur contenu. En règle générale, les droits sont détenus par les éditeurs ou les détenteurs de droits externes. [Voir Informations légales.](#)

Terms of use

The ETH Library is the provider of the digitised journals. It does not own any copyrights to the journals and is not responsible for their content. The rights usually lie with the publishers or the external rights holders. [See Legal notice.](#)

Download PDF: 29.11.2024

ETH-Bibliothek Zürich, E-Periodica, <https://www.e-periodica.ch>

Aus der veterinär-chirurgischen Klinik des Tierspitals Bern
(Direktor Herr Prof. Dr. F. Schwendimann.)

Die Bedeutung der Klitoridektomie als Behandlungsmethode bei Nymphomanie der Stute.

Von Walter Lehmann, Tierarzt in Worb.)

(Schluss)

IV. Eigene Beobachtungen.

Fall 1. Die Eigentümer G. u. E. in O lieferten die 6jährige Stute mit der Anamnese ins Tierspital ein, sie hätten das Tier vor 8 Tagen gekauft. Auf dem Heimritt vom Markt sei nichts besonderes aufgefallen. Als es tags darauf geschirrt wurde, schlug es beim Anlegen des Hintergeschirres und Einschnallen des Bauchriemens aus. Im Wagen benahm es sich störrisch, blinzte, schlug und bäumte beim Anfahren. Einmal im Gang, lief die Stute ordentlich, wenn aber das Leitseil den Schweif berührte, schlug sie und suchte durchzubrennen. Im Zweispänner lief sie ebenso aufgeregt; am besten brauchbar war sie unter dem Sattel, wenn schon sie auch hier zuweilen schlug und den Reiter abzuwerfen suchte. Weil das Tier ein leichteres Zugpferd war und sich als Reitpferd nicht eben eignete, wurde es zur Operation gesandt. Hier benahm sich die Stute sehr aufgeregt, stellte sich, sobald sich ihr jemand näherte, zum Schlagen, bewegte beständig den Schweif und entleerte häufig kleine Mengen Harn. Beim Füttern versuchte sie mit den Vorderfüßen in die Krippe zu steigen und war gegen andere Pferde futterneidisch und gegen den Wärter gefährlich. Tags darauf wurde ihr 2mal je 30,0 Bromkali im Trinkwasser gegeben, allein ohne jeden Erfolg. Die Klitoridektomie, die nach 2 Tagen ausgeführt wurde, hatte nach dem Bericht der Besitzer gar keinen Erfolg, die Wildrossigkeit nahm im Gegenteil immer noch zu, so dass das Tier vollständig unbrauchbar wurde und geschlachtet werden musste.

Das mikroskopische Bild dieser Klitoris zeigt keine wesentlichen Unterschiede von der normalen. Auffallend ist einzig der sehr gut entwickelte Papillarkörper, eine geringe kleinzellige Infiltration direkt unter demselben, während das Bindegewebe locker ist und zahlreiche Lakunen, teils mit Blut gefüllt, aufweist.

Die Klitoriseichel hat folgende Dimensionen: 2,58 cm quer, 2,41 cm längs und 1,28 cm hoch, während der Hohlraum, vom Smegma ganz ausgefüllt, folgende Masse aufweist: Quere 0,52 cm, Länge 0,92 cm und Tiefe 0,86 cm.

Fall 2. J. G. in K. lieferte eine 9jährige Stute zur Operation ins Tierspital ein. Bei der Einlieferung verkaufte er sie. Der neue Besitzer wünschte, dass mit der Operation noch einige Tage zugewartet werden möchte. Weil der Kauf dann rückgängig gemacht wurde, holte der frühere Besitzer die Stute zurück, brachte sie aber bald darauf doch zur Operation, weil die Wildrossigkeit noch zugenommen hätte und der Umgang mit dem Tiere gefährlich war. Die Stute war sehr kitzlig; das Hinterblatt wurde daher vom Geschirr entfernt und der Schweifriemen nicht eingeschnallt. Stets bewegte die Stute den Schweif und fing dabei zuweilen die Zügel, wobei sie heftig schlug, quitschte und durchzugehen versuchte. Gegen andere Pferde schlug das Tier nur, wenn sie es kneiften. Das Füttern erheischte etwelche Vorsicht, da die Stute beim Zurücktretten des Wärters gewöhnlich schlug. Nach erfolgter Klitoridektomie wurde ihr noch 3 Tage in sinkenden Dosen Bromkali verabreicht. Wie der Eigentümer letzthin mitteilte, ist er noch im Besitze der Stute. Diese zeige immer noch Anfälle von Wildrossigkeit, doch seien diese bedeutend kürzer geworden (1—2 Tage gegen 4—7 Tage vor der Operation) und die Heftigkeit der Nymphomanie habe abgenommen. Auch das Leitseilfangen sei seltener geworden, den Schweifriemen jedoch vertrage das Pferd nicht, wohl aber das Hintergeschirr. Wenn es nicht täglich gebraucht werde, machen sich die Symptome der Wildrossigkeit stärker bemerkbar, als bei regelmässiger täglicher und ziemlich anstrengender Arbeit und fast völligem Entzug des Hafers.

Fall 3. Wie uns beim Eintritt der Stute (7 Jahre alt) ins Spital vom Besitzer Sch. in N. mitgeteilt wird, bestehen bei dem fraglichen Pferd seit einigen Wochen nymphomane Erscheinungen. Diese sind täglich bemerkbar, bald stärker, bald schwächer. In letzter Zeit, d. h. seit ca. 10 Tagen sei das Pferd zuweilen so aufgereggt gewesen, dass es nur unter Beobachtung der grössten Vorsicht habe gebraucht werden können. Im Stall zeigte es sich relativ ruhig, nur beim Füttern wieherte es und drohte manchmal zu schlagen. Es liess sich ohne Gefahr bürsten, nicht aber striegeln. Im Zweispanner suche die Stute ihren Gespanen zu beißen, schlage, zeige sich störrisch, dränge nach der Deichsel und schlage über die Zugstränge. Beim Anziehen spritzt die Stute Harn aus, schießt bald ins Geschirr, hält wieder zurück. Einmal in ruhiger, langsamer Gangart, zieht sie gut und läuft ziemlich ruhig. Einspännig geht sie eher besser, sie sucht aber auch dann zuweilen auf die Landen zu

sitzen und das Leitseil zu fangen. Gelingt ihr dies, so wiehert sie, entleert häufig und in kleinen Mengen Harn, schlägt heftig aus und versucht durchzubrennen.

Im Spital wird die Stute auf halbe Ration gesetzt und ihr der Hafer ganz entzogen. Es wird ihr täglich 2 mal 30,0 Bromkali im Trinkwasser verabreicht. Trotzdem ist das Tier sehr aufgereggt. Die Untersuchung per Rectum ergibt eine periphere Zyste an beiden Ovarien. Tags darauf erfolgte die Klitoridektomie. Das Tier sträubte sich heftig in den Fesseln und zeigte sehr grosse Empfindlichkeit beim Berühren des Wurfes und dessen Umgebung. Am Tage der Operation wurden wieder 50,0 Bromkali verabreicht, ferner noch 2 Tage lang in sinkenden Dosen. Eine etwelche Besserung der Wildrossigkeit glaubten wir schon beim Austritt aus dem Spital wahrnehmen zu können. Der Besitzer antwortete uns ein halbes Jahr später, dass die Stute zeitweise noch wildrossig sei, doch nicht mehr so stark wie vorher. Sie verrichte ihren Dienst zur Zufriedenheit. Leitseilfänger aber sei sie geblieben und schlage dann wie vor der Operation. Der Eigentümer verkaufte die Stute, weil sie sich seit der Klitoridektomie nicht mehr legen soll.

Besondere Erwähnung verdient im mikroskopischen Bilde das zahlreiche Pigment, das besonders angehäuft ist am Grunde des Papillarkörpers, aber auch verfolgt werden kann bis in die Epithelabschilferungen hinaus.

Die Dimensionen des Kitzlers betragen 2,81 cm quer, 2,72 cm längs und 1,36 cm hoch. Der Hohlraum ist zu $\frac{3}{4}$ mit Smegma gefüllt und misst 0,21 cm in die Quere, 0,46 cm in die Länge und 0,91 cm in die Tiefe.

Fall 4. Die Stute des H. K. in I. wurde wegen Lahmheit v. l. (Sehnenstelfuss) und Wildrossigkeit ins hiesige Tierspital eingeliefert und operiert. Die Anamnese besagt, dass die Stute seit einigen Wochen nymphomane Erscheinungen zeige, dass sie insbesondere gegen andere Pferde schlage und stets auf die Landen zu sitzen und nachher durchzubrennen versuche. Im Stall stehe das Pferd stets ruhig und sei auch beim Putzen nicht besonders kitzlig.

Das Pferd stand ca. 2 $\frac{1}{2}$ Wochen im Spital. Besondere nymphomane Erscheinungen haben wir keine bemerkt, als dass die Stute beim Füttern sehr unruhig und futterneidisch war. Sobald das Heu gesteckt wurde, trippelte sie im Stand hin und her, scharrte und schlug. Die rektale Untersuchung ergab das Vorhandensein von je einer grossen Zyste an beiden

Eierstöcken; vergeblich versuchte ich dieselben zu zerdrücken, das Pferd regte sich dabei, trotzdem es gebremst war, ungewöhnlich auf, und versuchte verschiedentlich abzuliegen. Infolge der Lahmheit hatten wir keine Gelegenheit, das Pferd an der Arbeit, wo die nymphomanen Erscheinungen nach der Anamnese deutlicher sein sollten, zu beobachten. Gleichwohl erfolgte die Klitoridektomie. — Wie uns der Eigentümer später berichtete, war die Operation von keinem Erfolg begleitet. Die Stute blieb gleich aufgeregt und die Wildrossigkeit zeigte sich in gleicher Weise wie vor der Operation, so dass das Pferd kurze Zeit nachher (auch die Lahmheit war unheilbar) geschlachtet werden musste.

Die Masse der Klitoris betragen: Quere 2,85 cm, Länge 2,15 cm, und Höhe 135 cm, diejenigen des Hohlraumes 0,35 cm quer, 0,80 cm längs und 0,82 cm tief, das Smegma füllte den Blindsack ganz aus.

Fall 5. Die Stute des L. Y. in T. wurde mit der Anamnese eingeliefert, dass sie seit längerer Zeit wildrossig sei und seit 14 Tagen so störrisch und aufgeregt, dass sie ohne Gefahr nicht mehr gebraucht und gehalten werden könne. Weiteres haben wir von Seite des Besitzers nicht vernehmen können. — Im Tierspital erwies sich die Stute als ziemlich aufgeregt, besonders beim Putzen der Nachhand war sie sehr kitzlig, sie trippelte hin und her, entleerte sprutzweise kleine Mengen Harn, schlug zuweilen heftig aus, wieherte, drängte gegen den Wärter und suchte diesen oft zu beißen. Beim Füttern benahm sich die Stute ähnlich, kneifte und biss die Nebenpferde und schlug ununterbrochen gegen die Latierbäume. Die Stute wurde, nachdem sie tags zuvor 50,0 Bromkali erhalten hatte, klitoridektomiert, nachdem ihr vorher noch eine sterile Bleikugel in den Uterus gebracht worden war. Schon am Tage nach der Operation schien sich die Stute etwas beruhigt zu haben. Das Kitzligsein beim Putzen war begreiflicherweise noch gleich, aber beim Füttern benahm sie sich ruhiger. Sie entleerte keinen Harn mehr und schlug weder gegen den Wärter noch gegen die Nebenpferde. Auch das Verladen erfolgte ohne besondere Schwierigkeiten. — Der Besitzer meldete später, er habe die Stute verkauft. Sie ging schon damals besser, war viel weniger wildrossig, wohl aber noch etwas kitzlig, und der jetzige Eigentümer liess vernehmen, dass sie sich ganz beruhigt habe, dass sie sehr gut gehe und zu jeder Arbeit ohne Gefahr gebraucht werden könne.

Mikroskopisch beherrscht die deutliche, kleinzellige Infiltration im Bindegewebe direkt unter dem Epithel des Klitorisblindsackes das Bild. Unter den vielgestaltigen, zahlreich in das Bindegewebe eingestreuten kleinen Zellen mit ihren relativ grossen Kernen sind deutliche Kernteilungsfiguren erkennbar. Viel Pigment, zum Teil nur einzelne Körner, zum Teil Kugeln, sind im kleinzellig infiltrierten Bindegewebe als auch ganz besonders deutlich im Papillarkörper bis hinaus in die äussersten Schichten des Epithels und dessen Abschilferungen wahrnehmbar. Im lockeren Bindegewebe befinden sich auffallend viele Hohlräume, deren Wände ausgekleidet sind mit einer Endothelschicht. — Was mir aber als besonders bedeutsam erscheint, ist das Oedem mit der kleinzelligen Infiltration unter dem Papillarkörper des Blindsackes: Die Bindegewebszellen sind aufgelöst, zerstört, ihre Abgrenzung gegeneinander ist nicht mehr erkennbar und die Zellkerne sind zerfallen.

Dimensionen der Eichel: Quere 2,75 cm, Länge 2,62 cm, Höhe 1,35 cm. Blindsack: Quer 0,27 cm, lang 0,81 cm, tief 0,80 cm. Der Hohlraum ist zu $\frac{3}{4}$ mit Smegma angefüllt.

Fall 6. Der Besitzer E. in W. brachte seine 6jährige Fuchsstute mit der Anamnese, das Tier zeige seit ca. 6 Wochen Erscheinungen der Wildrossigkeit, die sich äussern sollen in Aufgeregtsein, Schlagen im Stall, besonders beim Füttern und beim Putzen der Kruppe, des Unterbauches und der Hintergliedmassen. Einspännig merke man anfangs kaum etwas von Wildrossigkeit — das Pferd lasse sich schirren, anspannen und gehe ruhig — während es zweispännig gebraucht sich ungewöhnlich aufrege, bald heftig in Schweiss gerate, schlage, beständig blinze und sprutzweise harne; es dränge fortwährend gegen die Deichsel, drücke mit dem Hinterteil gegen die Wage, oder suche auf die Deichsel zu sitzen. Weil der Zustand sich trotz knapper Fütterung und strenger Arbeit nicht bessere, sondern von Tag zu Tag schlimmer werde und der Nährzustand leide, sowie der Besitzer beim Gebrauch und beim Putzen des Pferdes in steter Lebensgefahr schwebe, wurde es zur Operation ins hiesige Tierspital eingeliefert. Bereits am Eintrittstag wurde der Stute 40,0 Bromkali verabreicht. Tags darauf erfolge die Klitoridektomie, sowie weitere Gaben von Kal. bromat. in sinkenden Dosen bei völligem Haferentzug. — Der Besitzer meldete uns später, der Erfolg der Operation sei ein teilweiser gewesen, indem das Tier ca. alle drei Wochen stark rossig werde — vor der Operation alle 6—8 Tage — und sich weniger

aufgeregt und unwirsch benehme als früher. Das Aufdrücken und Drängen gegen die Deichsel blieb sozusagen wie früher, aber der Allgemeinzustand besserte sich doch derart, dass das Tier sowohl ein- als auch zweispännig gebraucht werden konnte und nur noch während des Rossigseins gefährlich war.

Mikroskopisch fallen die vielen Lakunen im Bindegewebe, sowie die gewohnte kleinzellige Infiltration am Grunde des Papillarkörpers auf.

Dimensionen der Klitoriseichel: Quer 2,91 cm, längs 2,22 cm und hoch 1,30 cm. Der Blindsack ist hier besonders gross und misst quer 0,70 cm, längs 0,95 cm und tief 1,05 cm; er ist zur Hälfte ausgefüllt mit Smegma.

Fall 7. F. B. in J. lieferte seine 7jährige Stute ins Tierhospital ein zur Klitoridektomie. Nach dem Vorbericht des Eigentümers sei der Gebrauch der Stute seit etwa 2 Monaten sehr gefährlich, die Anfälle von Wildrossigkeit sollen sich in letzter Zeit nach Zwischenpausen von 5—8 Tagen wiederholen und 8—10 Tage dauern. Während dieser Zeit könne die Stute kaum geputzt werden. Im Zuge suche sie auf der Deichsel zu reiten, schlage dann heftig gegen das Nebenpferd und versuche durchzubrennen. Am besten gehe sie am Einspanner, wenn keine Pferde in Sicht seien. — Im Spital war die Stute aufgeregt, sie wieherte, schlug beim Füttern, stampfte und scharrte, suchte die Nebenpferde zu beißen und hatte einen auffallend wilden Blick. — Wie gewohnt wurde ihr der Hafer entzogen und im Trinkwasser 2mal 40,0 Bromkali pro die verabreicht. Beim Berühren der Wurflefen und deren Umgebung sträubte sich die Stute in den Fesseln und beim Anfassen der Klitoris mit der Hackenzange gebärdete sie sich, trotzdem sie gebremst war, sehr aufgeregt. Nach erfolgter Klitoridektomie wurde ihr wie gewohnt Bromkali verabreicht. — Nach ca. 4 Monaten besuchte ich obiges Pferd beim Besitzer. Es lief gerade am Pflug und verhielt sich ruhig. Der Eigentümer berichtete mir, die Wildrossigkeit sei fast ganz verschwunden, nur noch etwa alle drei Wochen sei die Stute aufgeregt, schlage und beisse, aber nach 2—3 Tagen sei sie wieder gut brauchbar. Es könne aber auch vorkommen — und dies sei der Fall in Ruhezeiten, und wenn Hafer oder anderes Körnerfutter verabreicht werde — dass sie plötzlich störrisch werde und sich ähnlich gebärde wie vor der Operation. Bei strenger Arbeit und knapper Fütterung, besonders auch bei völligem Entzug des Hafers, sei sie dann wieder gut brauchbar.

Mikroskopisch am auffallendsten ist der enorme Gefäss- und Blutreichtum des Bindegewebes unter dem Papillarkörper. Nicht nur sind die Kapillaren bis unmittelbar an den Keimrand des Epithels vollgepfropft von roten Blutkörperchen, sondern auch im ganzen Bindegewebe herum lässt sich die Blutung erkennen. Die Bindegewebszellen haben vielerorts keine Membranen mehr, ihre Kerne sind zerstört und aufgelöst (Oedem).

Die Masse der Eichel betragen: Quer 2,88 cm, längs 2,72 cm, hoch 1,82 cm. Blindsack: Quer 0,41 cm, längs 0,63 cm, tief 0,83 cm, er ist zur Hälfte mit Smegma gefüllt.

Fall 8. Die dem Händler W. in Sch. seit ca. 2 Wochen gehörende Stute soll seit 3 Tagen wildrossig sein: Bei Wahrnehmung von andern Pferden gebärde sie sich sehr aufgeregt, scharre, bäume und schlage, im Zug suche sie alsdann das Leitseil zu fangen und durchzubrennen. Im Stall war die Stute ebenfalls nur ruhig, wenn keine andern Pferde sich dort befanden. Einspännig konnte sie so lange leidlich ihren Dienst verrichten, als sie kein anderes Pferd sah, sonst aber war sie äusserst aufgeregt und suchte durchzugehen. Im Zweispänner war die Stute überhaupt nicht brauchbar. — Am 4. Tage nach den ersten Erscheinungen von Wildrossigkeit beim neuen Besitzer, lieferte dieser die Stute zur Operation ins Tierspital ein. Hier zeigte sich das Tier sehr aufgeregt und war sehr störrisch; der Wärter war kaum imstande es zu putzen. Nach der gewohnten Vorbehandlung mit Kal. bromat. 2mal 30,0 pro die und Entzug des Körnerfutters wurde ihm überdies noch eine Bleikugel in den Uterus gelegt und nach einer Morphininjektion am gespannten, stehenden Tier die Klitoridektomie vorgenommen. — Der Besitzer behielt das Tier noch etwa einen Monat, konnte aber keine merkliche Besserung der Wildrossigkeit beobachten und verkaufte es daher weiter. Der Standort der Stute ist uns leider nicht bekannt geworden, da sie noch durch verschiedene Hände gegangen sein soll (Händlerpferd!).

Besonderes Interesse erweckt das mikroskopische Bild seines Drüsenpaketes wegen. Die Drüsen sind mehrschichtig, grosszellig, grosskernig und enthalten viel Pigment (Körner und Kugeln); gegen das Lumen zu werden die Zellgrenzen verschwommen; die unter die Drüsen gemischten Ausführungsgänge besitzen nur eine einschichtige Wand, enthalten viel Pigment wie die Drüsenzellen und führen in ihrem weiten Lumen eine strukturlose, mit Muzein gut färbbare Masse; zwischen Drüsen und Drüsenausführungsgängen ziehen sich glatte

Muskelfasern durch. Die Bindegewebszellen in der Umgebung der Drüsen sind verkümmert, ihre Kerne zerbröckelt und aufgelöst (Oedem mit kleinzelliger Infiltration). Der Unterschied zu den ebenfalls bei normalen Kitzlern aufgefundenen Düsen ist der, dass hier Oedem mit kleinzelliger Infiltration sich vorfindet, mehr Pigmentanhäufungen wahrnehmbar sind und die Drüsenausführungsgänge mit der kolloiden Masse viel stärker angefüllt sind.

Dimensionen der Eichel: Quer 2,35 cm, längs 2,15 cm, hoch 1,25 cm. Blindsack: Quer 0,34 cm, lang 0,65 cm und tief 0,89 cm. Das Smegma füllt den Blindsack zur Hälfte.

Fall 9. Die Stute der Gebrüder B. in R. wurde mit dem Vorbericht ins Tierspital eingeliefert, dass sie sehr stark und lang rossig werde, während welcher Zeit sie unbrauchbar sei und im Stall untätig stehen gelassen werden müsse.

Während der Beobachtungszeit im Tierspital war das Pferd sehr aufgereggt und zeigte heftige nymphomane Erscheinungen. Es hatte einen auffallend stieren Blick, trippelte, wenn jemand in den Stall trat, in seinem Stande hin und her, scharrte, wieherte und schlug. Führte man ein Pferd durch den Stallgang, so schlug die Stute heftig an die Latierbäume und spritzte kleine Mengen Harn aus. Sie liess sich nur bei grösster Vorsicht putzen, und die Nachhand konnte nur leicht gebürstet werden. Wir versuchten die Stute anzuschrren; nur mit Mühe und Gefahr war dies möglich. Beim Einspannen verhielt sie sich verhältnismässig ruhig, während sie beim Anziehen ins Geschirr schoss und davon trabte. Ein Schrittempo konnte nur für einige Meter eingehalten werden, dann ging sie wieder in Trab über. Vor Tram und Auto scheute sie. Am aufgeregtesten verhielt sie sich beim Herannahen eines andern Pferdes; sie wieherte, stand still oder bäumte, schoss ins Geschirr, trat einige Schritte rückwärts, suchte kehrt zu machen und durchzubrennen.

2 Tage später wurde der Stute die Klitoris exstirpiert, nachdem sie auf Diät gesetzt und subkutan mit 0,5 g Morphinum hydrochl. gespritzt worden war. Beim Berühren der Wurflefen und deren Umgebung zuckte sie heftig zusammen und sträubte sich in den Fesseln. Nach der Operation erhielt sie im Trinkwasser 2mal 40,0 Kal. bromat. und 2 Tage nur die halbe Ration Heu und keinen Hafer. Ein Fahrversuch zeigte ungefähr dasselbe Bild wie vor der Operation, doch suchte sie nicht mehr kehrtzumachen und durchzubrennen.

Der Besitzer antwortete uns ca. 4 Monate später auf unsre

Anfrage, er habe die Stute infolge einer Leberkrankheit schlachten lassen müssen. Die Aufregung habe in den 3½ Monaten nach der Operation nicht merklich abgenommen, hingegen sei sie nie mehr wildrossig gewesen.

Mikroskopisch bemerkenswert ist auch in den Präparaten dieser Klitoris das deutliche Oedem mit der kleinzelligen Infiltration direkt unter dem Papillarkörper, ferner die auffallend grossen Lakunen im Bindegewebe.

Die Masse der Eichel betragen: Quer 2,36 cm, längs 2,25 cm, hoch 1,46 cm. Der Hohlraum, der 0,18 cm quer, 0,35 cm längs und 0,75 cm tief ist, ist ganz mit Smegma angefüllt.

Fall 10. Die Stute des G. R. in H. wurde wegen Wildrossigkeit eingeliefert. Anamnetisch war zu vernehmen, dass das Tier seit Monaten Anfälle von Nymphomanie zeige, zuerst nur selten und schwach, dann immer häufigere und heftigere, bis es in den letzten Tagen nicht mehr gebrauchsfähig gewesen sei. In der Tat gebärdete sich das Tier auch im Spital ausserordentlich aufgeregt. Bromkali 2mal 40,0 pro die zeigte gar keine Beruhigung. Vor der Klitoridektomie touchierte ich die Stute per Rektum und fand die Ovarien verhärtet und mit haselnussgrossen, zentralen Zysten behaftet. Nach der Operation wurde der Stute noch 5 Tage in sinkenden Dosen Bromkali verabreicht, ohne aber eine Besserung oder Anzeichen einer solchen beobachten zu können.

Der damalige Besitzer liess verlauten, er habe die Stute auch nach der Klitoridektomie nicht brauchen können, weil sie gleich aufgeregt und wildrossig gewesen sei wie vorher. Deshalb habe er sie an einen Pferdehändler verkauft. Dieser erklärte mir später, er habe der Stute jegliches Körnerfutter entzogen und sie zu schwerer Arbeit verwendet. Sie sei dann viel weniger aufgeregt, nicht mehr wildrossig und zu jeder Arbeit tauglich gewesen. Deshalb habe er sie ins Welschland verkauft und nie Reklamationen erhalten.

Mikroskopisch fällt in diesen Präparaten das ungewöhnlich zahlreiche Pigment auf im Papillarkörper, sowohl der Eicheloberfläche, als auch des Blindsackes. Im Keimrand des Papillarkörpers sind die Pigmentanhäufungen derart zahlreich, dass sie die Gewebstruktur kaum mehr erkennen lassen. Gegen die Oberfläche des Papillarkörpers lösen sich die Pigmentanhäufungen und Pigmentkugeln auf in einzelne Körner, die deutlich auch in den Epithelabschilferungen wahrnehmbar sind. Im fernern zeigt das mikroskopische Bild eine deutliche klein-

zellige Infiltration, sowie Lymphfollikel direkt unter dem Papillarkörper. — Masse der Eichel: Quer 2,16 cm, längs 2,04 cm und hoch 1,13 cm, Hohlraum: Quer 0,38 cm, längs 0,55 cm, tief 0,72 cm und ist ganz mit Smegma angefüllt.

Fall 11. Auf Antrag der Pferdeversicherung lieferte F. K. in Sch. eine 3½-jährige Stute ins hiesige Tierspital ein zur Vornahme der Klitoridektomie. Anamnetisch berichtete der Besitzer, das Tier zeige bereits seit ca. einem Jahr Anfälle von Wildrossigkeit. Diese seien anfangs nur gering gewesen, alle 3 Wochen aufgetreten, hätten aber seither an Heftigkeit stets zugenommen; die Anfälle dauerten jeweilen 3—5 Tage, während welcher Zeit das Pferd unbrauchbar gewesen sei. Die Stute wurde der Versicherung zur Schlachtung angemeldet. Diese verlangte jedoch eine vorherige Behandlung. — Der Kitzler wurde exstirpiert, das Tier auf magere Kost gesetzt, der Hafer ganz entzogen und dem Trinkwasser 3mal 30,0 Bromkali pro die zugesetzt. Der Touchierbefund ergab das Vorhandensein von je einer Zyste an beiden Ovarien; die rechte zentrale Zyste war baumnussgross, während die am linken Eierstock polständig und kaum haselnussgross war. Die Zysten waren derart hart, dass sie nicht zerdrückt werden konnten. Eine Besserung des Zustandes konnte beim Austritt aus dem Spital nicht beobachtet werden.

Mikroskopisch fällt hier, wie gewohnt, die kleinzellige Infiltration unter dem Papillarkörper des Blindsackes auf. Ausserordentlich deutlich ist ferner die Abschilferung des Epithels, das die bekannte Smegmamasse bildet. Da, wo diese am dichtesten und grössten ist, ist der Papillarkörper klein und zusammengedrückt, die Epithelzellen abgeplattet und langgezogen. Im Hohlraum, wirt unter die Epithelstreifen gestreut, finden sich zahlreiche Blutkörperchen als Zeichen einer stattgefundenen Blutung. Diese Erscheinung erkläre ich mir dadurch, dass der Papillarkörper, wie übrigens aus den Präparaten ersichtlich ist, an zwei Stellen gesprengt ist; die Einwanderung der roten Blutkörperchen ist an diesen Einbrüchen erfolgt. Ferner verdienen die zahlreichen Lakunen, die zur Aufnahme des Blutes bei der Erektion der Klitoris dienen, Erwähnung, weil sie hier grösser und zahlreicher sind als in der Norm.

Die Grössenverhältnisse in der Eichel betragen: Quere 2,55 cm, Länge 2,46 cm, Höhe 1,05 cm. Das Smegma füllt den Blindsack, der 0,31 cm quer, 0,77 cm lang und 1,21 cm tief ist, vollständig aus.

Fall 12. Die Gebr. W. in U. lieferten ihre fünfjährige Stute ins Tierspital ein zur Klitoridektomie, weil sie vernommen hät-

ten, dass sie ohne Lebensgefahr und mit Erfolg operiert werden könne und die Versicherung das junge Tier zum Schlachten nur annehmen wolle, nachdem ein Heilversuch gemacht worden sei. Die Stute sei in ihrer jetzigen Verfassung zur Arbeit unbrauchbar und der Umgang mit ihr sei lebensgefährlich.

Die nymphomanen Erscheinungen, die wir im Spital beobachten konnten, waren die wiederholt beschriebenen: Unruhe, Hin- und Hertreten, wilder Blick, Wiehern, Schneuzen, mit dem Schweife hin und her bewegen, Kitzligsein besonders beim Berühren des Bauches, der Kruppe und der Hintergliedmassen, dann Schlagen und stossweise und häufiges Harnen. Ein Geschirren der Stute war nicht möglich, weil sie sich wie wild gebärdete.

Wieder wurde ihr Bromkali gegeben, aber mit unmerklichem Erfolg. $\frac{1}{4}$ Stunde vor der Klitoridektomie erhielt sie 0,5 Morph. hydrochl. subkutan und konnte dann mit Vorsicht und Mühe auf den Operationstisch gelegt und gefesselt werden. Beim leisesten Berühren des Körpers zuckte das Tier zusammen, schlotterte vor Angst und Aufregung und sträubte sich in den Fesseln. Erst nach Ansetzen der Nasen- und Ohrenbremse konnte zur Klitoridektomie geschritten werden. Nach erfolgter Operation zeigte sich die Stute stark ermüdet und ermattet. Vorsichtig wurde versucht, sie anzuschirren, aber es gelang nicht. Die nymphomanen Erscheinungen nahmen während der Zeit des Spitalaufenthaltes nicht ab, trotz sehr grossen Gaben von Bromkali und völligem Entzug des Hafers. Zu Hause konnte das Tier wohl geschirrt und mit Vorsicht gebraucht werden wie vor der Operation. Weil aber die Wildrossigkeit sich in keiner Weise besserte, musste es die Versicherung zum Schlachten übernehmen.

Mikroskopisch zeigt diese Klitoriseichel kein abweichendes Bild von den andern nymphomanen Kitzlern: Lymphozytäre Infiltration unter dem Papillarkörper und starke Pigmentierung besonders des Epithels des Blindsackes.

Die Dimensionen der Eichel betragen: Quer 2,72 cm, längs 2,42 cm und hoch 1,48 cm. Der Blindsack ist 0,62 cm quer, 0,76 cm lang und 0,91 cm tief und vollständig mit Smegma ausgefüllt.

Fall 13: Von ganz besonderem Interesse in mancher Beziehung mag folgender Fall sein: Die siebenjährige Stute des H. v. d. M. in B. wurde im Vorsommer 1911 ins hiesige Tierhospital zur Vornahme der Klitoridektomie eingeliefert. Das Pferd soll damals sehr aufgeregt und stark wildrossig gewesen sein.

Die Operation ging wie gewohnt ohne irgendwelche unliebsamen Nebenerscheinungen vonstatten. Wie aber der Eigentümer meldete, hätten sich nach Zurücknahme der Stute Fieber, Mattigkeit und Anschwellungen an den Extremitäten gezeigt, welche Erscheinungen sich aber nach einigen Tagen ganz verloren. Die Wildrossigkeit soll aber nach seinem Bericht gleichermassen bestanden haben wie vor der Operation. Weil die Klitoridektomie auch nach bald zwei Monaten von keinem sichtlichen Erfolg begleitet war und die Stute zeitweise gar nicht oder nur unter Beobachtung der allergrössten Vorsicht gebraucht werden konnte, wurde sie mit der Bedingung verkauft, sie müsse, falls der Gebrauch nicht mehr möglich wäre, sofort zum Schlachten veräussert werden. Die Stute wurde nach einigen Wochen allmählich ruhiger und vertrauter, sie war gut brauchbar zu jeder Arbeit, weshalb sie der neue Eigentümer, K. K. in B. im März 1912, also 10 Monate nach der Klitoridektomie decken liess. Sie konzipierte beim ersten Sprung und warf im Februar 1913 normal ein schönes Stutfohlen. Die Wildrossigkeit verlor sich nach und nach ganz — die Rossigkeit war jeweilen noch stark, wohl aber so, dass das Pferd stets gebrauchsfähig war. — 1914 wurde die Stute nochmals zum Hengst geführt, nahm aber nicht auf. Im folgenden Frühling wurde sie nochmals gedeckt, konzipierte und warf anfangs März 1916 wiederum ein sehr schönes Stutfohlen. Mit beiden Nachkommen, die nie Anzeichen von Wildrossigkeit zeigten, wurde erfolgreich gezüchtet. Die klitoridektomierte Stute blieb stets beim nämlichen Besitzer, bis dieser sie 1922 (18jährig) altershalber schlachten liess.

V. Statistisches.

Im Vergleich zu Tabelle 1, in der ich die Messungen von 16 normalen Kitzlereicheln zusammengestellt habe, seien hier die Masse von 16 Klitoriseicheln aufgeführt, die von nymphomanen, klitoridektomierten Stuten stammen.

Tabelle 3:

Eichel	quer	längs	hoch
K. 1	2,55	2,46	1,05
„ 2	2,35	1,98	1,12
„ 3	2,85	2,45	1,42
„ 4	2,45	2,20	1,35
„ 5	2,35	2,15	1,25
„ 6	2,36	2,25	1,46

Eichel	quer	längs	hoch
K. 7	2,16	2,04	1,12
„ 8	2,88	2,72	1,82
„ 9	2,76	2,45	1,33
„ 10	2,75	2,62	1,35
„ 11	2,81	2,72	1,36
„ 12	2,62	2,43	1,30
„ 13	2,58	2,41	1,28
„ 14	2,91	2,22	1,25
„ 15	2,72	2,42	1,48
„ 16	2,85	2,15	1,35

Die Grösse der Eichel von nymphomanen Stuten schwankt nach meinen Messungen zwischen 2,16 cm und 2,91 cm in der Querrichtung, 1,98 cm und 2,72 cm in der Länge und 1,05 cm und 1,28 cm in der Höhe. Als Mittelwerte ergeben sich folgende Dimensionen:

Tabelle 4:

Mittelwerte	normale K.	nymphomane K.	nymph. K. grösser
quer	2,171 cm	2,616 cm	+ 0,445 cm
längs	1,886 „	2,314 „	+ 0,428 „
hoch	1,127 „	1,344 „	+ 0,217 „

Obige Tabelle 4 zeigt also mit aller Deutlichkeit, dass die Glans clitoridis (K = Klitoriseichel) nymphomaner Stuten grösser ist als diejenige gesunder.

Ebenso interessant wie der Vergleich der Eichelgrösse gesunder und kranker Stuten ist derjenige der Blindsäcke von Kitzlern, die normalen und kranken Tieren angehörten. Im Vergleich zu Tabelle 2, wo ich die Messungen von 16 Blindsäcken, die von normalen Kitzlern stammen, zusammengestellt und auch die Smegmamasse in Betracht gezogen habe, ergibt sich für die Blindsäcke nymphomaner Kitzler folgendes Bild:

Tabelle 5:

	Blindsack-Masse			Blindsack durch Smegma	
	quer	tief	hoch		
K. 1	0,31	1,21	0,77	$\frac{3}{4}$	ausgefüllt
„ 2	0,29	0,96	0,72	$\frac{1}{1}$	„
„ 3	0,71	1,32	0,81	$\frac{1}{1}$	„
„ 4	0,27	0,94	0,40	$\frac{1}{4}$	„
„ 5	0,34	0,89	0,65	$\frac{1}{1}$	„
„ 6	0,18	0,75	0,35	$\frac{1}{1}$	„
„ 7	0,38	0,72	0,55	$\frac{1}{2}$	„

	Blindsack-Masse			Blindsack durch Smegma	
	quer	tief	hoch		
K. 8	0,41	0,83	0,62	$\frac{3}{4}$	ausgefüllt
„ 9	0,25	0,82	0,58	$\frac{3}{4}$	„
„ 10	0,27	0,80	0,81	$\frac{3}{4}$	„
„ 11	0,21	0,91	0,46	$\frac{1}{1}$	„
„ 12	0,46	0,92	0,58	$\frac{1}{2}$	„
„ 13	0,52	0,86	0,94	$\frac{1}{2}$	„
„ 14	0,70	1,05	0,95	$\frac{1}{1}$	„
„ 15	0,26	0,91	0,76	$\frac{3}{4}$	„
„ 16	0,35	0,82	0,80	$\frac{1}{1}$	„

Bemerkenswert ist, dass im Blindsack nymphomaner Kitzler stets Smegma gefunden wurde — bei den normalen Blindsäcken 13mal — und dass dieses bei den kranken Kitzlern in grösseren Mengen — 7mal war der Hohlraum ganz davon ausgefüllt — vorhanden ist als bei den normalen.

Die Gegenüberstellung der Mittelwerte der Blindsäcke bei normalen und kranken Kitzlern ergibt folgendes Bild:

Tabelle 6:

Mittelwerte	normale Bl.	nymphom. Bl.	nymph. Bl. grösser
quer	0,247	0,369	+ 0,122
tief	0,788	0,932	+ 0,144
hoch	0,530	0,675	+ 0,145

Klinisches.

A. Vollständiger Erfolg. In den 54 Fällen, in denen die Klitoridektomie ausgeführt wurde und über die wir in der Lage sind, zu berichten, war die Operation zehnmal von vollständigem Erfolg begleitet, d. h. in 18,52 %.

Bei diesen zehn durch die Vornahme der Klitoridektomie vollständig geheilten Fällen von Nymphomanie bei der Stute stellte sich der Erfolg zweimal direkt nach der Operation ein, einmal nach 10 bis 20 Tagen, einmal nach ca. 1 Monat teilweise und nach 2 Monaten völlig und einmal ist nach 2 Monaten teilweise und nach 3 Monaten völlige Heilung eingetreten. In vier geheilten Fällen konnten wir diesbezüglich keine sicheren Erhebungen machen.

Der Erfolg war in allen zehn Fällen ein dauernder, wenn schon während der ersten Zeit nach der Operation da und dort noch Rückfälle auftraten, die aber stets weniger lange dauerten als früher und jedesmal schwächer wurden.

Drei dieser Stuten wurden später verkauft, während sieben Besitzer ihre klitoridektomierten Pferde nicht veräusserten.

B. Teilweiser Erfolg. In 20 Fällen, d. h. in 37,04 % aller klitoridektomierter Stuten war ein teilweiser Erfolg der Operation zu verzeichnen. Dabei sind zwei Fälle inbegriffen, in denen sich unmittelbar nach der Klitoridektomie eine Besserung einstellte, so dass sie gebrauchsfähig wurden. Bei der einen Stute stellten sich aber nach ca. 5 Wochen Rückfälle von Nymphomanie ein, die an Heftigkeit stets zunahmen, so dass sie schliesslich geschlachtet werden musste. Die andere Stute war bei strenger Arbeit gut brauchbar, die Wildrossigkeit trat aber im Winter bei leichter Arbeit und trotz fast völligem Entzug des Hafers stärker auf (4 Monate nach der Klitoridektomie) und nahm einen solchen Grad an, dass das Pferd unbrauchbar wurde und einen Monat später geschlachtet werden musste. Mit der grössern Heftigkeit und längern Dauer der Anfälle nahm die Stute im Nährzustand stetig ab.

Bemerkenswert ist ein anderer Fall, von dem der Besitzer meldete, die Wildrossigkeit sei sofort nach der Operation ganz verschwunden, aber das gefährliche Schlagen sei geblieben. Am dritten Tage nach der Klitoridektomie wurde, wie dem Eigentümer beim Abholen des Pferdes geraten wurde, die Stute den ganzen Tag im schweren Zug streng gebraucht. Am folgenden Tag war sie lahm. Der Tierarzt konstatierte Rehe 4. Nach 10 Tagen war das Tier wieder arbeitsfähig und ein Rezidiv trat nicht ein. Wenn auch der Besitzer die Rehe der Operation zuzuschreiben geneigt ist, halten wir dies für ausgeschlossen. Sicher liegt ihre Ursache in der Überanstrengung des Tieres auf der harten Strasse nach einigen Ruhetagen. Im übrigen war die Stute wieder brauchbar, die Rossigkeit war seltener und weniger hochgradig als vor der Klitoridektomie.

Auch in diesen 20 Fällen mit teilweise erfolgreicher Klitoridektomie konnten, obigen Fall inbegriffen, nie Gesundheitsstörungen als Folge der Operation festgestellt werden.

Der teilweise Erfolg der Klitoridektomie stellte sich sechsmal sofort nach der Operation ein, sechsmal in der Zeit von 2 Wochen bis 3 Monaten und in acht Fällen konnten wir darüber keine sichere Auskunft erlangen.

In acht Fällen blieben die Pferde beim Besitzer, der sie zur Operation eingeliefert hatte, von 7 Pferden ist uns bekannt, dass sie verkauft wurden, meist an Händler oder zum Schlachten

und in fünf weiteren Fällen war es uns nicht möglich, darüber Bericht zu erhalten.

C. Kein Erfolg. In 24 Fällen, d. h. in 44,44 % war die Klitoridektomie von gar keinem Erfolg begleitet.

In 22 Fällen wurden als Folge der Operation keine Gesundheitsstörungen gemeldet. In 1 Fall sei die Stute nach der Operation etwas abgemagert, habe sich aber bereits nach einem Monat wieder ganz erholt gehabt. — In einem andern Fall zeigte sich einige Tage Husten mit serösem Nasenausfluss, sowie etwelche Appetitabnahme, welche Erscheinungen der Besitzer mit der Klitoridektomie in ursächlichen Zusammenhang bringen wollte, was aber ohne Zweifel unrichtig ist.

Zweimal, wurde uns berichtet, schien sich ein Erfolg einstellen zu wollen, die beiden Stuten waren ein paar Tage nach Vornahme der Klitoridektomie ruhiger und zur Arbeit verwendbar, nach etwa zehn Tagen verschlimmerte sich der Zustand aber wieder, so dass sie gebrauchsunfähig wurden und die Schlachtung erfolgen musste.

Von obigen 24 Pferden wechselten alle bis auf zwei ihren Besitzer! Sie wurden zum Teil an Händler, zum grössten Teil aber direkt an Pferdemetzger zur Schlachtung verkauft. Von zwei Pferden, die ihren Besitzer mehrmals wechselten, ist uns über ihre weitere Bestimmung nichts mehr bekannt geworden.

Bei einer Stute, die ebenfalls geschlachtet werden musste, stellte es sich heraus, dass sie trächtig war. Sie wurde vor der Operation belegt und zeigte anlässlich der Klitoridektomie (sie war damals drei Monate trächtig) keine besondern Erscheinungen. Die Trächtigkeit hatte nach dem Bericht des Eigentümers gar keine beruhigende Wirkung auf das Tier, wie er gehofft hatte.

Auch in einem andern Fall von Trächtigkeit, den ich vorstehend beschrieben habe (Nr. 13) und der von ganz besonderem Interesse ist, bemerkte der Besitzer keine wesentliche Besserung der Wildrossigkeit infolge des Trächtigseins.

Es ist auffallend, wie viele klitoridektomierte Stuten, bei denen sich kurze Zeit nach der Operation kein Erfolg einstellte, mehrmals ihren Besitzer wechselten. Es entgehen so viele Fälle der Beobachtung und Beurteilung und es darf angenommen werden, dass bei sinngemässer Behandlung und oft mehr Geduld eine Besserung des Leidens nach erfolgter Klitoridektomie noch öfters festgestellt werden könnte als das beim Verkauf durch mehrere Hände der Fall ist. Ferner scheint uns noch von Wert, zu betonen, dass nymphomane Tiere zuweilen unver-

ständig und grob behandelt werden, so dass sie, weil gleichzeitig noch krank, störrisch oder gar gefährlich werden. Bei solchen Tieren ist die Klitoridektomie natürlich stets ganz erfolglos.

Welches ist eigentlich die Wirkung der Klitoridektomie? Wir stellen sie uns so vor: Wir haben nachgewiesen, dass die Klitoris bei nymphomanen Stuten chronisch entzündet ist. Mit der Entfernung des Entzündungsherd, der, wie Worthmann nachwies, mit einer Nervenfülle (besondere Nervenendigungen) versehen ist, wie sie sonst im Integument des ganzen Körpers nirgends zu finden ist, wird der Reiz, der vom Kitzler ausgeht, entfernt. Es wird dadurch eine wesentliche Ursache, die zur Wildrossigkeit führt, operativ beseitigt.

VI. Schlussfolgerung.

1. Die Kitzler bei gesunden und nymphomanen Stuten weisen Verschiedenheiten auf; die nymphomanen Kitzler zeigen mikroskopisch das Bild einer chronischen Entzündung.
2. Die Klitoridektomie ist einfach und ohne Komplikationen.
3. Der Ausgang der Operation erwies sich bei 54 klitoridektomierten Stuten in:
 - a) 18,52 % der Fälle als erfolgreich (völlige Heilung der Nymphomanie).
 - b) 37,04 % der Fälle teilweise erfolgreich (Besserung der Nymphomanie).
 - c) 44,44 % der Fälle erfolglos (keine Besserung der Nymphomanie).
4. Die Klitoridektomie ist bei Nymphomanie der Stute für sich oder im Verein mit der Ovariectomie angezeigt.

VII. Literaturverzeichnis.

1. *Cadiot*: Bulletin de la Société centrale de médecine vétérinaire, Jahrgang 1895, pag. 284—88. — 2. *Mauri*: Revue vétérinaire 1895, pag. 286 zit. n. Cadiot. — 3. *Hellingsworth*: The veterinary Magazine zit. n. Cadiot. — 4. *Schimmel*: Österreichische Monatsschrift für Tierheilkunde, 28. Jahrgang, pag. 155 ff. — 5. *Roeder*: Sächsischer Veterinärbericht 1905, pag. 321. — 6. *Nielsen*: Maanedsskrift for Dyrlaeger Band XVIII, pag. 17. — 7. *Selmer*: Maanedsskrift for Dyrlaeger, Band XVII, pag. 14. — 8. *White*: American veterinary revue, vol. XXXIV, pag. 527 ff. — 9. *Roemer*: Zeitschrift für Veterinärkunde, Jahrgang 29, pag. 219. — 10. *Nielsen und Gautier*: Maanedsskrift for Dyrlaeger, Band XXIII, pag. 104. — 11. *Schmaltz*: Ellenbergers Handbuch der vergleichenden Anatomie der Haustiere, 1911. — 12. *Ellenberger und Baum*: Handbuch der vergleichenden Anatomie der Haustiere, 14. Aufl., Berlin 1915. — 13. *Boehm*: Deutsche Tierärztliche Wochenschrift, Band XIX, pag. 177. — 14. *Schmaltz*: Berliner tierärztliche Wochenschrift, Jahrgang XXVI, Nr. 51, pag. 1017 ff. — 15. *Trautmann und*

Koch: Anatomischer Anzeiger, Band XXXVI, pag. 497 ff. — 16. *Schmaltz*: Berliner tierärztliche Wochenschrift, Jahrgang XXVII, Nr. 24, pag. 433 ff. 17. *Eichbaum*: Berliner Archiv, Band 12, pag. 1 ff. — 18. *Worthmann*: Archiv für mikroskopische Anatomie und Entwicklungsgeschichte, Band LXVIII, pag. 122 ff. und 2 Tafeln. — 19. *Krause*: Archiv für mikroskopische Anatomie, Band XIX, pag. 53 ff. — 20. *Koch, F.*: Vergleichende anatomische Untersuchungen über den Bau der Vulva und Klitoris der Haustiere. Inaug. Diss., Bern, 1909. — 21. *Schmaltz*: Die Drüsen des Scheidenvorhofs bei den Haustieren. Anat. Notizen. Berliner tierärztliche Wochenschrift, Jahrgang XXVIII, Nr. 48, pag. 889 ff. — 22. *Möller und Frick*: Möllers Lehrbuch der Chirurgie, Band II, 5. Aufl. Stuttgart 1919. — 23. *Schmidt, Th.*: Aus Beyers Operationslehre, neu bearbeitet von Th. Schmidt. 5. Aufl. Wien und Leipzig 1923.

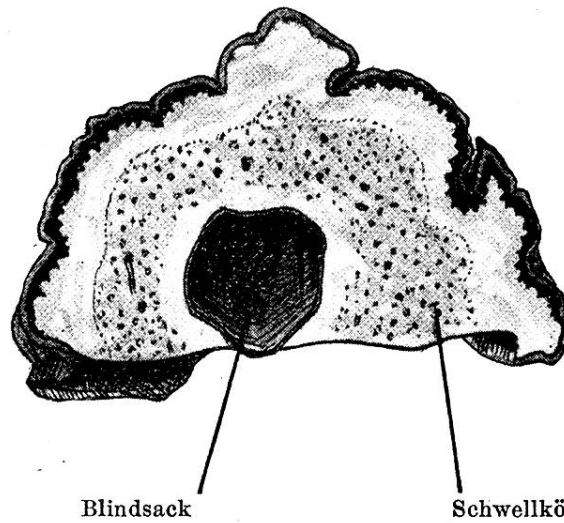


Fig. 1. Makroskopischer Längsschnitt durch eine exstirpierte, kranke Klitoriseichel. Vergrößerung 2 (2 : 1).

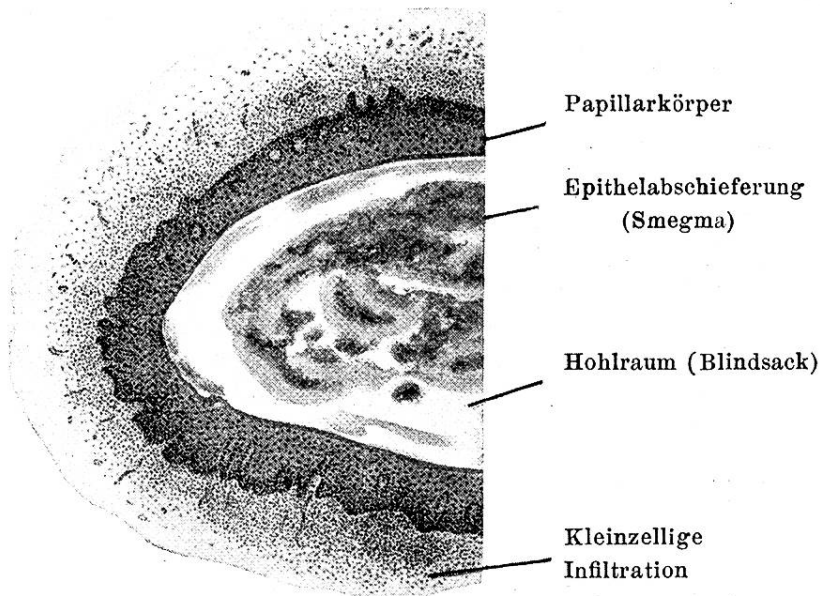


Fig. 2. Mikroskopischer Schnitt durch einen Teil des Blindsackes. Vergrößerung: 62 (Seibert C. Oc. 4, Obj. 16 mm.)