

Zeitschrift: Schweizer Archiv für Tierheilkunde SAT : die Fachzeitschrift für Tierärztinnen und Tierärzte = Archives Suisses de Médecine Vétérinaire
ASMV : la revue professionnelle des vétérinaires

Herausgeber: Gesellschaft Schweizer Tierärztinnen und Tierärzte

Band: 77 (1935)

Heft: 8

Artikel: Die Darm-Punktion vom Mastdarm aus bei Dickdarm-Meteorismus des Pferdes

Autor: Krupski, A. / Osterwalder, H.

DOI: <https://doi.org/10.5169/seals-591726>

Nutzungsbedingungen

Die ETH-Bibliothek ist die Anbieterin der digitalisierten Zeitschriften. Sie besitzt keine Urheberrechte an den Zeitschriften und ist nicht verantwortlich für deren Inhalte. Die Rechte liegen in der Regel bei den Herausgebern beziehungsweise den externen Rechteinhabern. [Siehe Rechtliche Hinweise.](#)

Conditions d'utilisation

L'ETH Library est le fournisseur des revues numérisées. Elle ne détient aucun droit d'auteur sur les revues et n'est pas responsable de leur contenu. En règle générale, les droits sont détenus par les éditeurs ou les détenteurs de droits externes. [Voir Informations légales.](#)

Terms of use

The ETH Library is the provider of the digitised journals. It does not own any copyrights to the journals and is not responsible for their content. The rights usually lie with the publishers or the external rights holders. [See Legal notice.](#)

Download PDF: 30.03.2025

ETH-Bibliothek Zürich, E-Periodica, <https://www.e-periodica.ch>

d. Vet. path. Instituts Modena 1913. Jber. Ellenberger und Schütz, 1913, Seite 103. — Rauchbaar, Morgenstern und Knuth, Berl. tierärztl. Wschr. 1910, S. 539. — Schlegel, M., Zschr. f. Tiermed. 1911, S. 228. — Schmitt, F. M., Berl. tierärztl. Wschr. 1910, S. 841, 1911, S. 207. — Theiler, A., J. of comp. Path. and Ther. 1903, Nr. 3. — Vrijburg, A., Tijdschr. v. Veeartsenijk. 1911 und 1912, H. 24. — Wester, Ebenda, 1911.

Aus dem Institut für interne Vet.-Medizin der Universität Zürich.

Die Darm-Punktion vom Mastdarm aus bei Dickdarm-Meteorismus des Pferdes.

Von A. Krupski und H. Osterwalder.

Der Dickdarm-Meteorismus des Pferdes ist bekanntlich entweder scharf lokal abgegrenzt oder dann mehr oder weniger allgemein. Die prognostische Bedeutung der bei der ersten klinischen Untersuchung nicht immer mit absoluter Sicherheit feststellbaren Unterscheidung geht daraus hervor, daß der scharf begrenzte, lokale Meteorismus bei Darmverlagerungen vorkommt, während der allgemeine Meteorismus in der Regel therapeutisch gut zu beeinflussen ist. Auf die Ursachen der abnormen Gasentwicklung, die übrigens fast immer in Diätfehlern zu erblicken ist, soll hier nicht näher eingegangen werden. Die abnorme Gärung des Dickdarminhaltes führt zu starker Gasansammlung mit konsekutiver Dehnung der Wand, straffer Spannung des Gekröses, gelegentlich zu eigentlichen Strängen, falschen Verlagerungen, Zerrung der sensiblen Nerven des viszeralen Blattes des Peritoneums und Darmlähmung. Die Schmerzreaktionen sind gewöhnlich sehr heftig, auch die Atmung ist namentlich beim allgemeinen Meteorismus, wie zu erwarten, sehr erschwert. Nun wird man natürlich in erster Linie darnach trachten müssen, diesen Gasen auf irgendeinem Wege Abgang zu verschaffen. Es sind dies dem Praktiker alles bekannte Dinge. Sehr oft versagen aber die üblichen Methoden und Mittel (Injektionen, Klistiere, Darmstich von der Flanke aus usf.), so daß einzig die Punktion des meteorisierten Darmes vom Rektum aus übrigbleibt. Dieses Vorgehen ist somit angezeigt, wenn beim allgemeinen Darmmeteorismus Klyisma, Wälzen usw. versagen und namentlich auch die aufgetriebenen Darmschlingen von der Flanke aus nicht erreichbar sind. Ja wir wenden sogar beim lokalen Meteorismus den Darmstich vom Rektum aus an, etwa beim Verdacht einer thrombotisch-em-

bolischen Kolik, wenn der Darmteil immer wieder mit Gas sich füllt oder etwa bei Verdacht einer Rotation der Beckenflexur, in der Meinung, daß die Entleerung der Gase für die event. spontane Lageberichtigung nicht ohne Einfluß sei. Besteht hochgradige Atemnot, dann soll mit der Punktion von der Flanke aus bei Blinddarm-Meteorismus oder, wenn der übrige Dickdarm besonders betroffen ist, vom Rektum aus nicht lange zugewartet werden, und vor allen Dingen darf man die Tiere in diesem Zustande nicht wälzen, da sonst eine Atemlähmung zu befürchten ist.

Die Folge der Gasentleerung ist ein sofortiges Nachlassen des Druckes und der Zerrung, so daß sich die Patienten meistens sehr rasch beruhigen. Sobald übrigens die Überdehnung des Darmes behoben ist, setzt die Peristaltik ein, so daß dadurch nicht erreichbare Gasmengen und angeschopte Kotmassen, unterstützt durch peristaltikanregende Mittel leichter fortgeschafft werden.

Zur rectalen Darmpunktion verwenden wir in unserer Klinik eine 12 cm lange 2 mm Kanüle, die fest in einen ca. 1 m langen, dickwandigen Druckschlauch eingebunden ist (Fig. 1). — Doenecke empfiehlt eine längere und etwas dickere Kanüle. — Nach Auskochen und Desinfektion mit alkoholischer Jodlösung wird dieselbe in der hohlen Hand in den After eingeführt und in den meteorisierten Darmteil eingestochen (Fig. 2), nachdem das Rektum vorerst mit Wasser zur größten Reinigung und nachher mit einer Therapogenlösung ausgespült worden ist. Die Tiere beachten das Einstechen kaum, doch wird man mit Vorteil dem Pferd während dieser Operation einen Vorderfuß hochhalten lassen. Bei hochgradiger Unruhe des Patienten injiziert man 0,3—0,6 Morphium hydrochloricum, um die Gefahr der Fraktur des Oberarm-Knochens des Operateurs bei plötzlichem Niederwerfen des Tieres zu vermeiden. Zur Kontrolle, ob die Kanüle wirklich in den Gasraum hineinragt, läßt man von einem Gehilfen ein Gefäß mit Wasser so hinhalten, daß das Ende des Schlauches ins Wasser reicht. Das Aufsteigen von Blasen zeigt den Austritt der Darmgase an. Die Hannoverische Klinik zündet das Gas an. Die Kanüle kann bis zu einer Stunde im Darm belassen werden, da sich die Patienten meistens sehr rasch beruhigen, doch muß dieselbe ständig mit der Hand kontrolliert werden, da infolge Verkleinerung des Darmlumens durch Gasabgang sehr oft die Darmwand von der Kanüle abrutscht, so daß andere Darmpartien angestochen werden müssen. Unsere




Fig. 1

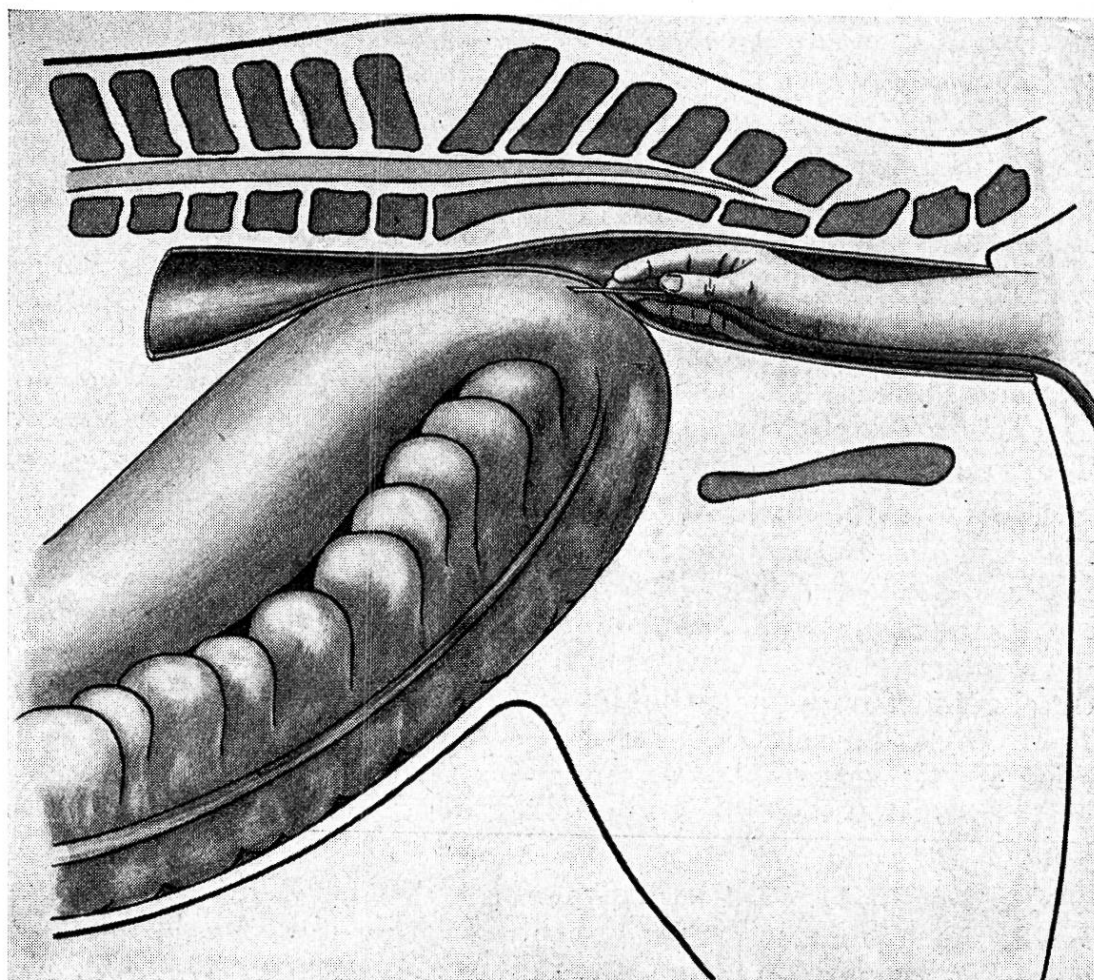


Fig. 2

Erfahrungen zeigen, daß auch ein mehrmaliges Anstechen unter möglichst aseptischem Vorgehen gefahrlos ist.

Kasuistik.

Fall 1. 28. 6. 1932. Das Pferd wurde ambulant wegen Kolik mit Opium und Kamillentee behandelt, später mit Morphinum. Erneute Unruhe: Arecolininjektion. Abends sechs Uhr Einlieferung in die Klinik mit Transportwagen. Befund: Starkes Schwitzen, vermehrte Atmung, 60 harte, gut fühlbare Pulsschläge pro Minute, ständige, nicht sehr starke Unruhe. Rektal: Meteorismus der linken Dickdarmlagen, Beckenflexur über die Medianebene hinaus nach rechts verdrängt. Keine sulzige Beschaffenheit der Darmwandung. Therapie: Magenentleerung mit Magensonde, Massenklysma 80 l und eine Dosis Bariomyl intravenös ohne Erfolg. Abends neun Uhr Peristaltik total sistiert, Meteorismus stärker. Punktion der aufgetriebenen Darmschlinge vom Rektum aus: viel Gasabgang. Da sich von neuem Gas ansammelt, wird das Tier gefällt und über Rücken und Füße gewälzt. Starker Gasabgang und nach dem Aufstehen sichtliche Beruhigung des Patienten. An den zwei folgenden Tagen werden große Glaubersalzgaben verabreicht und am zweiten Tag noch Arecolin 0,05 fraktioniert injiziert. Die Temperatur stieg nie über 38,5° C. Geheilt ab am 2. 7. 1932.

Fall 2. 13. 3. 1934. Temperatur 39,4, Puls 96, Atmung 24. Peristaltik sistiert. Rektal: Lokaler Meteorismus der Beckenflexur, die vollständig ins Becken verschoben ist. Anscheinend fleischige Beschaffenheit der Darmwand. Therapie: Klysma 36 l und Herzmittel. Darmstich per rektum, während $\frac{3}{4}$ Stunden geht Gas durch die Kanüle ab. Die Folge ist Ruhigwerden des Tieres und Besserwerden des Pulses. Nach 1 $\frac{1}{2}$ Stunden zweite Punktion, hierauf Bariomyl intravenös. Kein Kot- und kein Gasabgang. Am folgenden Tag 500 g Glaubersalz, Lentin subcutan und Digalen intravenös. Temperatur in der Folge unter 38,5° C. Heilung.

Fall 3. 18. 10. 1934. Allgemeinbefinden gut. Rektal leichter Meteorismus. Behandlung: Lentin- und Atropininjektion und zweimaliges Klistier von je 30 l. Wechselnde Unruhe, die sich in der Nacht sehr verstärkt, Morphinuminjektion. Am folgenden Tag wird der aufgetriebene Darm rektal punktiert, eine Magenspülung durchgeführt und 400 g Glaubersalz verabreicht. Auf fraktionierte Lentininjektion setzt die Peristaltik langsam ein. Die Temperatur stieg am 4. Tag auf 39,6° C, sank aber rasch wieder auf die Norm zurück, so daß das Pferd am 7. Tag als geheilt entlassen werden konnte.

Fall 4. 15. 11. 1934. Laut Anamnese soll das Pferd schon öfters Kolik-Erscheinungen gezeigt haben. Es wurde in der hiesigen Klinik deswegen auch schon behandelt. Befund: Temperatur 38,5, Puls 60, Atmung 26. Stark herabgesetzte Peristaltik. Rektal: Meteorismus

der Beckenflexur und festweiche Anschoppung in den linken Dickdarmlagen mit Verlagerung ins Becken hinein. Typische Streckstellung, wechselnde Unruhe. Massenklyisma und Lentininjektion. Unruhe und Verschiebung des Meteorismus nach vorn. Keine Besserung, Meteorismus stärker. Rektale Punktion während $\frac{3}{4}$ Stunden. Hierauf Ruhe und Gasabgang, aber bald wieder Zunahme der Unruhe. Zweite Punktion, $\frac{1}{2}$ Stunde lang. Verschlechterung des Allgemeinbefindens, Puls 96, Atmung 60. Nach einer Stunde dritte Punktion. Darnach Bariomyl intravenös und Cardin; per os 400 g Glaubersalz in 4 l Wasser mit der Nasenschlundsonde eingegeben. Befund am 16. 11. 1934: Meteorismus verschwunden, Anschoppung weicher, Kot im Rektum. Weitere Gabe von Glaubersalz und Lentininjektion. Eine Arrhythmia cordis konnte mit Oleum camphoratum forte behoben werden. Eine sekundäre Gastro-Enteritis mit Temperatursteigerung wurde mit Carbo medic., Calomel und Argentum nitricum, sowie mit intravenösen Cejodyl-Terpen-Injektionen behandelt und heilte in zehn Tagen ab. Die Rezidivierung und der Verlauf der Erkrankung läßt die Annahme einer thrombotisch-embolischen Kolik nicht unwahrscheinlich erscheinen.

Fall 5. 3. 4. 1935. Dasselbe Pferd wie Fall 4. Auffallend guter Nährzustand. Plötzlicher Kolikanfall am Wagen, nachdem eine Stunde vorher noch Kot und Harn abgesetzt worden war. Leichte Unruhe soll schon tags zuvor beobachtet worden sein. Einlieferung 17.00 Uhr. Befund: Temperatur 37,8, Puls 60; Atmung 60. Peristaltik nur rechts vorhanden. Anhaltende starke Unruhe. Rektal: starker Meteorismus der Beckenflexur mit Verschiebung nach rechts ins Becken hinein. Klyisma infolge starkem Drängen verunmöglicht. Punktion vom Rektum aus, während 25 Minuten starker Gasabgang durch die Kanüle. Beruhigung, Atmung 48. Hierauf Bariomyl intravenös. Die Folge ist starker Gasabgang und Einsetzen der Peristaltik. Drei Stunden nach der Einlieferung ist der Meteorismus kaum mehr zu spüren, die Ampulla recti mit Kot gefüllt. Bald darauf erster Kotabsatz. Am folgenden Tag normales Befinden. Am 5. 4. 1935 mittags geheilt entlassen.

Zusammenfassend kann vorerst, in Bestätigung der Angaben älterer und neuerer Literatur, auf die Ungefährlichkeit der Punktion des Dickdarmes vom Rektum aus bei Meteorismus auch bei mehrmaligem Anstechen des Darmes hingewiesen werden, sofern dabei möglichst aseptisch vorgegangen wird. Instrumentarium und Technik sind so einfach, daß die Operation auch in der Praxis mit Leichtigkeit durchgeführt werden kann. Der Verlauf der Erkrankung wird günstig beeinflußt, da einerseits die Kolikschmerzen verringert werden und zudem beim Nachlassen des oft enormen Gas-Druckes die Peristaltik wieder

einsetzt. Vielleicht wird auch durch ein sofortiges und rasches Ablassen der Gase die Gefahr einer Darmverlagerung verringert. Zudem kann das beim Meteorismus vorteilhafte Wälzen über Rücken und Füße nur nach teilweisem Entfernen der Darmgase durchgeführt werden, da sonst eine Atemlähmung zu befürchten ist. Ein Klysma unmittelbar nach der Punktion dürfte nicht ratsam sein.

Zusammenfassende Literatur siehe H. Doenecke, Beiträge zur Aetiologie, Diagnose und Therapie der Kolik des Pferdes, Hannover 1934, Verlag Gebr. Bischoff, Wittenberg.

Institut d'hygiène et parasitologie de l'université de Lausanne.

Observations helminthologiques

par B. Galli-Valerio.

1. Sur l'hématophagie des Ascarides.

Vu la grande importance de ces parasites pour la pathologie de l'homme et surtout des enfants ainsi que des animaux, on discute toujours dans les traités de parasitologie la question de savoir s'ils se nourrissent de sang. La constatation faite par quelques observateurs, comme p. ex. Askanazy, de la présence de fer dans le corps des ascarides, n'était pas suffisante pour confirmer l'hématophagie de ces parasites, et on peut dire la même chose au point de vue de la coloration rougeâtre, constatée par Schimmelpfennig¹⁾ chez les ascarides du cheval. Mais en 1912, Dobernecker²⁾ constatait spectroscopiquement la présence de sang chez l'A. lumbricoides, et en 1915 je mettais aussi en évidence du sang chez un exemplaire de cette espèce, soit avec le papier de benzidine soit par la recherche des cristaux d'hémochromogène³⁾. Cette année j'ai eu l'occasion de confirmer ces observations. Une femelle d'A. lumbricoides, éliminée quelques jours après une forte ingestion de mirtylles, présentait une coloration rouge vif. La recherche du sang avec le papier de benzidine a été fortement positive et la recherche des cristaux d'hémochromogène, par la méthode de Takayama⁴⁾, a donné des cristaux très beaux et très typiques. Il n'y a donc plus aucun doute

¹⁾ Inaug.-Diss. Bern 1902 (Cité par Dobernecker).

²⁾ Idem. Leipzig 1912.

³⁾ Cent. f. Bakt. 1. Abt. Orig. Bd. 76. 1915. p. 516.

⁴⁾ B. Galli-Valerio. Rev. med. suisse 1922, p. 217. Le réactif de Takayama se garde très longtemps: Préparé en Décembre 1922, il est encore très bon en Déc. 1934. Les cristaux d'hémochromogène, se gardent très bien dans le liquide de Farrants.