

Zeitschrift: Schweizer Archiv für Tierheilkunde SAT : die Fachzeitschrift für Tierärztinnen und Tierärzte = Archives Suisses de Médecine Vétérinaire ASMV : la revue professionnelle des vétérinaires

Herausgeber: Gesellschaft Schweizer Tierärztinnen und Tierärzte

Band: 80 (1938)

Heft: 7-8

Artikel: Zungenamputation bei einem Rind durch Pferdebiss

Autor: Andres, J.

DOI: <https://doi.org/10.5169/seals-590270>

Nutzungsbedingungen

Die ETH-Bibliothek ist die Anbieterin der digitalisierten Zeitschriften. Sie besitzt keine Urheberrechte an den Zeitschriften und ist nicht verantwortlich für deren Inhalte. Die Rechte liegen in der Regel bei den Herausgebern beziehungsweise den externen Rechteinhabern. [Siehe Rechtliche Hinweise.](#)

Conditions d'utilisation

L'ETH Library est le fournisseur des revues numérisées. Elle ne détient aucun droit d'auteur sur les revues et n'est pas responsable de leur contenu. En règle générale, les droits sont détenus par les éditeurs ou les détenteurs de droits externes. [Voir Informations légales.](#)

Terms of use

The ETH Library is the provider of the digitised journals. It does not own any copyrights to the journals and is not responsible for their content. The rights usually lie with the publishers or the external rights holders. [See Legal notice.](#)

Download PDF: 02.04.2025

ETH-Bibliothek Zürich, E-Periodica, <https://www.e-periodica.ch>

Aus der veterinär-ambulatorischen Klinik der Universität Zürich.

Direktor : Prof. Dr. J. Andres.

Zungenamputation bei einem Rind durch Pferdebiß.

Von J. Andres, Zürich.

Verletzungen des Zungenkörpers kommen bei unsern Haustieren häufig zur Beobachtung. Beim Rind werden sie am meisten durch Aufnahme von spitzen und scharfen Fremdkörpern, auch harten Futtermitteln, im Stall oder auf der Weide verursacht. Ferner treten ab und zu Selbstverletzungen auf durch unregelmäßige Gebisse, zu scharfe Zähne, Kappenzähne und dann, wenn die Zunge durch entzündliche Schwellung oder Lähmung in ihrer Ausdehnung oder Lage verändert ist. Weiter können Verletzungen auftreten, wenn die Tiere mit der Zunge beim Lecken, an Nägeln oder andern spitzen oder scharfen Gegenständen hängenbleiben. Es sind auch Fälle bekannt, da durch Nebentiere die Zungenspitze abgetreten wurde. Vor einigen Jahren hatte ich Gelegenheit, einen Fall zu beobachten, da ein Pferd einer Kuh während der Arbeitspause im gemeinsamen Gespann die vorderste Partie der Zungenspitze etwa zur Hälfte quer angebissen hatte. Hie und da werden aber auch Fälle gemeldet, bei denen vermutet wird, daß einem Rind in böswilliger Absicht, meist aus Rache, mit einem Messer Zungenverletzungen zugefügt wurden.

Die Erscheinungen der frischen Zungenverletzungen beim Rind sind stets auffällig. Die Tiere nehmen von sich aus weder feste noch flüssige Nahrung auf und bewegen die Zunge ständig, wodurch von der Maulspalte blutiger Speichel abtropft. Ohne tierärztliche Hilfe, die neben der Wundbehandlung insbesondere in entsprechender Ernährung (Haferschleim-, Reisschleim-, Brotsuppengaben) besteht, tritt wegen der lange dauernden Unmöglichkeit der Nahrungsaufnahme bald starke Abmagerung ein. Die Blutung selbst ist auch bei größeren Verletzungen selten gefährlich; sie sistiert ohne spezielle Maßnahmen meist innert kurzer Zeit.

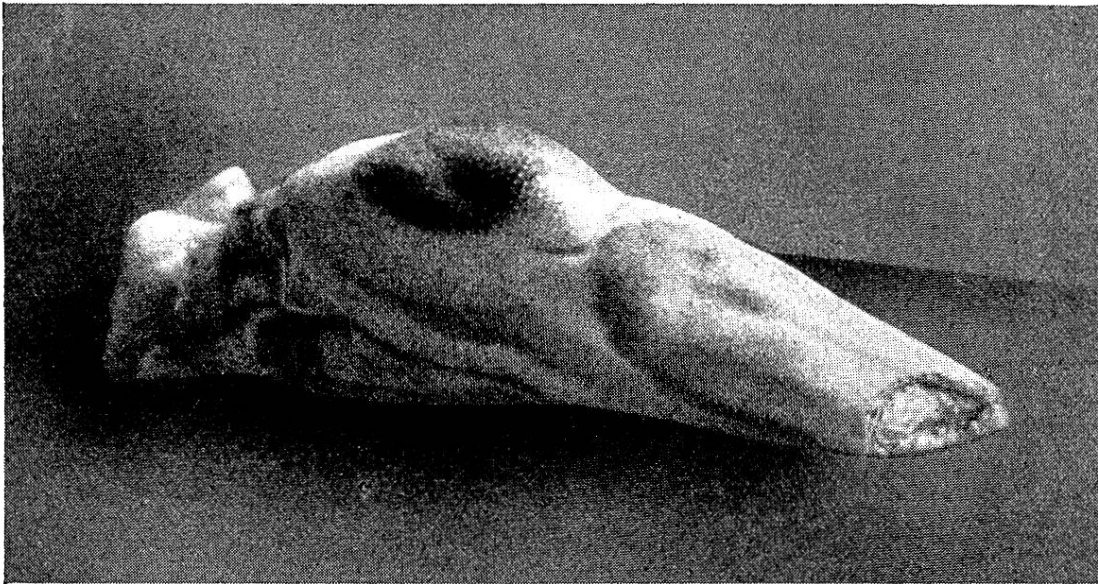
Längs- und kleinere Querschnitte werden am besten mit tiefsitzender, starker Katgut- und mit Seidenknopfnahm geschlossen, nachdem die Wunde gereinigt, desinfiziert, frisiert und nötigenfalls aufgefrischt wurde. Große, weit oral sitzende Querschnitte, die die ganze Zungendicke durchtrennen, werden besser nicht genäht, sondern es wird die Zungenspitze amputiert;

5—6 cm Längenverlust der Zunge beeinträchtigt die Futteraufnahme beim Rinde noch nicht.

Vor kurzem wurde in unserem Praxisgebiet ein Fall beobachtet, da ein Pferd einem Rind die Zungenspitze in ca. 6 cm Länge vollständig abgebissen hat. Der betreffende Besitzer hatte seit wenigen Tagen ein frisch zugekauft, sehr futterneidiges Pferd in den Bestand eingestellt. Das Pferd stand im Rindviehstall, durch einen Latierbaum und durch eine ca. 150 cm hohe Wand bei der Krippe abgetrennt. Bei der Morgenfütterung wurde zuerst den Rindern Gras verabreicht, wobei das Pferd versuchte, dem nebenstehenden Rind das Futter wegzuschnappen. Gegen die Angriffe des Pferdes wehrte sich das Rind mit den Hörnern und dem Maul, ohne die Aufnahme des Futters einzustellen. Das Pferd versuchte nun, dem Rind das Futter direkt von der Maulhöhle wegzunehmen, erwischte dabei mit einigen Futterteilen die Zungenspitze und biß dieselbe in einem einzigen Anhieb ab. Der Vorgang wurde zufällig vom Besitzer beobachtet; das abgebissene Zungenstück hat das Pferd mit dem Futter aufgenommen und abgeschluckt.

Das Rind stellte die Futteraufnahme sofort ein, trat von der Krippe zurück, streckte den Kopf und zeigte anhaltend schnelle, kurze Bewegungen des Zungenstumpfes in oraler Richtung. Man hatte den Eindruck, daß sich das Tier bemühe, „die Schmerzhaftigkeit der Zunge nach außen zu beseitigen“. Durch diese Zungenbewegungen bildete sich vor der Maulspalte roter Schaum, mit Blut vermischter Speichel. Ca. 1 Stunde nach dem Unfall war der Zungenstumpf nur noch schwach blutend. Obwohl der Blutverlust nach Aussage des Besitzers erheblich war, zeigte das Tier weder an den Schleimhäuten noch in der Herzfrequenz Erscheinungen von Anämie.

Da nach der Größe des Zungenverlustes anzunehmen war, daß das Tier auch nachträglich in der Futteraufnahme nicht behindert wäre, und da sich erfahrungsgemäß nach solchen Zungenverletzungen das Zungenende selbst wieder etwas zuspitzt, wurde dem Besitzer vorgeschlagen, das Rind vorübergehend bis zur Vernarbung bzw. Schmerzlosigkeit der Zungenspitzenwunde durch Verabreichung von 9—12 Litern Hafer-suppe oder entsprechenden andern Futtermitteln zu ernähren. Weil das einjährige Rind unträchtig und schlachtreif war, verzichtete der Besitzer auf eine Behandlung und verkaufte das Tier sofort zur Schlachtung. Die photographische Aufnahme der Zunge zeigt, daß die Amputationsstelle ziemlich glatt ist; die



Muskulatur der Zunge hat sich gegenüber der Schleimhaut etwas zurückgezogen. Diese Kontraktionserscheinungen waren schon beim lebenden Tier eingetreten, haben sich jedoch nach der Schlachtung und Erkaltung noch verstärkt. Die Amputationsstelle ist dem Zahnbogen des Pferdegebisses entsprechend leicht konkav. Der Biß ist von rechts der Zunge bis an die Schleimhaut der linken Seite ziemlich glatt; das linksseitige Schleimhautstück scheint durch den Biß abgerissen zu sein.

Durch die Veröffentlichung dieses Falles soll daran erinnert werden, daß tatsächlich messerschnittähnliche Wunden der Rinderzunge durch Pferdebisse auftreten können. Dieses Erkenntnis mag auch dazu dienen, die Möglichkeit von Zungenamputationen oder von tiefen Zungenverletzungen durch Pferdebiß in Erwägung zu ziehen, wenn eine böswillige Messerverletzung durch Drittpersonen vermutet wird.

Experimentelle Untersuchungen über die tuberkulöse Reinfektion.

Von Dr. E. Gräub und Dr. W. Zschokke in Bern.

A. Untersuchungen an Meerschweinchen.

Bei den meisten Infektionskrankheiten läßt sich nach Überstehen der Erkrankung eine mehr oder weniger ausgesprochene Resistenzerhöhung (Immunität) gegen eine spätere Infektion mit dem gleichen Erreger nachweisen. Im Gegensatz zu dieser