

Zeitschrift: Schweizer Archiv für Tierheilkunde SAT : die Fachzeitschrift für Tierärztinnen und Tierärzte = Archives Suisses de Médecine Vétérinaire
ASMV : la revue professionnelle des vétérinaires

Herausgeber: Gesellschaft Schweizer Tierärztinnen und Tierärzte

Band: 82 (1940)

Heft: 5

Artikel: Röntgenologische Studien über die Motorik des Wiederkäuerdickdarmes

Autor: Spörri, H. / Asher, T.

DOI: <https://doi.org/10.5169/seals-590267>

Nutzungsbedingungen

Die ETH-Bibliothek ist die Anbieterin der digitalisierten Zeitschriften. Sie besitzt keine Urheberrechte an den Zeitschriften und ist nicht verantwortlich für deren Inhalte. Die Rechte liegen in der Regel bei den Herausgebern beziehungsweise den externen Rechteinhabern. [Siehe Rechtliche Hinweise.](#)

Conditions d'utilisation

L'ETH Library est le fournisseur des revues numérisées. Elle ne détient aucun droit d'auteur sur les revues et n'est pas responsable de leur contenu. En règle générale, les droits sont détenus par les éditeurs ou les détenteurs de droits externes. [Voir Informations légales.](#)

Terms of use

The ETH Library is the provider of the digitised journals. It does not own any copyrights to the journals and is not responsible for their content. The rights usually lie with the publishers or the external rights holders. [See Legal notice.](#)

Download PDF: 15.03.2025

ETH-Bibliothek Zürich, E-Periodica, <https://www.e-periodica.ch>

La Nuova Veterinaria 1938. Zit. Schweiz. Archiv 1939. — 17. Krause: Zit. nach Hutyra und Marek 1938. — 18. Lipschütz: Zit. nach W. Kolle und H. Hetsch. — 19. Löffler: Berichte der Kommission zur Erforschung der Maul- und Klauenseuche bei dem Institut für Infektionskrankheiten in Berlin, von Geh. Med.-Rat Prof. Dr. Loeffler und Prof. Dr. Frosch. Berlin 1897. — 20. Maitland und Maitland: Zit. nach Hutyra und Marek 1938 und nach Flückiger: Schweiz. Archiv 1938, S. 266. — 21. Panisset: Zit. nach W. Kolle und H. Hetsch. — 22. Siegmund: Aphthenseuche und Vaccine. Schweiz. Archiv für Tierheilkunde 1907. — 23. Ory: Essai d'un mode prophylactique de la fièvre aphteuse par la vaccination. Bulletin de la société centrale de médecins vétérinaires 1907. — 24. Ostertag: Das Veterinärwesen der Vereinigten Staaten von Nordamerika. — 25. Uhlenhuth P. und Bieber B.: Untersuchungen zur Frage der wechselseitigen Vaccine-Maul- und Klauenseuche-Immunität bei Rindern und Meerschweinchen. Klinische Wochenschrift 1922. — 26. Uhlenhuth und Trautwein: Gibt es eine wechselseitige Immunität zwischen Maul- und Klauenseuche und Vakzine? Zeitschr. für Immunitätsforschung 1934. — 27. Waldmann: Arbeiten aus den Staatlichen Forschungsanstalten, Insel Riems 1937. Zit. Flückiger, Schweiz. Archiv 1938, S. 268. — 28. Waldmann und Trautwein: Neuere Forschungen von O. Waldmann und C. Trautwein, mitgeteilt vom Eidg. Veterinäramt, Schweiz. Archiv 1923. — 29. Weber und Gins: Sitzung der Berliner mikrobiologischen Gesellschaft vom 13. Februar 1922. Klinische Wochenschrift 1922.

Aus dem Physiologischen Institut der Tierärztlichen Hochschule zu Hannover. (Direktor: Prof. Dr. A. Trautmann).

Röntgenologische Studien über die Motorik des Wiederkäuerdickdarmes.

Von H. Spörri, Oberassistent am Veterinär-Pathologischen
Institut der Universität Zürich und

Th. Asher, Assistent am Physiologischen Institut der
Tierärztlichen Hochschule Hannover.

Erkrankungen des Verdauungsapparates spielen in der tierärztlichen Praxis eine große Rolle. Wenn auch im pathologischen Geschehen oft nicht eine scharfe Trennung zwischen Störungen des Bewegungsmechanismus von solchen der Sekretion und Resorption gemacht werden kann, so ist dennoch eine lückenlose und genaue Kenntnis der Bewegungsvorgänge bei den verschiedenen Tierarten von großer Bedeutung.

Während wir über die Motorik des Digestionsapparates bei Hund, Katze und Laboratoriumstieren z. B. durch die Arbeiten Krzywaneks (7) gut unterrichtet sind, sowie auch seit den grundlegenden Untersuchungen von Wester (16), Czepa

und Stigler (3,12), Trautmann (13) und anderen über die Funktionen der Wiederkäuermägen wohl Bescheid wissen, sind die diesbezüglichen Verhältnisse im Dickdarm von Pferd, Schwein und Wiederkäuer, ausgenommen der Blinddarm der letzteren, so gut wie unbekannt. Analogieschlüsse sind aber schon wegen der erheblichen anatomischen Unterschiede des Verdauungsapparates der verschiedenen Säugetierklassen sehr schwierig und bedenklich. Es ist deshalb nötig, daß bei jedem einzelnen der genannten Haustiere entsprechende Untersuchungen angestellt werden. Das Physiologische Institut der Tierärztlichen Hochschule zu Hannover hat daher auf Betreiben des Direktors, Professor Dr. Trautmann, im Rahmen seiner Untersuchungen über die Verdauungsphysiologie der Haustiere auch Arbeiten über die Dickdarmmotorik bei Schwein, Wiederkäuern und Pferd in Aussicht bzw. in Angriff genommen, die zur Schließung der vorhandenen Lücken beitragen sollen. Unsere Aufgabe war es, die motorischen Verhältnisse des Kolons der Wiederkäuer zu studieren, nachdem von Neimeier (9) vornehmlich der Dünn- und Blinddarm des Schweines in der besagten Richtung bearbeitet worden sind.

Literaturbesprechung.

Bevor wir unsere eigenen Versuchsergebnisse über die Motorik des Dickdarmes der Ziege schildern, sei kurz der Stand unseres Wissens in dieser Hinsicht skizziert. Über die Bewegungen des Enddarmes schreiben Ellenberger und Scheunert (5) und ähnlich auch Krzywanek im Lehrbuch der Veterinär-Physiologie von Scheunert, Trautmann und Krzywanek (10):

„Die Bewegungen des Enddarmes sind nach der Tierart und dem anatomischen Bau verschieden. Er zeigt sowohl Misch-, als auch peristaltische Bewegungen. Dazu kommen noch antiperistaltische Bewegungen des Caecums und des Anfangsabschnittes des Kolons und tonische Kontraktionen der distalen Abschnitte mit stehenden ringförmigen Einschnürungen, die periodische Pulsationen zeigen. Die antiperistaltischen Bewegungen der proximalen Abschnitte setzen gleich nach Ankunft des wasserreichen Dünndarminhaltes ein und nehmen ihren Ausgang an der ersten stehenden ringförmigen Einschnürung, die den distalen vom proximalen Teil abtrennt. Sie dauern längere Zeit an, bis der Inhalt durch Resorption zu einem gewissen Grade eingedickt ist, dann wird durch eine neue, proximal von der ersten entstehende tonische Kontraktion ein Teil des Inhaltes abgeschnürt, und es setzt die peristaltische Bewegung ein, die den Inhalt in die distalen Abschnitte schiebt. Diese vollziehen nur peristaltische, aber keine antiperistaltischen Bewegungen. Die in Pausen von mehreren Minuten eintretenden antiperistaltischen

Bewegungen der Anfangsabschnitte veranlassen bei einigen Nagetieren sogar Rücktritt des Inhaltes des Anfangsabschnittes des Kolons ins Caecum, also ein abwechselndes Ein- und Ausfluten des Caecuminhaltes.“

In der 1929 veröffentlichten II. Mitteilung über den Verdauungstraktus des Wiederkäuers im Röntgenbilde kommen Czepa und Stigler (3), was den Dickdarm bei Schaf und Ziege betrifft, zu folgenden Ergebnissen: Der Inhalt in den Anfangsabschnitten des Dickdarmes ist immer flüssig. Diese Teile, Caecum und Ansa proximalis, weisen ohne Unterschied in unregelmäßiger Reihenfolge peristaltische und antiperistaltische Bewegungen auf. Ebenfalls sahen sie segmentale Einschnürungen. Die Peristaltik macht vor solchen Schnürringen halt. Den Ort der Kotpillenbildung verlegen sie an die Übergangsstelle der Ansa proximalis in die Ansa spiralis. An diesem Stück sahen sie nur mehr wenig Bewegung, während am Spiraldarm überhaupt keine Bewegungen mehr zu beobachten waren und seine Schatten immer in Ruhe verharrten. Damit wollten sie jedoch nicht sagen, daß an diesem Darmteile wirklich gar keine Bewegungen ablaufen. Sie sollten aber so langsam sein und ein so geringes Ausmaß haben, daß sie auch bei längerer Durchleuchtung mit dem Auge nicht wahrgenommen werden können.

Hagemeyer (6) hat im Jahre 1937 im Physiologischen Institut der Tierärztlichen Hochschule zu Hannover röntgenologische Untersuchungen am Darmkanal, insbesondere am Blinddarm der Ziege angestellt und folgende Ergebnisse gehabt:

„Durch peristaltische und antiperistaltische Wellen wird die aus dem Dünndarm durch das Ostium ileocaecocolicum getretene Kontrastnahrung im Caecum und in der Ansa proximalis des Kolons verteilt. Dabei mischt sie sich mit der in diesen Darmteilen vorhandenen Nahrung. Durch Mischbewegungen, Einschnürungsringe und wohl auch schwache peristaltische Bewegungen, wird der Darminhalt hin und her geschoben und mit der resorbierenden Darmschleimhaut in innige Berührung gebracht. Nach einer gewissen Zeit setzt eine starke peristaltische Welle am blinden Ende des Caecums ein und befördert die Kontrastnahrung in den distalen Schenkel der Ansa proximalis des Kolons. Von den hier entstehenden Einschnürungsringen geht eine antiperistaltische Welle aus, die einen Teil der eben hierher transportierten Nahrung wieder bis ins freie Ende des Blinddarmes zurückschafft. Dieses Spiel wiederholt sich durchschnittlich alle 4 Minuten, solange Kontrastnahrung im Dickdarm vorhanden ist. In der Ansa spiralis des Kolons erhält der Kot der Ziegen seine bekannte Form durch tonische Kontraktionsringe der Darmwand. Der erste tonische, d. h. ein an gleicher Stelle lange anhaltender Kontraktionsring, tritt stets im distalen Schenkel der Ansa proximalis des Kolons am Anfang der ersten zentripetalen Windung der Ansa spiralis auf. Dieser Ort stellt wohl den Übergang der Ansa proximalis in die Ansa spiralis des Kolons dar.“

Übereinstimmend kommen alle Autoren zum Schluß, daß am Dickdarm des Wiederkäuer wie auch der andern Haustiere und des Menschen zwei funktionell verschieden arbeitende Abschnitte bestehen. Die Bewegungen im proximalen Abschnitt (Anfangsschleife) dienen vor allem der Eindickung des Darminhaltes durch Wasserresorption, der distale Abschnitt dient mehr dem Transport und ist Exkretions- und Stapelorgan. Dazu ist aber zu bemerken, daß die beiden Abschnitte bei den einzelnen Haustieren anatomisch sicher nicht übereinstimmen.

Methodik.

Für das Studium der mechanischen Vorgänge am Verdauungskanal kommen u. a. die direkte Beobachtung durch das Bauchfenster, die Registrierung der Bewegungen am lebenden Tier oder am ausgeschnittenen überlebenden Organ, sowie die Registrierung des Druckes im Darm, durch die Einführung von Ballonsonden durch den Mund oder durch eine Fistel in Frage.

Seit der Entdeckung der Röntgenstrahlen und der Sichtbarmachung des Darminhaltes durch Kontrastmittel kommt eine weitere Methode, nämlich die Röntgendurchleuchtung hinzu. Wenn auch mit dieser, infolge dem nicht adäquaten Futter, nicht ganz physiologische Verhältnisse geschaffen werden können — im wahrsten Sinne physiologische Untersuchungsmethoden dürfte es überhaupt nicht geben —, so besitzt die röntgenologische Untersuchung doch durch das Fehlen von eigentlichen operativen Eingriffen große Vorteile vor den anderen. Wer heute umfassende Studien über Bewegungsvorgänge an inneren Organen anstellen will, wird ohne diese Methode kaum mehr auskommen.

Das Institut besitzt eine Röntgeneinrichtung der Firma Siemens-Reiniger, Berlin, welche mit einem Drehstrom von 380 Volt betrieben wird und eine Belastung bis zu 50 Milliampère und 100 kV zuläßt. Die Röhre wird von einem Luftstrom gekühlt.

Als Versuchstiere benützten wir eine ca. zweijährige weibliche rehfarbene Harzer- und eine weibliche weiße, einjährige Saanenziege. Um Überschattungen von seiten der großen Vormägen und des Dünndarmes zu verhüten und damit gute Sicht und klare Bilder zu erhalten, gingen wir in der Art vor, daß das Kontrastmittel direkt in den Blinddarm bzw. in das Kolon gegeben wurde. Um dies zu ermöglichen, wurden den Tieren in Pernocton-Äthernarkose Blinddarmkanülen in der Mitte zwischen blindem Pol und der Ileocaecal-klappe eingesetzt (14)¹⁾. Dem einen Tier war eine solche Kanüle

¹⁾ Genaue operative und andere technische Angaben finden sich in der Dissertation Hagemeyer, Hannover 1937, und in der Publikation über die Verdauung und Resorption von Kohlehydraten im Dickdarm der Wiederkäuer von A. Trautmann und Th. Asher, Zeitschrift für Tierernährung und Futtermittelkunde, 3. 45, 1939.

schon am 14. Oktober 1937 eingesetzt worden, es befand sich seitdem fortwährend in gutem Gesundheitszustand und hat bis Ende Juni 1939 15 kg an Gewicht zugenommen. Die weiße Ziege wurde am 12. Mai 1939 operiert. Die Wundheilung wurde per priman erzielt. 10 Tage nach der Operation hatte sich allerdings die Kanüle, wahrscheinlich durch Benagen oder Scheuern, gelockert, so daß sie entfernt wurde. Das Zuwachsen der Fistel wurde durch öfteres Ätzen mit Silbernitrat verhindert und die Öffnung durch Gummistopfen verschlossen. Auch dieses Tier zeigte keine Gesundheitsstörungen und hat bis zur Schlachtung am 26. Juni, also innert $4\frac{1}{2}$ Wochen, 4 kg an Körpergewicht zugenommen.

Zur Durchleuchtung bzw. Aufnahme wurden die Tiere auf einen zwischen Röntgenapparat und Schirm befindlichen ca. 1 m hohen Tisch gestellt, wo sie mehrere Stunden meist ziemlich ruhig stehen blieben. So hatten wir infolge Fehlens jeglicher Zwangsmaßnahmen (Fesseln oder dgl.) auch in dieser Beziehung absolut physiologische Verhältnisse. Der Abstand von der Antikathode zum Röntgenschirm betrug durchschnittlich 48 cm. Die Durchleuchtungen und Aufnahmen wurden bei sinistrodextralem Strahlengang ausgeführt; demzufolge entspricht die linke Seite der wiedergegebenen Bilder dem kaudalen Teil des Tieres.

Als Kontrastmittel verwendeten wir das von der Firma Röhm und Haas in Darmstadt hergestellte Unibaryt, das sich nach den Untersuchungen von Hagemeyer (6) durch seine gute Verteilung im Darminhalt und seine geringe Sedimentierungstendenz und damit durch Hervorbringung scharfer und gleichmäßiger Schattenbilder auszeichnet. Das Unibaryt wurde in körperwarmer wässriger Aufschwemmung appliziert, und zwar je nach Versuchsbedingung in einem Verhältnis von 25—250 g Unibaryt : 50 cm³ Wasser. Die Konsistenz war rahm- bis zahnpasteartig.

Vor der Besprechung unserer Versuchsergebnisse ist es wohl zweckmäßig, kurz auf die Anatomie des Dickdarmes der Wiederkäuer einzugehen und speziell auf die durch die Operation etwas veränderte Topographie einzelner Teile hinzuweisen.

Der Blinddarm der Ziege liegt nach Martin (8) und Ellenberger-Baum (4) im dorsalen Drittel der rechten Bauchhöhlenhälfte am dünndarmfreien Rande der Darmscheibe. Er ist 25 bis 30 cm lang und 4 bis 5 cm weit. Sein Anfangsteil liegt ventral der mittleren Lendenwirbel. Sein blindes Ende ist kaudal gerichtet und liegt rechts von Pansen am Beckeneingang. Nach Czepa und Stigler (3) ist jedoch die Lage des Caecums nicht konstant und variiert je nach seinem Gasgehalt. Das gasfreie Caecum hängt ventral hinunter und steigt bei Gasansammlungen im blinden Ende vertikal empor. Zwischen diesen Extremen sind alle Übergänge möglich.

Das Kolon zerfällt in drei Teile: Die Anfangsschleife, die Grimmdarmspirale (Labyrinth) und die Endschleife. Die Anfangsschleife

(Ansa proximalis) geht ohne scharfe Grenze aus dem Blinddarm hervor und verläuft zunächst ventral von der rechten Niere brustwärts bis zum Übergang des Duodenum in das Jejunum (proximaler Schenkel), schlägt sich um (proximaler Scheitel), geht links an der ersten Lage zurück (mittlerer Schenkel), schlägt sich wieder brustwärts um (distaler Scheitel), verläuft dann nach vorn (distaler Schenkel), um in der Höhe des dritten Lendenwirbels in die Spirale überzugehen. Das Grimmdarmlabrynth stellt eine in einer Ebene

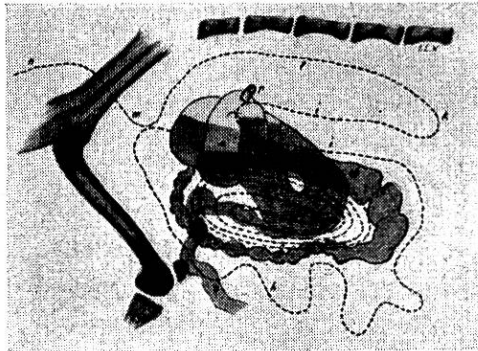


Abb. 1.

Die Zeichnung wurde durch Aufeinanderpausen verschiedener Röntgenbilder gewonnen. Der Verlauf des Kolons von der ersten zentripetalen Windung ab ist gestrichelt gezeichnet. Der distale Schenkel der Ansa proximalis ist auf dem Bild in Tieflage wiedergegeben. Blinddarm und distale Scheitel zeigen Gasgehalt (helle Partien).

- | | | |
|--|--------------------------------------|----------------------|
| a Blinddarm; | | i Ansa distalis; |
| b proximaler | } Schenkel der Ansa proximalis coli; | k Colon transversum; |
| c mittlerer | | l Colon descendens; |
| d distaler | | m Colon sigmoideum; |
| e proximaler | | n Rektum |
| f distaler | } Scheitel der Ansa proximalis; | o Ileum; |
| g Ansa spiralis; | | p Fistelöffnung. |
| h Letzte zentrifugale Windung der Spirale; | | |

spiralg aufgerollte doppelte Darmschlinge (Darmscheibe) dar. Bei den kleinen Wiederkäuern sind 3 zentripetal und ebenso viele zentrifugal verlaufende Windungen festzustellen. Die Umschlagstelle im Zentrum ist die Flexura centralis. Am Übergang der Anfangsschleife in die Spirale nimmt das Lumen ziemlich rasch ab und erreicht nach der ersten Windung den Durchmesser des Dünndarmes. Aus der Spirale geht die Endschleife (Ansa distalis) hervor. Diese wendet sich zunächst beckenwärts, schlägt sich wieder um, geht kranial um das Pankreas herum und verläuft wieder beckenwärts. Vor dem Beckeneingang, an der Übergangsstelle ins Rektum, wird eine gut ausgebildete U-förmige Schleife, das sogenannte „Sigmoid“, gebildet.

Was oben über die Grimmdarmspirale und die Endschleife gesagt wurde, trifft bei unseren zwei Ziegen genau zu. Hingegen lagen die Verhältnisse bei der Anfangsschleife zufolge des operativen Eingriffes etwas anders (vgl. Abb. 1).

Durch das Anlegen der Kanülen bzw. der Fistel wurde die mittlere Partie des Blinddarmes an die Bauchwand fixiert. Bei den Durchleuchtungen konnten wir folgendes feststellen: Der blinde Pol des Caecums hing fast immer mehr oder weniger ventral hinunter. Auch der proximale Scheitel der Anfangsschlinge lag meist ziemlich tief, so daß sich der proximale Schenkel stark nach vorn unten neigte, während der mittlere Schenkel zum distalen Scheitel, der normale Lage zeigte, aufstieg. Der distale Schenkel zeigte je nach Gasgehalt verschiedene Lage; war dieser groß, so beschrieb er einen nach der Wirbelsäule konvexen Bogen, war der Gasgehalt dagegen gering, was nach unseren Beobachtungen meistens der Fall war, so verlief er horizontal oder leicht nach ventral geneigt links neben dem mittleren Schenkel, um etwa in der Höhe des 2. Lendenwirbels in die Spirale überzugehen. Spirale und Endschleife, zeigten wie bereits oben erwähnt, normale Lage. Daß diese jedoch je nach der Füllung

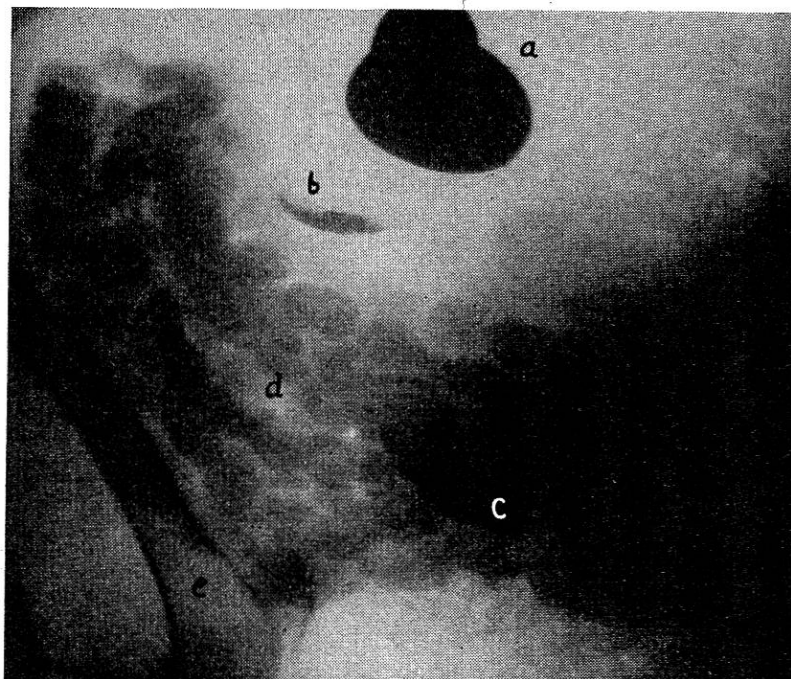


Abb. 2.

a = Kanüle; b = Blinddarmpol; c = proximaler Scheitel der Ansa proximalis; d = Darmscheibe; e = rechter Femur.

Die Darmscheibe zeigt nicht die runde Form wie in Abb. 5. Sie ist durch den Pansen an die rechte und ventrale Bauchwand gedrängt. Bei b sieht man im blinden Pol des Caecums einen Metallstift. Im proximalen Scheitel befinden sich noch Reste von Kontrastmaterial. (Aufnahme: 0,4 Sek., 75 kV, 40 mA.)

des Pansens sich ändert, geht aus der vergleichenden Betrachtung von Abb. 2 und 5 hervor. In Abb. 5 liegt die Darmscheibe in einer vertikalen Ebene, während sie in Abb. 2 durch den Pansen an die rechte und ventrale Bauchwand gedrückt wird.

Wie aus der obigen Darstellung hervorgeht, wird durch die Anfangsschleife des Kolons ein großer Teil der Darmscheibe überdeckt. Bei Eingabe von viel Kontrastmittel in den Blinddarm bleiben, nachdem die Spirale sich bereits vollständig gefüllt hat, stets

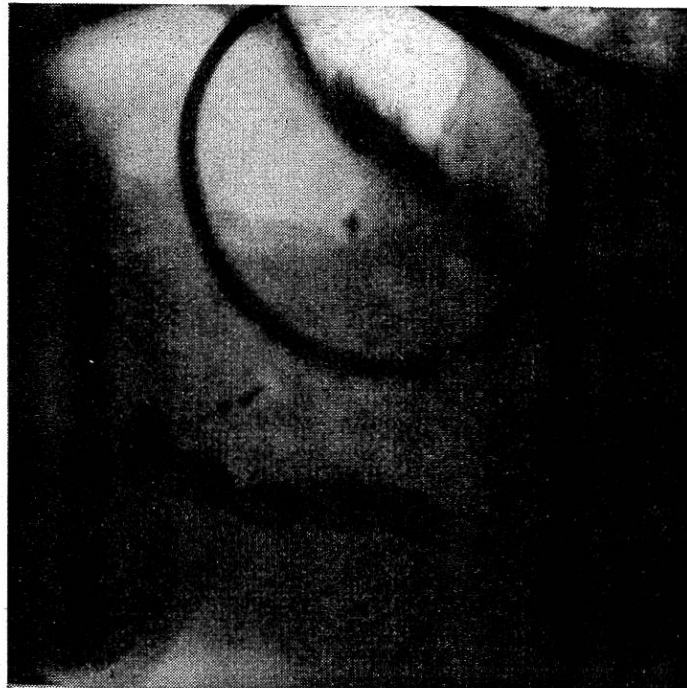

Abb. 3.

Ansicht eines in die Ansa proximalis eingeführten Schlauches. Der von links oben nach rechts unten quer durch den Schlauchring verlaufende Schatten rührt von Kontrastmassen in dem in „Tieflage“ sich befindenden distalen Schenkel her. Durch eine einzige peristaltische Welle wurde die erste zentrifugale Windung bis zur Hälfte mit Kontrastmasse gefüllt. (Aufnahme: 0,3 Sek., 60 kV, 40 mA.)

beträchtliche Mengen von Barium im Blinddarm und in der Anfangsschleife zurück. Auf diese Weise wird eine genaue Beobachtung gerade derjenigen Darmteile, auf die sich unser Interesse konzentrierte, nämlich der Darmscheibe, unmöglich. Verwendet man hingegen nur wenig Kontrastmittel, so wird es durch die Bewegungen im Caecum und in der Ansa proximalis so stark mit den Ingesta vermischt und verdünnt, daß klare und scharfe Bilder der Spirale ebenfalls nicht zu erhalten sind.

Um diesem Übelstand abzuhelpfen, gingen wir auf dem schon eingeschlagenen Wege, Überschattungen zu verhindern, einen Schritt

weiter und versuchten, die Kontrastmasse unter Umgehung von Blinddarm und Anfangsschleife in die Spirale zu bringen. Dies gelang uns durch die Einführung eines Schlauches, durch den das Barium direkt in den distalen Scheitel gespritzt werden konnte. Bei kleinem Gasgehalt im distalen Schenkel, also bei Tieflage desselben wurde von da aus die Kontrastmasse immer direkt in die Spirale befördert, wodurch ausgezeichnete Sichtverhältnisse erhalten wurden. War jedoch der distale Schenkel durch Gasgehalt nach oben

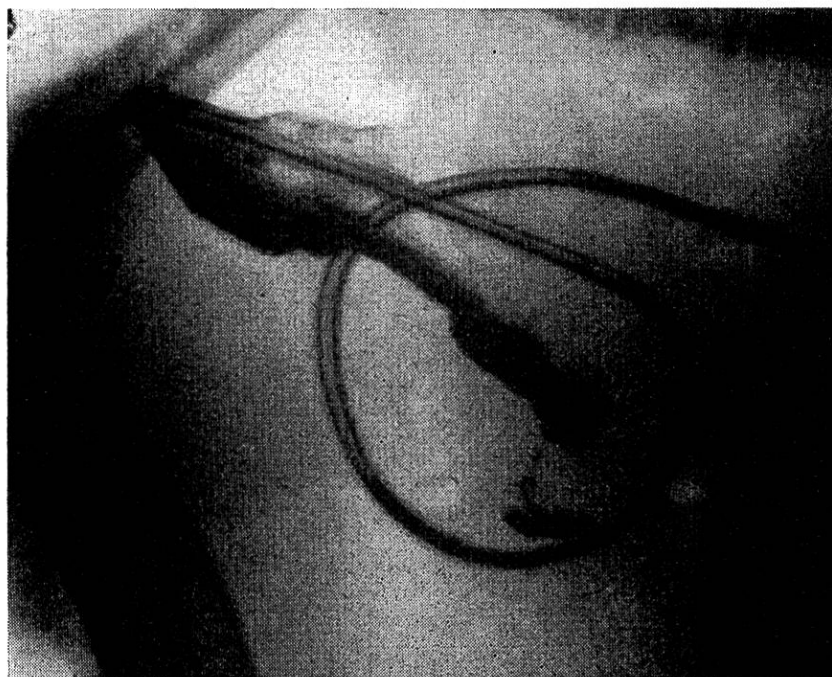

Abb. 4.

Ansicht des bis in den distalen Scheitel der Ansa proximalis eingeführten Schlauches. Der distale Schenkel (im Bilde kaum sichtbar) ist nach dorsal umgebogen, das applizierte Barium wandert daher via mittlerer Schenkel in den proximalen Scheitel zurück. (Aufnahme 0,4 Sek., 75 kV, 40 mA.)

gewölbt, so trat das Barium sozusagen rückläufig durch den mittleren Schenkel in den proximalen Schenkel und bis in den Blinddarm zurück (vgl. Abb. 4), was als ein Beweis für die antiperistaltische Tätigkeit dieser Darmabschnitte anzusehen ist.

Die physiologischen Bewegungsformen des Dickdarmes.

Die Verhältnisse im Blinddarm sowie im Anfangsteil des Kolons sind durch die ausgedehnten Untersuchungen von Hagemeyer (6) sowie Czepa und Stigler (3) klargelegt worden und dürfen als gesichert gelten. Die Ergebnisse dieser Forscher sind in der Literaturbesprechung ausführlich gewürdigt worden. Unsere eigenen Untersuchungen brachten in dieser

Beziehung keine neuen Resultate. Es sei lediglich erwähnt, daß wir die großen antiperistaltischen Wellen, durch die der Inhalt vom distalen Schenkel der Anfangsschleife bis in den Blinddarm zurückbefördert wird, bei unseren Tieren nicht beobachten konnten. Dieses etwas unterschiedliche Verhalten könnte wohl auf das Anlegen der Blinddarmkanüle bzw. der Fistel, wodurch der Darm an der Bauchwand fixiert wurde, zurückzuführen sein. In bezug auf die übrigen Dickdarmabschnitte kamen wir hingegen zu ganz anderen Ergebnissen als frühere Untersucher.

Durch starke peristaltische Wellen der Ansa proximalis, die sich etwa in Intervallen von 3 bis 5 Minuten wiederholen, wird der im distalen Scheitel angelangte Darminhalt erfaßt und in Portionen von ungefähr walnußgröße an den Anfang der Spirale herangebracht, wo er vor dem fast immer vorhandenen Schnürring liegen bleibt. Wird das Barium unmittelbar in den Blinddarm gegeben, so verstreichen etwa 50 bis 60 Minuten, bis die ersten Kontrastmassen an diesem Schnürring ankommen. Gibt man Kontrastbrei jedoch mit Hilfe eines durch die Fistel eingeführten Schlauches direkt in den distalen Scheitel, so wird er meist sofort, spätestens aber in 4 bis 5 Minuten gegen die Spirale zu transportiert. Im distalen Schenkel der Anfangsschleife ist fast immer peristaltische Bewegung festzustellen, nur ganz ausnahmsweise sahen wir diesen Darmteil in Ruhe verharren. Die zwischen den großen peristaltischen Kontraktionen erfolgenden Bewegungen sind allerdings viel seichter, dafür folgt Welle auf Welle, so daß die arbeitende Darmwand auf dem Röntgenshirm sich immer wie eine Schlangenlinie ausnimmt.

Nachdem der Kontrastbrei kurze Zeit, oft auch 10 Minuten und länger, vor dem erwähnten Schnürring gelegen hat, erweitert sich dieser plötzlich. Der Anfang der Spirale nimmt trichterförmige Gestalt an und der Spiraldarm entfaltet sich fortschreitend zu einem glatten Rohr. In diesen Darm, dessen Querspalten alle verstrichen sind, werden durch eine große peristaltische Welle die Inhaltmassen aus der Anfangsschleife hineingetrieben bzw. die darin enthaltenen Ingesta analwärts fortbewegt. Wir konnten oft beobachten, wie diese der peristaltischen Welle voraneilende Entfaltung (Diastole) des Darmes über die ganze Spirale hinwegläuft und im Gebiete der Endschleife verehbt. Bei diesem Vorgang, der in etwa 20 bis 25 Sekunden abläuft, wird der Darminhalt in der ersten zentripetalen Windung oft um eine halbe Spiraltour weitergeschoben (vgl. Abb. 3). Dann erhält der Darm plötzlich auf dem Röntgen-

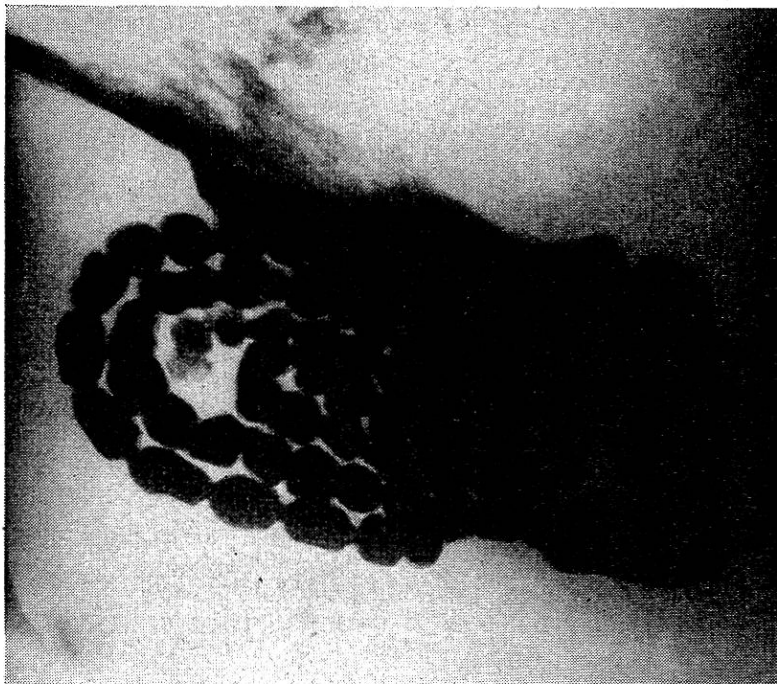


Abb. 5.

Die 3 zentripetalen Touren sowie die Hälfte der ersten zentrifugalen Windung der Darmscheibe sind mit Kontrastmasse gefüllt. Das Bild zeigt die Phase der Stülpbewegungen (rhythmische Segmentation, polymorphe Segmentation). Am oberen Rande des Bildes, etwas links von der Mitte, sieht man den Schatten der Fistelöffnung. (Aufnahme: 0,35 Sek., 68 kV, 40 mA.)

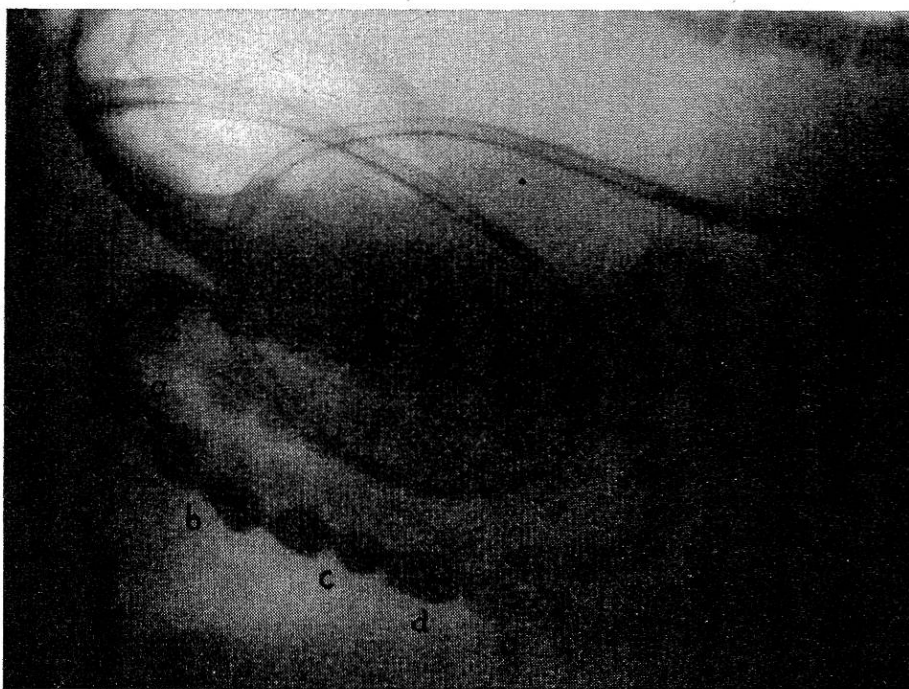

Abb. 6.

Das Bild zeigt deutlich die verschiedenen Segmentationsphasen a, b, c, d (vgl. die Erklärungen im Text). (Aufnahme: 0,3 Sek., 75 kV, 40 mA.)

schirm eine ganz andere Silhouette. Am ganzen Spiraldarm treten in einem Abstand von 1 bis 1,5 cm tiefe Schnürringe auf (Abb. 5), so daß der Darm ein fragmentiertes Aussehen erhält. Diese Schnürringe lösen sich jedoch sofort wieder und im nächsten Augenblick entstehen sie an anderer Stelle von neuem. Es herrscht also das typische Bild der rhythmischen Segmentation vor, wie es vom Dünndarm her bekannt ist¹⁾. Die Segmentationsfrequenz beträgt zirka 50 pro Minute. Die Frequenz wie auch die Intensität scheinen analwärts etwas abzunehmen. In Abb. 6 kann man gut die verschiedenen Segmentationsphasen erkennen. Bei a sieht man gerade einen entstehenden oder eventuell auch in Lösung befindlichen Schnürring, bei b ist die Kontraktion noch stärker und bei c ist der Schnürring vollkommen, während wir bei d eine Art Doppelsegment sehen, bei dem der Schnürring vollkommen gelöst ist. Da bei dieser Bewegungsform (Stülpbewegung) ziemliche Unterschiede in Größe und Form der einzelnen Segmente vorkommen, wird diese wie erwähnt auch als polymorphe Segmentation, bezeichnet im Gegensatz zu der später zu beschreibenden isomorphen Segmentation bzw. Haustrierung. Das abwechselnde Spiel zwischen Perioden von rhythmischer Segmentation und peristaltischen Wellen, das sich gewöhnlich alle 4 Minuten wiederholt, kann sich über lange Zeit erstrecken und unter Umständen solange beobachtet werden bis das gesamte Barium in der Endschleife angelangt ist.

Es muß aber auch auf die mannigfaltigen Abweichungen, die dieser Vorgang erfahren kann, hingewiesen werden. Es kommt vor, daß sich die peristaltischen Wellen in Intervallen von etwa 8 oder noch mehr Minuten folgen oder aber in sehr kurzen Zeitabständen auftreten (etwa alle 2 bis 3 Minuten). In letzterem Falle sind sie meist zu Gruppen von 4 bis 5 oder mehr vereinigt. Die Zeiten, in denen sich diese Serien von peristaltischen Wellen wiederholen, zeigen große Schwankungen. Sie können 5 oder mehr Minuten, unter Umständen aber auch viel länger, eventuell sogar Stunden dauern. In anderen Versuchen konnten die großen peristaltischen Kontraktionen überhaupt nicht gefunden werden.

¹⁾ Für den Begriff der rhythmischen Segmentation ist in bezug auf das Kolon von Katsch, Borchers, v. Bergmann (zit. nach Catel (2)) der Name Stülpbewegungen eingeführt. Mit Stülpbewegungen bezeichnet man das unregelmäßige Ein- und Ausstülpfen von verschiedenen großen und verschieden gestalteten funktionellen Haustrensäckchen, die dem Kolon ein polymorph haustriertes Aussehen geben.

Worauf diese Gruppenbildung von peristaltischen Wellen bzw. das völlige Fehlen derselben beruht, ist uns nicht bekannt. Man ist jedoch versucht, hier auf die Ansichten Baur's hinzuweisen, der die Ursache für das gruppenweise Auftreten von peristaltischen Wellen am überlebenden Meerschweinchendünndarm auf Tonusschwankungen zurückführte. Baur (zit. n. Catel) (2) gab zur Erläuterung der Beziehungen zwischen Tonus und Peristaltik eine einfache schematische Zeichnung an. Die wellenförmige Linie der Abb. 7 stellt die Tonusschwankungen dar. Die Gerade *a*

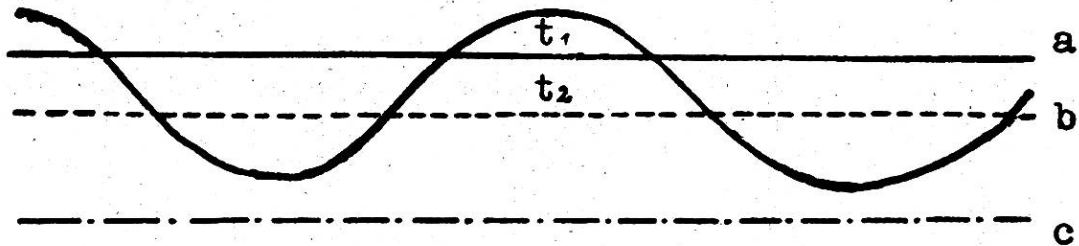


Abb. 7.

entspricht der Reizschwelle eines bestimmten Füllungsdruckes. Diese Reizschwelle wird bei Tonuszunahme während einer gewissen Zeit t_1 überschritten, was das Auftreten von peristaltischen Wellen zur Folge hat. Bei Tonusabnahme wird der Reiz unerschwellig und die Peristaltik hört auf. Die punktierte Linie *b* entspricht einem höheren Füllungsdruck; wie aus der Skizze hervorgeht wird die Periode der peristaltischen Wellen t_2 länger. Ist der Füllungsdruck sehr hoch *c*, so kann die Reizschwelle noch innerhalb des Minimums der erreichten Tonusschwankung liegen, was eine ununterbrochene peristaltische Tätigkeit zur Folge hat. Da aus gewissen Untersuchungen hervorzugehen scheint, daß die oralen Darmabschnitte einen höheren endogenen Tonus besitzen als die analen, können erstere leichter zu peristaltischer Tätigkeit angeregt werden. (Schluß folgt.)

Referate.

Vergleichende Versuche über die Behandlung des Panaritiums in der Praxis. Von Joh. Mansholt. Dissertation Hannover, 1939. 40 Seiten.

Der Verfasser bespricht zunächst die Ätiologie des Panaritiums, in dem er mit Pahl einen Sammelbegriff verschiedenartiger krankhafter Zustände an den Klauen des Rindes erblickt (vgl. dieses Archiv 1938, S. 554). Die in der Schweiz gemachte Beobachtung,