

Zeitschrift: Schweizer Archiv für Tierheilkunde SAT : die Fachzeitschrift für Tierärztinnen und Tierärzte = Archives Suisses de Médecine Vétérinaire
ASMV : la revue professionnelle des vétérinaires

Herausgeber: Gesellschaft Schweizer Tierärztinnen und Tierärzte

Band: 82 (1940)

Heft: 9

Artikel: Ein seltene Zyklopiebildung

Autor: Unger, J.

DOI: <https://doi.org/10.5169/seals-591755>

Nutzungsbedingungen

Die ETH-Bibliothek ist die Anbieterin der digitalisierten Zeitschriften. Sie besitzt keine Urheberrechte an den Zeitschriften und ist nicht verantwortlich für deren Inhalte. Die Rechte liegen in der Regel bei den Herausgebern beziehungsweise den externen Rechteinhabern. [Siehe Rechtliche Hinweise.](#)

Conditions d'utilisation

L'ETH Library est le fournisseur des revues numérisées. Elle ne détient aucun droit d'auteur sur les revues et n'est pas responsable de leur contenu. En règle générale, les droits sont détenus par les éditeurs ou les détenteurs de droits externes. [Voir Informations légales.](#)

Terms of use

The ETH Library is the provider of the digitised journals. It does not own any copyrights to the journals and is not responsible for their content. The rights usually lie with the publishers or the external rights holders. [See Legal notice.](#)

Download PDF: 01.04.2025

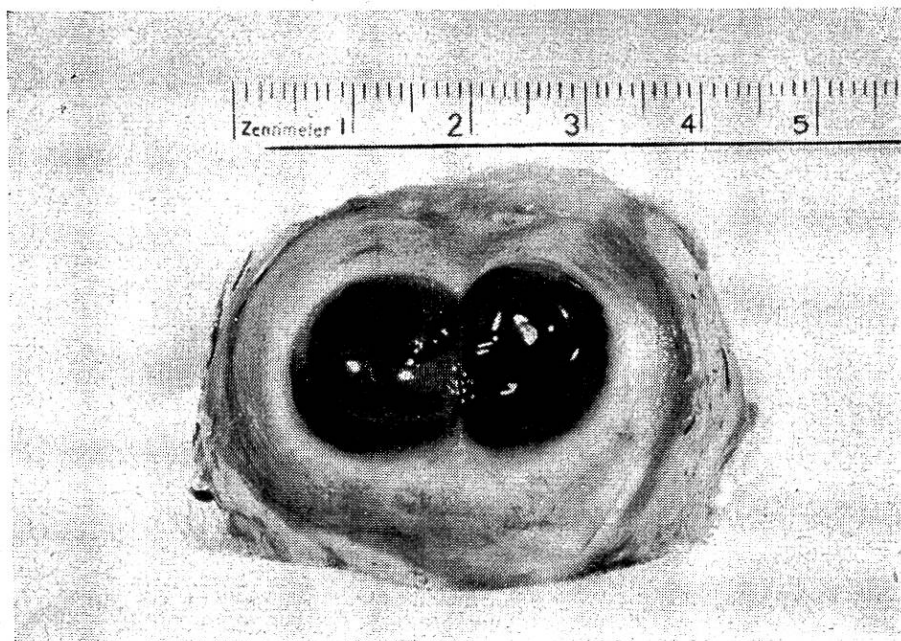
ETH-Bibliothek Zürich, E-Periodica, <https://www.e-periodica.ch>

Eine seltene Zyklopiebildung.

Von Dr. J. Unger, Basel.

Beim Schlachten einer 10 Jahre alten, aus dem Kanton Luzern stammenden Gelbfleck-Kuh entdeckte ein Metzger an deren rechtem Augapfel eine Abnormität, wie er sich ausdrückte ein Doppelauge.

Erst beim Ausstechen der Augäpfel aus dem bereits abgehäuteten Kopfe ist ihm die Abnormität am rechten Augapfel aufgefallen. Nach dem Vergleichen der beiden Augäpfel hat er den linken, an dem er nichts Besonderes gesehen habe, weggeworfen; den rechten mit der Doppelbildung ließ er von sich aus an die Augenklinik der Universität Basel abliefern.



Der Berichterstatter hat erst durch eine Rückfrage durch den Direktor der Augenklinik, Herrn Professor Dr. A. Brückner, und durch dessen gütige Zustellung eines Photogramms vom fraglichen Augapfel von dem Falle Kenntnis erhalten.

Erhebungen beim früheren Besitzer der Kuh haben ergeben, daß dieser gar nichts von einem abnormal beschaffenen Auge seiner jahrelang gehaltenen Kuh gewußt hat. Er erinnert sich nur noch, daß sich die Kuh „seinerzeit“ das rechte Horn gebrochen hat. (War vielleicht eine Sehstörung die Ursache dieser Hornfraktur?) Trotz der durch diesen Hornbruch bedingten Behandlung der Kuh ist die Zyklopiebildung an deren rechtem Auge nicht intra vitam entdeckt worden.

Die histologische Bearbeitung des Falles wird durch Herrn Prof. Dr. Brückner erfolgen. Mit seiner gütigen Erlaubnis kann aber die äußerst seltene Zykloliebildung durch Reproduktion des in der Augenklinik Basel angefertigten Photogramms in unserer Fachzeitschrift wenigstens registriert werden.

Laut den „Jahresberichten für Veterinärmedizin“ 1881 bis 1939 sind nur folgende ähnliche Fälle publiziert worden:

1911. Keil, R. — Archiv für vergl. Ophthalmologie Bd. II, Seite 12: „Cyklopie bei einer Ziege (2 Cornea, Irides, Corpora ciliaria, Linsen, Retinae, einfacher Optikus).“

1911. Böhler, F. — Deutsche tierärztliche Wochenschrift. Bd. XIX, Seite 369: „Doppelanlage des rechten Auges mit Dermoidbildung bei einem Kalb. Sehr interessante partielle Verdoppelung des rechten Auges, die die corneaseitige Hälfte des Bulbus betrifft und mit Dermoidbildung ausgestattet ist.“

1911. Weber. — Berliner tierärztliche Wochenschrift. Jahrg. XXVII, Nr. 43, Seite 791: „Doppelmißbildung der Augen bei einem Kalbe. Bei einem 3 Monate alten Rind in der normal-großen Orbita zwei Bulbi.“

1914. Chidester. — Anat. record. Vol. 8, Seite 255: „Bei einem menschlichen Cyklops ein sanduhrförmiges Auge mit zwei wohlgeformten Linsen.“

Referate.

Zur biologischen Diagnose des Abortus Bang. (Aus dem Eidg. Veterinäramt Bern). Von Jörg Weis, Tierarzt aus Basel, in Gümmenen. Dissertation, Bern 1940, 39 S.

Der durch den Abortus Bang in der Schweiz jährlich verursachte Schaden soll sich nach bisherigen Angaben zwischen 10, 30 und 90 Millionen Franken bewegen. Weis schätzt ihn je nach Wertgestaltung der viehwirtschaftlichen Produkte bis zu 20 Millionen Franken. Eine solche Summe rechtfertigt eine intensive Bekämpfung, die vor allem auf einer sicheren Diagnose basieren muß. Zu diesem Zwecke hat der Verfasser mit Unterstützung des Eidg. Veterinäramtes an einer großen Zahl von Tieren der schweizerischen Braunviehrasse eines landwirtschaftlichen Großbetriebes beachtenswerte Untersuchungen durchgeführt und vier gebräuchliche Agglutinationsmethoden an den gleichen Tieren geprüft, die Ergebnisse verglichen und ihre Brauchbarkeit festgestellt. Es zeigte sich, daß die Blutserumlangsamagglutination (BSLA) das zuverlässigste Verfahren ist und durch kein anderes vollständig ersetzt werden kann. Zweimalige Vornahme in einem Ab-