

Zeitschrift: Schweizer Archiv für Tierheilkunde SAT : die Fachzeitschrift für Tierärztinnen und Tierärzte = Archives Suisses de Médecine Vétérinaire ASMV : la revue professionnelle des vétérinaires

Herausgeber: Gesellschaft Schweizer Tierärztinnen und Tierärzte

Band: 82 (1940)

Heft: 10

Artikel: Rotlauf bei neugeborenen Ferkeln

Autor: Wyssmann, Ernst

DOI: <https://doi.org/10.5169/seals-592146>

Nutzungsbedingungen

Die ETH-Bibliothek ist die Anbieterin der digitalisierten Zeitschriften. Sie besitzt keine Urheberrechte an den Zeitschriften und ist nicht verantwortlich für deren Inhalte. Die Rechte liegen in der Regel bei den Herausgebern beziehungsweise den externen Rechteinhabern. [Siehe Rechtliche Hinweise.](#)

Conditions d'utilisation

L'ETH Library est le fournisseur des revues numérisées. Elle ne détient aucun droit d'auteur sur les revues et n'est pas responsable de leur contenu. En règle générale, les droits sont détenus par les éditeurs ou les détenteurs de droits externes. [Voir Informations légales.](#)

Terms of use

The ETH Library is the provider of the digitised journals. It does not own any copyrights to the journals and is not responsible for their content. The rights usually lie with the publishers or the external rights holders. [See Legal notice.](#)

Download PDF: 16.03.2025

ETH-Bibliothek Zürich, E-Periodica, <https://www.e-periodica.ch>

Rotlauf bei neugeborenen Ferkeln.

Von Ernst Wyssmann.

In der Plazenta (Chorionepithel und Angiothel) besitzen die Tiere einen feinen Filterapparat, der in der Regel einen Übertritt pathogener Erreger vom Muttertier auf die Fruchthüllen und den Fötus verhindert, doch gibt es gewisse Bakterien und Seuchenerreger, die diesen sonst zuverlässigen Schutzapparat zu durchbrechen und vom Muttertier auf den Fötus überzugehen vermögen (Streptokokken, Rotzbazillen, die Erreger der Wut, des Rauschbrandes usw.). Beim Menschen besitzen diese Fähigkeit die Pneumokokken, Typhuserreger, sowie die Erreger der Syphilis u. a. m.

Die Frage, ob der Rotlauf der Schweine vom kranken Muttertier intrauterin auf die Föten übertragen werden kann, ist bisher noch wenig erörtert worden, muß aber nach den vorliegenden spärlichen Literaturangaben und eigener Beobachtung in bejahendem Sinne beantwortet werden.

Im Jahresbericht der beamteten Tierärzte Preußens vom Jahr 1903 wird mitgeteilt, daß die Föten einer hochtragenden, wegen schwerer Erkrankung an Backsteinblattern geschlachteten Muttersau ebenfalls Backsteinblattern gezeigt haben.

H. Schmidt konnte beobachten, daß eine an Rotlauf erkrankte und mit Serum behandelte Muttersau 8 Ferkel warf, von denen am folgenden Tag jedes mit 2—3 scharf umgrenzten, rechteckigen, blauvioletten, etwas erhabenen und etwa 1—2 cm großen Flecken besetzt war. Er schloß daraus, daß hier bereits eine intrauterine Infektion stattgefunden haben müsse, daß aber die Rotlaufbazillen durch die Serumbehandlung des Muttertieres abgeschwächt worden waren und daher nur die milde Form des Rotlaufs erzeugt hatten. Von den 8 Ferkeln genasen 7 nach Serumbehandlung (je 1 ccm).

Dörrwächter hat mitgeteilt, daß die Föten trächtiger Schweine oder Mutterschweine, die kurz nach der Geburt an Rotlauf starben, starke Rotfärbung der Haut zeigten und daß der Uterus hämorrhagisch entzündet war. Die im Freiburger Institut (im Breisgau) vorgenommene Untersuchung ergab Mischinfektion von Schweineseuche und Rotlauf.

Von Seeberger ist in einem Fall, wo drei Saugferkel eines einige Tage vorher an Rotlauf umgestandenen Mutterschweines innerhalb drei Tagen zugrunde gegangen waren, die Möglichkeit einer intrauterinen Infektion erwogen worden, doch schien ihm eine postnatale Infektion noch zu Lebzeiten der Mutter oder kurz nach ihrem Tode wahrscheinlicher.

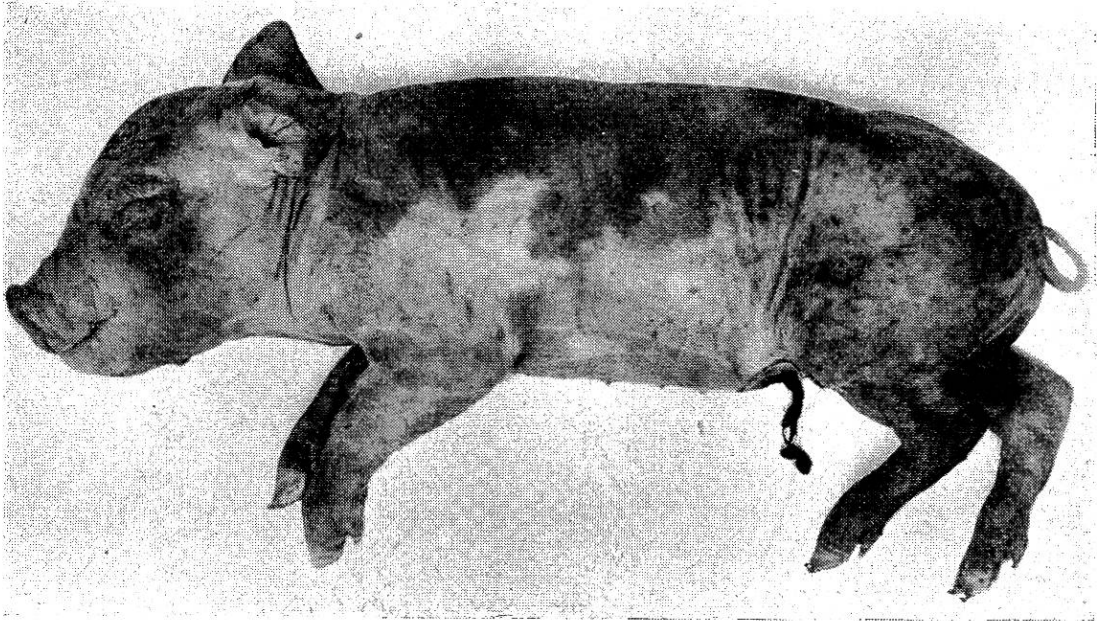
Nach Shanks und Lamont erkrankte auf einer Farm ein Mutterschwein vor der Geburt an einer anscheinend rheumatischen Lahmheit, gebar dann 12 lebende Ferkel und zeigte vier Tage später Fieber und die für Rotlauf typischen fleckigen Hautrötungen. Gleichzeitig erkrankten auch die Ferkel, von denen 7 starben. Die bakteriologische Untersuchung eines Tieres ergab Rotlauf. Die überlebenden Ferkel und die Mutter genasen nach Serumbehandlung.

In einem von Waller beobachteten Fall brachte ein seit mehreren Tagen krankes Mutterschwein 16 Ferkel zur Welt, von denen 4 tot waren. Von den noch verbleibenden 12 Stück starben nach zwei Tagen 4, bei denen Hautrötungen, Ödeme und Milzschwellungen festgestellt wurden. Aus den Organen konnten Rotlaufbakterien gezüchtet werden. Am nächsten Tag gingen wieder 4 Ferkel mit den gleichen Veränderungen ein. Das Mutterschwein war gleichzeitig fieberhaft an Hautrotlauf erkrankt. Die Behandlung mit Rotlaufserum war erfolgreich.

Es erscheint nicht überflüssig, diesen Literaturangaben eine eigene Beobachtung anzuschließen, die zwar schon viele Jahre zurückliegt, aber durch eine photographische Aufnahme belegt werden kann.

Am 1. November 1921 wünschte der Besitzer St. in K., Gemeinde Bern-Bümpliz, einen Besuch wegen eines an Rotlauf schwer erkrankten Mutterschweines. Laut Vorbericht soll das Tier, II-Para, seit dem 26. Oktober schlecht gefressen und an Verstopfung gelitten haben. Am 29. Oktober wurden an verschiedenen Körperstellen Flecken bemerkt und am 30. Oktober soll das seit 14½ Wochen trächtige, zirka 130 kg schwere Tier 11 Ferkel abortiert haben, von denen 3 tot waren. Die übrigen Jungen versuchten noch zu saugen, seien aber lebensschwach gewesen und durch ihr fortwährendes Gejammer („Zwieren“) aufgefallen. Sie konnten auch nur wenig Milch erhalten und starben weg, das letzte am 31. Oktober abends. Dem Besitzer fiel noch auf, daß alle Ferkel starke fleckige Hautrötungen aufwiesen. Er beseitigte sie durch Verscharren.

An dem erkrankten Mutterschwein, bei dem die Nachgeburt abgegangen war, konnte folgender Befund erhoben werden. Der Allgemeinzustand erschien schlecht. Das Tier lag fast beständig, stund allerdings auf Antreiben hin auf und suchte sogar etwas Futter im Trog. Die Haut war über und über besät mit großen, erhabenen, viereckigen, dunkelblau-roten und teilweise nekrotisch aussehenden Flecken, von denen einige einen Durchmesser von 10 cm aufwiesen. Das Tier erhielt trotz zweifelhafter Pro-



gnose 80 ccm und am andern Tag nochmals 50 ccm Rotlaufserum und ist in der Folge auch genesen, wurde jedoch nicht mehr trächtig.

Von den verscharrten Ferkeln ließ ich drei wieder ausgraben. Alle waren rot gescheckt und fielen besonders auf durch starke ödematöse Hautschwellungen, die teils m. o. w. scharf begrenzt, teils auch in diffuser Ausbreitung vorhanden waren. Bei einem dieser Ferkel im Gewicht von 900 g (siehe Bild) wurde ein genauerer Befund erhoben. Es bestanden starke diffuse und fleckige Hautrötungen mit ödematöser Schwellung der Haut, besonders auf dem Rücken und an der Seitenbrust. Die beiden Vorderextremitäten waren bis zum Carpus stark rot gefärbt, ebenso die Hinterextremitäten, Hinterbacken, der Spalt und der Schwanz. Ferner bestanden starke Rötungen am Kopf (Ohren, Stirne, Rüssel und Unterkiefer). Bei der Sektion fand ich die Leber groß und dunkelrot, die Gallenblase kleinerbsengroß und die derselben benachbarten unteren Abschnitte der Leber besonders dunkel gefärbt. Die Milz war geschwollen. Nieren ohne Veränderungen. Lungen leicht emphysematös und teilweise atelektatisch. Magen baumnußgroß, mit geronnener Milch gefüllt. Der gesamte Darmtraktus stark gerötet, teilweise mit galligem Inhalt.

· Diagnose: Die klinischen Symptome des Muttertieres und die bei den Ferkeln festgestellten Veränderungen ließen an der Diagnose Rotlauf keinen Zweifel. Nach dem ganzen Verlauf kann auch mit Sicherheit angenommen werden, daß die Ferkel

durch das an Rotlauf erkrankte Muttertier intrauterin infiziert worden sind. Eine postnatale Infektion erscheint völlig ausgeschlossen.

Zur Erhärtung der Diagnose wurden dem veterinärpathologischen und -bakteriologischen Institut Bern Organteile zugewiesen. Infolge eines Mißverständnisses beschränkte sich dasselbe leider auf eine histologische Untersuchung eines Hautstückes und stellte strichweise starke Erweiterung der Blutgefäße fest. Ferner sollen um einige Gefäße herum die Kerne der Adventitiazellen zahlreicher und etwas plumper gewesen sein.

Was den beschriebenen Fall auszeichnet, ist die schon im Mutterleib erfolgte Erkrankung sämtlicher Ferkel sowie die vorzeitige Ausscheidung und große Lebensschwäche der lebendgeborenen. Die Veränderungen an der Haut (diffuse und fleckige Rötungen und Ödeme) und die angetroffene Milzschwellung entsprechen den von anderer Seite erhobenen Befunden.

Literatur.

Dörrwächter: Mitt. d. Vereins bad. Tierärzte. 7. Jahrg. Nr. 12 und Berl. Tierärztl. Wschr. 1908, S. 98 (Ref.). — Glässer: Die Krankh. d. Schweines 1912 und Jahresbericht der beamt. Tierärzte Preußens 1903. — Schmidt, H.: Berl. Tierärztl. Wschr. 1903, S. 351. — Seeburger: Schweiz. Archiv f. Tierheilk. 1919, S. 264. — Shanks und Lamont: Vet. Rec. 1938, S. 816. — Waller: J. americ. vet. med. Assoc. 1938, S. 196.

Fraktur der distalen Epiphysenfuge am Metatarsus bei einem Zugochsen.

Von Dr. O. Wirz, Tierarzt in Ins.

Einen nicht alltäglichen Fall einer Fraktur, sowohl in bezug auf Lokalisation als auf Symptomatologie, hatte ich Gelegenheit, letzthin zu beobachten. Am 10. August wurde ich dringend zu Herrn J. G. in I. gerufen wegen einem Ochsen. Der Vorbericht lautete: plötzliche hochgradige Lahmheit eines im Stalle stehenden 2½jährigen Simmentalerochsen. Dieses Zugtier hatte tags zuvor noch wie gewohnt Feldarbeiten verrichtet; bei der Morgenfütterung, am 10. August, war noch nichts Anormales im Stehen zu beobachten. Gegen Mittag, vermutlich nach dem Aufstehen, stand der Ochs nur auf 3 Beinen, bei häufigem krampfhaftem Heben der h. l. Gliedmaße und leisem Stöhnen.

Etwa 3 bis 4 cm oberhalb des h. l. Fesselgelenks besteht eine