

Zeitschrift: Schweizer Archiv für Tierheilkunde SAT : die Fachzeitschrift für Tierärztinnen und Tierärzte = Archives Suisses de Médecine Vétérinaire
ASMV : la revue professionnelle des vétérinaires

Herausgeber: Gesellschaft Schweizer Tierärztinnen und Tierärzte

Band: 83 (1941)

Heft: 2-3

Artikel: Ein Nachtrag zu Aetiomorphose und Ontogenese der Hörner der Cavicornia nach neuen Beobachtungen beim Hausrinde

Autor: Duerst, J. Ulrich

DOI: <https://doi.org/10.5169/seals-589121>

Nutzungsbedingungen

Die ETH-Bibliothek ist die Anbieterin der digitalisierten Zeitschriften. Sie besitzt keine Urheberrechte an den Zeitschriften und ist nicht verantwortlich für deren Inhalte. Die Rechte liegen in der Regel bei den Herausgebern beziehungsweise den externen Rechteinhabern. [Siehe Rechtliche Hinweise.](#)

Conditions d'utilisation

L'ETH Library est le fournisseur des revues numérisées. Elle ne détient aucun droit d'auteur sur les revues et n'est pas responsable de leur contenu. En règle générale, les droits sont détenus par les éditeurs ou les détenteurs de droits externes. [Voir Informations légales.](#)

Terms of use

The ETH Library is the provider of the digitised journals. It does not own any copyrights to the journals and is not responsible for their content. The rights usually lie with the publishers or the external rights holders. [See Legal notice.](#)

Download PDF: 01.04.2025

ETH-Bibliothek Zürich, E-Periodica, <https://www.e-periodica.ch>

anat. Institut, Bern. — Rubeli, O. Besonderheiten im Ausführungsgangsystem der Milchdrüse des Rindes in „Mitteilungen der naturforschenden Gesellschaft in Bern“ 1903 und 1915, sowie in „Verhandlungen der Schweiz. naturforschenden Gesellschaft“ 1914. — Derselbe: Mitteilung im Verein Bernischer Tierärzte über den Bau des Kuheuters vom 4. Dezember 1915. — Derselbe: Anatomie des Euters im Handb. der tierärztl. Chirurgie und Geburtshilfe von Bayer & Fröhner, Bd. 3, 1911. — Derselbe: Was jeder Bauer und Melker vom Euter der Kuh wissen sollte. Jubil.-Bericht der Landw. Schule Rütli-Zollikofen. — Steck, W.: Radikale Tilgung des gelben Galtes mit Hilfe der Akridin-Therapie während der Laktation. Schweiz. Archiv f. Tierheilkunde, Bd. 79, 1937.

Alle übrige, einschlägige Literatur findet sich in der Arbeit Mainzer zusammengestellt.

Ein Nachtrag zu Aetiomorphose und Ontogenese der Hörner der Cavicornia nach neuen Beobachtungen beim Hausrinde.

Von J. Ulrich Duerst.

Die angenehme Aufgabe, mich als Senior der amtierenden Professoren der Berner Fakultät noch an der Huldigungsgabe zum 80. Geburtstage meines lieben Freundes und Kollegen Th. O. Rubeli beteiligen zu dürfen, verbindet sich der Verhältnisse halber leider mit dem Bedürfnis zu möglichster Kürze, ohne dadurch dem Wunsche zu sehr zu schaden, etwas anatomisch Interessantes zu bieten. Von meinem großen Sammlungsmaterial hielt ich das Nachfolgende für geeignet.

Meine histologischen Untersuchungen über die Hörner der Cavicornia begann ich 1902 mit der ersten exakten Darstellung der Ontogenese. In den Jahren 1902, 1905 und 1911 konnte ich jeweils weitere Fortschritte unserer Kenntnisse melden, und so 1926 eine zusammenfassende Monographie unter allen, auch den Gesichtspunkten der Ätiomorphose geben. Wiederum mußte ich Nachträge 1931 und 1935 folgen lassen, wo ich dann zu einem völligen Verständnis der Zusammenhänge kam, die diese kleine Abhandlung, gestützt auf neues Material, noch besser belegen soll.

Wenn Prof. *Zietzschmann* (1929) und sein Schüler *Kurt Brandt* (1928) mit Recht betonen, daß ich eine etwas unsichere Deutung meiner Funde gäbe, ob es sich beim Horne um eine Epiphyse oder Apophyse handle, obgleich ich ja auf das größte Material und „auf überaus exakte Untersuchungen“ aufbaue, so kommen beide Forscher, trotzdem sie erklären, daß es sicher eine Apophyse sei,

doch zum Schlusse, „um diese Fragen weiter zu klären, müssen die Untersuchungen fortgesetzt werden“ (Zietzschmann, 1929). Ich habe das auch ununterbrochen getan.

Die nun erforderliche Klärung betrifft somit bloß die eine Frage: Ist das Horn ursprünglich eine Epiphyse, besitzt es also einen eigenen, selbständigen Bildungstrieb und verwächst jeweils erst nachträglich mit dem das Horn tragenden Knochen, oder ist es eine reine Apophyse, also ein primär angelegter Fortsatz des Stirnbeines der Cavicornia?

Meine Antwort lautet heute klar und bündig: *Das Horn der Cavicornia entsteht phylogenetisch und ontogenetisch aus der Verschmelzung eines apikalen Teiles, des Os cornu, der unter dem Einflusse der Hornscheide sich einem Osteome vergleichbar bildet, dem aber vom Schädel her eine echte Apophyse, wie wir sie beim Rosenstocke der Cervidengeweihre kennen, entgegenkommt.* Der knöcherne Hornzapfen des Rindes ist also beides, Epiphysis im apikalen, Apophysis im basalen Teil, aber sein makroskopisches Wachstum ist normalerweise stets das einer echten Apophyse.

Die Begründung dieses Urteiles baut sich auf die folgenden Tatsachen auf.

Historisch können wir feststellen, daß der niederländische Forscher *G. Sandifort* schon 1829 Beobachtungen publizierte, wonach bei Rinderföten sich nach dem 7. Monat zwischen Periost und Frontale eine scheinbar selbständige Knorpelsubstanz entwickle, die ein neues Verknöcherungszentrum erzeuge, „hetwelk eerst eene Epiphysis vormt, doch zeer spoedig zich mit het been vereenigd, en in een Apophysis overgaat“, so daß er nach der Geburt keinen Unterschied zwischen diesen beiden Teilen mehr finde.

Im Jahre 1837 teilte dann *Geoffroy St. Hilaire* vom Pariser Naturgeschichtsmuseum die Entdeckung seines Sohnes mit, daß auf Kälberstirnbeinen sich eine von Knorpel und Bindegewebe umgebene Art von knöchernem Hornkern, ähnlich einer Zahnanlage auffinden lasse. Auch *Dr. A. Numan* in Utrecht gab 1847 eine größere Abhandlung heraus, worin er Sandiforts Befunde insofern bestätigt, als sich zuerst ein knorpeliger, verschiebbarer Hornkern bilde, der aber nachher doch wie eine Apophyse wachse. Neu zeigte er experimentell durch Einkerbungen der Hornanlagen, daß sich so leicht Polykeratie erzeugen lasse. Diesen beiden recht gewissenhaft arbeitenden Autoren, von denen *Numan* der Tierheilkunde angehörte, trat dann der Ordinarius der vergleichenden Anatomie *Vrolik* 1854 in den Verhandlungen der Niederländischen Akademie der Wissenschaften entgegen und erklärte in einer Arbeit über Antilopenhörner dieselben als ganz sichere Apophysen.

Obgleich dieses Opus weit weniger sorgfältig als die der Vor-erwähnten war, wurde doch von allen bedeutenden Autoren der damaligen Zeit, so auch von *Ludw. Rüttimeyer* (1867) die Vroliksche Behauptung übernommen und ständig in der vergleichenden Anatomie und auch der Veterinär-Anatomie wiederholt. Nur der Veterinär-anatom Prof. *Xavier Lesbre* in Lyon war der einzige, der 1890 sagen durfte, daß auf Grund seiner Beobachtungen an Hauthörnern die normalen Hörner doch Hautprodukte sein müssen, die sich erst sekundär mit dem Schädel vereinigen. Der russische Anatom Prof. *Alex. Brandt* (1890, 1892) war dann der erste, der eine Abbildung eines von ihm beim Kalbe gefundenen, selbständigen Knochenkernes der Hornanlage veröffentlichte und ihm den alten Namen „Os cornu“ gab.

Zur Klärung des Problems hatte ich von 1900 bis 1902 die Hornanlagen von 250 Rinderföten und Kälbern in den Pariser Schlachthöfen der Vilette und von Vaugirard histologisch studiert. Während dieser Zeit erschien eine Arbeit von *R. Fambach* (1901), in welcher, wesentlich gestützt auf makroskopische Betrachtung und ein bei einem Ziegenkitz aufgefundenenes Os cornu, die Theorie verfochten wurde, daß auf der äußeren hautwärts gerichteten Seite des das Frontale überziehenden Periostes ein zweiter Knochenneubildungsprozeß entstehe, aber alsbald das Periost atrophiere und ein Bindegewebsstreifen als Rest übrig bleibe.

Auf der andern Seite war es *H. Nitsche*, Prof. der Zoologie an der Forstakademie Tharandt, der 1898 einen „seltenen“ Schnitt durch ein Gemskitzgehörn publizierte, bei dem das Os cornu noch nicht mit der Stirnvorwölbung verknöchert war. Er folgerte daraus: „Die Gehörne der Boviden entstehen, was ihre knöcherne Grundlage betrifft, als poröse, ursprünglich dem Stirnbein völlig fremde Cutisknochen, die aber bereits sehr zeitig mit dem entweder solid bleibenden oder durch große sinus frontalis beulenartig vorgewölbte Auftreibungen des Stirnbeines verschmelzen. Es sind also die Stirnzapfen Epiphysen, nicht Apophysen des Stirnbeines.“

Ebenso kam ich bei der ersten Formulierung meiner auf die Materialien der Pariser Schlachthäuser gestützten Schlüsse zur Auffassung, daß der Hornzapfen *nicht eine reine Apophyse* sei, sondern gewissermaßen wie eine Epiphyse durch völlig differente Knochenbildung vom Bindegewebe der Hornmatrix aus auf die völlig unverändert bleibende tabula externa des Frontalis aufgesetzt werde, die sich erst sekundär daraufhin diploetisch auflöse und mit der differenten Zapfensubstanz vereinige. Sowohl der spätere Prof. *Fambach* der Münchner vet.-med. Fakultät, wie Prof. *Brandt* sandten mir ihre bezüglichen Präparate und Angaben ein, wonach ich die betreffenden Tiere als Bastarde zwischen hornlosen und gehörnten Rinderrassen und als Saanenziegen bezeichnen konnte und das aufgefundenene Os cornu als *Ausnahme*.

Was aber das Auftreten eines echten *Os cornu* bei der Gemse angeht, bin ich seit 8 Jahren in den Besitz von 7 Gemskitzkadavern aus dem Schweizerischen Nationalpark gelangt, und konnte ich hier in *allen* Fällen ein einwandfreies *Os cornu* feststellen, das sich erst mit 5 Monaten bei einer Länge der Hornscheiden von ca. 3 cm zu bilden beginnt, und zwar hier umgekehrt wie beim Rinde, erst nach der Aufwölbung der Frontalapophyse und der Sinusbildung (Abb. 1). So wertvoll für unser Problem diese Feststellungen sind, muß ich doch sagen, daß in einem Gebiete des Parkes, woher alle diese Kitzen stammen, ständig *Pica* herrscht und selbst bei Hirschen fast papierdünne Schädelknochen angetroffen wurden, somit also die Osteogenese dort



1. Schemat. Skizze des Mitteltyps bei den Gemskitzen aus dem Ofenberggebiet des Schweiz. Nationalparkes. Über der Stirnbeinapophyse ist mit 7 Monaten nur ein ca. 2,5 mm breites und dickes *Os cornu* vorhanden.

gehemmt ist. Für die Beurteilung unseres Falles ist dies aber nur günstig, da wir daraus mit Sicherheit feststellen können, daß das *Os cornu* eine *sekundäre*, dem *Schädel fremde* Knochenbildung ist, weil es soviel später auftritt, *nachdem* die Apophyse in die Basis des Hornes emporgestiegen ist.

Eine andere Frage war die, ob der Hornzapfen ein im Bindegewebe entstehender *Hautknochen* ist, oder knorpelig präformiert wird. Schon nach meinen ersten Untersuchungen nannte ich ihn einen typischen Hautknochen, der aus der „substance préosseuse“ Robins oder „osteogener Substanz“ H. Müllers hervorgehe, wie man sie damals nannte. Dadurch kam ich zu Auseinandersetzungen mit dem vergleichenden Anatomen der Universität Cambridge, Prof. *H. Gadow*, der den Hornzapfen auch als *os cornu stets* „knorpelig präformiert“ betrachtete. In neuerer Zeit hat dann *Atzkern* (1923) sich in seiner Münchner Dissertation zum Verteidiger dieser Knorpeltheorie Gadows gemacht und beklagt, daß „die überaus wichtigen Argumente des Engländers seit Duerst von allen Forschern ignoriert

werden“. Dagegen betont Kurt Brandt (1928), der unter Zietzschmann arbeitete: „Von Knorpel — wie es Atzkern neuerdings wieder behauptet — ist in Übereinstimmung mit den Resultaten von Duerst keine Spur zu sehen.“

Es war aber erst die Dissertation von *Frischmuth* (1931), der unter Prof. Weber 2931 Rinder im Schlachthofe Leipzig palpatorisch auf ein bewegliches Os cornu prüfte und die gefundenen nach der Schlachtung makroskopisch kontrollierte, welche mich 1935 veranlaßte, meine Stellungnahme zu der uns beschäftigenden Frage eindeutig zu formulieren. Frischmuth zeigte, daß nur Angehörige der schwarzbunten Niederungsrasse und hier nur die weiblichen Tiere ein Os cornu aufwiesen. Beim Höhenvieh besteht eine deutliche Differenz, indem die Verschmelzung der beiden Knochen frühzeitiger eintritt und derart unauffällig ist, daß der Hornzapfen genau so wächst, wie wenn er eine einzige Apophyse wäre. Frischmuth fand unter 2057 schwarzbunten Niederungsrindern neun Stück, die nicht nur recht häufig das bewegliche Os cornu hatten, sondern sogar in adultem Zustand noch einen Hornzapfen besaßen, der beweglich durch eine verschieden dicke Bindegewebsschicht mit einer auf dem Frontale sitzenden Knochenbeule verbunden war. Bei den Höhenrindern dagegen konnte er kein Os cornu antreffen. Immerhin kamen ganz seltene Fälle auch bei uns vor, wie Kollege Felix Weber in Laupen ein Kalb antraf, das anderthalb Jahre lang hornlos blieb und als Rind mit 3 Jahren 4 cm lange Hörnchen hatte, deren Hornzapfen sich beliebig verschieben ließen.

Daher kam Frischmuth schon zum richtigen Schlusse: „Der Hornzapfen der Rinder entsteht aus dem Os cornu und der unter der normalen Knochenhaut des Stirnbeins sich bildenden Verwölbung.“

Somit besteht er aus einem *apikalen Epiphyse* und einer *basalen Apophyse*!

Ein weiterer Punkt ist aber die Frage, ob tatsächlich die *Entstehung eines Hornköchers* die *Bildung eines Hornzapfens* bewirken kann?

Ich sagte (1902, b. p. 198): „La cheville osseuse n'est pas la partie principale d'une corne, elle se produit sous l'influence de la substance cornée. De cet étui corné dépendront la forme et le développement de la cheville.“ Später (1926, p. 73) ging ich weiter und sagte: „Phylogenetisch ist der Hornzapfen als ein im Bindegewebe auf traumatischen Reiz hin entstandenes Osteom zu betrachten, eine Knochengeschwulst, die sich erst später auf dem Schädel festgesetzt hat.“ Auch hierzu werde ich gleich einen neuen Beweis geben. Vorher muß jedoch erwähnt werden, daß dieser Satz, daß der Hornköcher knochenbildend wirke durch *William Franklin*


Dove, „Biologist“ der Versuchsstation der University of Maine (U. S. A.) als irrtümlich bezeichnet worden ist.

Dove kritisiert in einer zwar nur makroskopisch durchgeführten, aber durch sehr schöne und erfolgreiche Transplantationen von Hornanlagen ausgezeichneten Arbeit, bei denen er einen in der ganzen Landw. Presse der Welt publizierten „Einhornstier“ machen konnte, diesen einen Punkt meiner früheren Arbeiten in folgender Weise: „Der wachsende Hornzapfen bewirkt von sich aus keine Keratinbildung. Im Gegensatz zu der Hypothese von *Duerst* und deren operative Bestätigung von *Marchi* und *Komura* bewirkt aber auch verhornende Epidermis keine Verknöcherungszonen in dem darunter befindlichen Gewebe.“ Da nun unter *Zietzschmanns* Leitung auch *Brandt* die früheren Kontrollversuche von Prof. *Marchi* in Perugia und Dr. *Komura* in Japan bestätigte und so gegen 20 gelungene Fälle gegen Mr. *Dove* stehen, so können wir uns fragen, welche Mengen neuer Versuche ihn zu seinem Urteile führen? Es ist aber nur *ein einziger* (Versuchstier XII) und seine Folgerung ist deshalb auch nicht richtig, weil der Versuch *falsch* angestellt und gedeutet wurde. Er zeigt zunächst, daß dem Autor das Verständnis der Physiologie der Wunde, wie wir es *Hunter*, *Lister* und neuerdings *Carrel* verdanken, durchaus abgeht, denn er hat als Versuchsobjekt ein Tier genommen, dem er den größten Teil der Hornanlage bis auf das Periost entfernte, und wo sich nun die Heilungsvorgänge einer offenen Wunde mit Substanzverlust ohne Infektion abspielten und sich vom zweiten Tage an kleine rote Knötchen progressiv an Zahl zunehmend zeigten und die Granulationsfläche bildeten. Dann rückte von den Wundrändern her in Form eines sich verbreiternden Saumes die Epidermis zur Bekleidung vor und mit ihr als ihre oberste Lage die *Randzone* der Hornschicht. Als diese über der Narbe, noch als *flache* Schicht liegend, 5 mm dick war, tötete er das Tier zu früh und fand, wie vorauszu-sehen war, unter der Narbe kein Zeichen einer Knochenbildung. Der Frontalknochen war flach wie bei einem hornlosen Rind. Nun aber folgert er zwar berechtigt „Keratinbildung bedingt daher nicht die Hornzapfenentstehung“, aber er sieht nicht, daß ich ausdrücklich von der *Hornkappe* der Hornanlage gesprochen habe, die, wie gleich gezeigt werden wird, Osteome entstehen läßt. Es muß aber auch festgestellt werden, daß selbst flache Hornschichten, wenn sie *lange* liegen, ebenfalls Hornperlen und Rauigkeiten auf der Zwischenhornlinie entstehen lassen, wie dies beispielsweise an den Bantengstierschädeln in dem Natural History Museum in South Kensington, London, oder dem Muséum d'Histoire Naturelle in Paris nachkontrolliert werden kann, wo ich dies genau studierte.

Die besten Beweise liegen aber in der Entstehung des Knochenkernes in den Hauthörnern. Herrn Dr. M. Merk in Pfyln bin ich zu größtem Danke verpflichtet, daß er mir die

nötigen Angaben und Bilder eines besonders interessanten Hauthornes bei einer Kuh und später das Hauthorn selbst verschaffte, das sich wie keines der vielen, die ich in den größten Museen Europas daraufhin studierte, eignet, die uns beschäftigende Frage klarzulegen.

Es handelt sich um ein auf der *Backenhaut* am linken Tuberculum maxillare entstandenes Hauthorn einer Braunviehkuh der Wwe. Morgenthaler, Geigenhof-Hüttlingen, Thurgau. Die Abbildung 2 zeigt das Hörnchen wenige Monate alt, ca. 10 cm lang, mit 3,5 cm Durchmesser an der Basis. Im Verlaufe des nächsten Jahres nahm es aber derart an Länge und Durchmesser zu, daß es das Tier am Fressen hinderte und seine Entfernung nötig wurde.



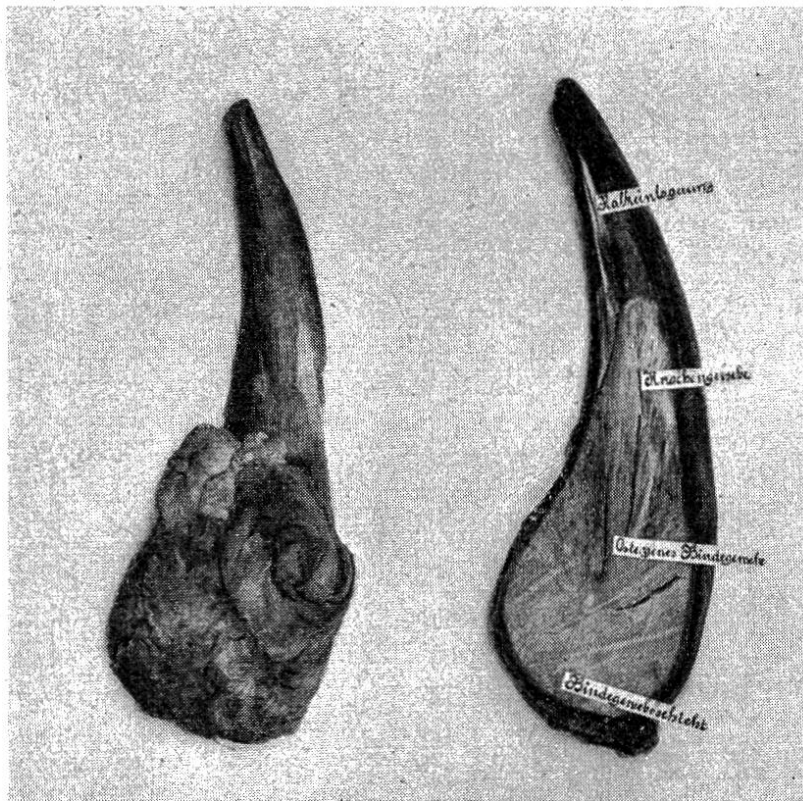
2. Braunviehkuh mit Hauthorn auf der linken Backe, ca. 6 Monate entwickelt.

Das exstirpierte Horn besitzt eine Länge an der äußeren Kurvatur gemessen von 30,0 cm, an der inneren 25,0 cm; der Umfang der Basis ist 35 cm, in der Mitte 18,5 cm, an der Spitze 9,3 cm. Der Durchmesser an der Basis ist 9,2 cm, in der Mitte 5,7 cm.

Dr. Merk betont, daß er unter der Ligaturwunde eine Knochenaufreibung fand, die ähnlich einem Osteom auf der Maxilla superior aufsaß. Es besteht kein Zweifel; daß es sich dabei um die Apophyse des neu entstehenden Hornzapfens handelte, von der derselbe durch die in Abbildung 3 sichtbare Bindegewebsschichten getrennt ist.

Das vorliegende Hauthorn gleicht wie kein zweites, das ich je gesehen, einem völlig normalen Horne. Es überrascht, daß auch hier sich dicht unter der schwarzen Hornspitze eine

weiße, durch $\text{Ca}_3(\text{P}_2\text{O}_4)_2$ bewirkte Zone gebildet hat, wie dies für die Beschaffenheit der normalen Braunvieh-Hornscheiden nach dem Rassenstandard verlangt wird. In dem nebenstehenden Schnitte (Abb. 3) sehen wir ferner, daß der apikale Teil des Zapfens von ziemlich normaler Knochensubstanz gefüllt ist, bei der der chemische Kalknachweis auf phosphorsauren Kalk tadellos gelang, wenn auch, namentlich im basalen Teile das Bindegewebe vorherrscht, so daß nach den verschiedenen



3. Schnitt durch das Hauthorn nach einem Jahre seit dem ersten Bild. Innere Seite apikal verknöchertes Bindegewebe, basal in Verknöcherung begriffen und darunter weiches Bindegewebe (gefärbt), das die Verbindung mit der Apophyse herstellte. Daneben liegt die ventrale Seite des Hornes mit der Durchbruchwucherung dieses Osteoms.

Färbungsmethoden die Schnitte entweder ganz rot (van Gieson) oder blau (Azan und Mallory) wurden. Die Knorpelfärbungen nach Romeis mit Chromotrop zur Differenzierung von Knorpel und Bindegewebe ergaben leuchtend rotes osteogenes Gewebe, statt blauem Knorpel. Somit kann nicht bestritten werden, daß es sich auch hier wieder um einen Bindegewebsknochen handelt.

Nun kommt aber noch ein interessanter Faktor hinzu, der diesen Hornzapfen als eine selbständige Neubildung und

typisches Osteom charakterisiert. Es erfolgt dies in einer so klassischen Art, wie ich es bisher ebenfalls noch nie antraf. Im zweiten Jahre des Wachstums durchbrach das osteogene Bindegewebe mitsamt den sich darin bildenden Knochentrabekeln die sowieso schon enorm ausgedehnte Basis bis zur Mitte des Hornes auf der ventralen Seite. Die Hornscheide war hier ganz dünn geworden infolge der Spannung der Matrix, so daß die Knochensubstanz herausdringen und außerhalb zu wuchern beginnen konnte. Eine dicke Hornscheide allein kann dies also verhindern.

Daraus folgt; daß neben der *Hyperkeratose* der traumatisch gereizten Haut sich unter gewissen Bedingungen innerhalb derselben eine *Knochengeschwulst* bilden kann, die anfangs durchaus ein selbständiges pathologisches Geschehen ist und an der Entstehung der verschiedenartigen Hornexkreszenzen sich variabel beteiligt.

So kommen bei den Cavicornia die kombinierten Hyperkeratosen neben Osteomen vor, bei pachydermen Rhinocerotiden nur Hyperkeratosen mit geringen Apophysen, die nur bei den oligozänen Formen, wie *Megacerops bicornutus* etwas größer sind. Umgekehrt treffen wir bei den Cervidae wie auch den Giraffidae, bei *Okapia* und *Giraffa*, bloß Osteome ohne Beteiligung einer Keratosis der Haut, Osteome, wie wir sie auch bei Reptilien, besonders in der Trias Nordamerikas bei *Protoceratops* und *Tricertatops elatus* in gewaltigster Form mit 83 cm langen Hornzapfen, aber ohne Hornscheiden antreffen, und sie auch bei Vögeln — heute noch beim Perlhuhn — mit bloßer, nur etwas verhornter Haut überdeckt auftreten. Es ist leider kein Platz mehr, um die physiologischen Zusammenhänge mit der Gewebstoffwechsellage dieser Tierformen genau zu besprechen. Sicher ist nur, daß je azidotischer die betreffende Tierform ist, um so mehr Hyperkeratosen überwiegen, und umgekehrt wuchern die Osteome bei Alkalose.

Auf alle Fälle aber erweist sich so das Horn unserer hohlhörnigen Haustiere als eine Kombination von Apophyse und Epiphyse.

Zit. Literatur.

Atzkern, Anat. Anz. 57: 125, 1923. — Brandt, Alex. Festschr. Leukart, Leipzig: 407 1892. — Brandt, Kurt, Morph. J. 60: 428, 1928. — Fambach, Z., Naturw. 74: 1, 1902. — Ebenda 81: 225, 1909. — Duerst, Festschr. A. Kraemer, Frauenfeld: 1, 1902 a. — Bull. Mus. Hist. Nat., Paris 3: 197, 1902 b. — Naturgesch. d. Haustiere, Leipzig 1905. — Selektion und Pathologie, Hannover 1911. — Denkschr. Schweiz. Naturf.

Gesellsch. 58: I, 1926. — Grundlagen der Rinderzucht, Berlin 1931. — Schweiz. Landw. Monatsh. 13: 121, 1935. — Dove, J. Exp. Zool. 69: 347, 1935. — Gadow, Proc. Zool. Soc. I. 2: 206, 1902. — Komura, Wien. tierärztl. Monatsschr. 603, 1927. — Lesbree, Bull. Soc. Anthropol. Lyon: 166, 1890. — Marchi, Moderno Zooiatro 22: 1907. — Nitsche, Studien über Hirsche, Leipzig, 1898. — Numan, Nieuwe Verh. Nederl. Akad. 13: 185, 1848. — Rütimeyer, Neue Denkschr. Schweiz. Nat. Ges. 1867. — Sandifort, N. Verh. Nederl. Akad.: 67, 1829. — Saint Hilaire, C. R. Ac. Sc.: 55, 1837. — Vrolik, N. Verh. Nederl. Akad.: 2, 1853. — Zietzschmann, Festschr. f. Baum, Hannover 1929.

Reflexionen zur Entwicklung tierärztlicher Forschung in unserem Lande.

Von Werner Steck.

Die Zeit bringt es mit sich, daß manch einer seiner gewohnten Tätigkeit entzogen ist. Da schreitet er etwa, wie der Bauer am Feiertag, nachdenklich über sein Arbeitsfeld und macht sich seine Gedanken über die Saat, die da gesät ist, über die Erde, in der sie gedeihen sollte und den Ertrag, den der Boden in andern Jahren gegeben hat.

Der schweizerische tierärztliche Wissenschaftler hat keinen Grund, ob den Eindrücken, die er dann erhält, besonders erfreut zu sein. Die Schweizer Tierärzte sind anerkannte Praktiker, tüchtige Buiater und Geburtshelfer, unsere Veterinärpolizei genießt den Ruf einer sauberen tatkräftigen Organisation. In der Bearbeitung der großen tierärztlichen Probleme der Gegenwart aber, die unser Land angehen, stehen wir keineswegs an entsprechender Stelle.

Wir brauchen uns nur rasch umzusehen: Auf dem Gebiete der Tuberkulosebekämpfung sind die U. S. A. dank ihrer durchschnittlich wesentlich niedrigeren Viehpreise mit dem Keulungssystem den andern Staaten vorausgegangen und auf dem besten Wege, ein sehr ausgedehntes Gebiet völlig tuberkulosefrei zu machen. Sie haben die hierzu notwendigen wissenschaftlichen Grundlagen so sorgfältig bearbeitet, daß man sich in andern Ländern praktisch mehr oder weniger damit begnügen kann, ihre Erfahrungen auszunützen und besondern lokalen Verhältnissen anzupassen.

Ähnlich steht es seit vielen Jahren, was den einzuschlagenden Weg betrifft, mit der Bekämpfung des Bangschen Abortus des Rindes. Es war ein Glück, daß wir nach einigem Widerstreben in der Schweiz die Richtung eingeschlagen haben, die in den