

**Zeitschrift:** Schweizer Archiv für Tierheilkunde SAT : die Fachzeitschrift für Tierärztinnen und Tierärzte = Archives Suisses de Médecine Vétérinaire  
ASMV : la revue professionnelle des vétérinaires

**Herausgeber:** Gesellschaft Schweizer Tierärztinnen und Tierärzte

**Band:** 84 (1942)

**Heft:** 4

**Artikel:** De la Gangrène symétrique du lapin

**Autor:** Benoit, Roger

**DOI:** <https://doi.org/10.5169/seals-591012>

### **Nutzungsbedingungen**

Die ETH-Bibliothek ist die Anbieterin der digitalisierten Zeitschriften. Sie besitzt keine Urheberrechte an den Zeitschriften und ist nicht verantwortlich für deren Inhalte. Die Rechte liegen in der Regel bei den Herausgebern beziehungsweise den externen Rechteinhabern. [Siehe Rechtliche Hinweise.](#)

### **Conditions d'utilisation**

L'ETH Library est le fournisseur des revues numérisées. Elle ne détient aucun droit d'auteur sur les revues et n'est pas responsable de leur contenu. En règle générale, les droits sont détenus par les éditeurs ou les détenteurs de droits externes. [Voir Informations légales.](#)

### **Terms of use**

The ETH Library is the provider of the digitised journals. It does not own any copyrights to the journals and is not responsible for their content. The rights usually lie with the publishers or the external rights holders. [See Legal notice.](#)

**Download PDF:** 15.03.2025

**ETH-Bibliothek Zürich, E-Periodica, <https://www.e-periodica.ch>**


## De la Gangrène symétrique du lapin.

Par le Dr. Roger Benoit,  
privat docent de l'Université de Lausanne.

En août 1938, on m'a présenté 6 lapins de race argentée de Champagne, tous de la même nichée. Ces lapins sont nés normaux à fin mai 1937, à Vernand près de Romanel sur Lausanne.

A l'âge de 6 semaines, ils montraient déjà de la difficulté à marcher. Les pattes de derrière sont tenues de plus en plus en dehors comme si elles ne pouvaient plus soutenir l'animal. Celles de devant se déforment également et s'atrophient. Celles de derrière ont une insensibilité absolue. Elles sont froides et gonflées et apparaissent comme paralysées. Les animaux semblent souffrir, ils grincent des dents. Une zone de démarcation se traduisant par un anneau blanc des poils apparaît chez 4 des lapins au niveau des 8 articulations tibio-tarsiennes. Chez le cinquième, l'anneau de poils blancs se forme à la patte gauche entre la phalange et la phalange et à la patte droite entre le métatarse et la phalange. Chez le sixième, à gauche, cet anneau existe au milieu du tarse et à l'extrémité droite on constate également quelques poils blancs sur les phalangettes.

Les extrémités antérieures sont déformées et atrophiées. Elles sont portées en pattes de phoque ou plutôt en nageoires de phoque chez tous les sujets, sauf chez l'un, ou au contraire, elles sont tenues en pattes d'ours.

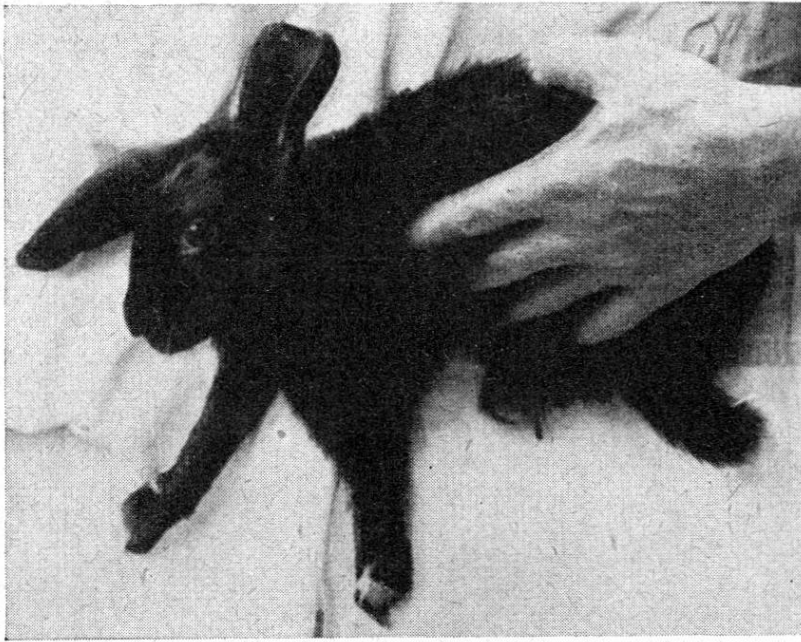

Certaines articulations, surtout les fémoro-tibiales, présentent chez tous les sujets des renflements pareils à ceux observés chez les lapins rachitiques.

Chez ces lapins, à l'âge de deux mois environ, la peau du bout des extrémités postérieures devient noirâtre sous les poils, la limitation se fixant à la zone de démarcation blanche, là où finit le gonflement de l'extrémité. Quelques jours après, ce gonflement disparaît; les pattes se dessèchent, se rapetissent, se momifient; elles se réduisent en épaisseur et en longueur, elles s'effilent. L'anneau blanc disparaît et est remplacé par un sillon qui devient de plus en plus profond. Puis, chez quatre des six lapins, les pattes ont été éliminées jusqu'aux articulations tibio-tarsiennes symétriquement et plus ou moins synchroniquement.



A la zone de séparation du tissu sain du tissu momifié éliminé apparaissent des plaies gangréneuses humides à mauvaises odeurs. Quelques applications quotidiennes d'iodoforme alternant avec de l'huile de foie de morue sèchent facilement ces plaies qui se cicatrisent lentement en moignon sur le tibia. Une fois la cicatrisation terminée, toute douleur disparaît; les lapins peuvent frapper avec leurs moignons comme ils ont l'habitude de le faire avec leurs pattes normales lorsqu'ils entendent du bruit ou surtout lorsqu'ils entendent siffler. Chez les deux autres lapins, les modifications mutilantes des extrémités postérieures ont évolué de la même manière à partir des zones de démarcation de l'anneau blanc, mais sans que l'atteinte soit, à mi-décembre 1938, franchement symétrique. Chez l'un, la patte gauche n'a pas encore été éliminée à la zone blanche,



le sillon ne s'étant pas encore formé, tandis qu'elle est tombée au beau milieu du tarse à la patte droite.

Les pattes antérieures atrophiées et déformées sur lesquelles apparaissent également des traces plus ou moins conséquentes de poils blancs n'ont pas encore fait de lésions mutilantes, ni à la queue qui présente également des tendances à la momification.

Chez un lapin, l'oreille gauche seulement a été éliminée au premier tiers supérieur et l'oreille droite est portée pendante sans lésion apparente.

Chez deux lapins, un mâle et une femelle, nous voyons apparaître, à mi-novembre, des lésions chancreuses profondes, indolores, jaunâtres, de la grosseur d'une petite noisette du pays sur le pénis et sur la vulve. Ni dans le sang, ni dans le pus, au niveau de ces ulcérations, nous n'avons pu mettre en évidence, le Prof. Gallivalerio et moi, ni des spirochètes, ni des bacilles de la nécrose, mais par contre quelques rares microcoques et bacilles accidentels.

On peut donc avoir l'impression que ces lésions génitales sont sous la dépendance des mêmes troubles qui ont provoqué la nécrose des pattes, la syphilis étant exclue avec pertinence.

Deux des lapins, avec gangrène franchement symétrique des extrémités postérieures, ont succombé dans le courant d'octobre et ont été autopsiés en collaboration avec le Dr. Gander, P. D. et chef des travaux à l'Institut d'anatomie pathologique. Chez l'un, péri le 4 octobre d'une infection due à une plaie gangréneuse du moignon tibial gauche, nous avons trouvé les membres postérieurs gangrénés comme décrit ci-dessus. L'aorte, les vaisseaux des quatre extrémités veines et artères sont sans lésion. Tous les organes internes et les ganglions lymphatiques ainsi que le système nerveux

central ne présentent rien de particulier, si ce n'est que la congestion banale due à la septicémie secondaire.

Nous avons décelé la présence de quelques coccidies dans le foie et quelques cysticerques pisiformes sur l'épiploon et sur le mésentère. La moelle épinière seule nous a révélé histologiquement de très graves lésions de dégénérescence des cellules ganglionnaires sous forme de vacuolisation. On aperçoit même de nombreuses images de neuronophagie. Un autre lapin, décédé le 24 octobre à l'Hôpital cantonal de Lausanne, autopsié immédiatement a montré extérieurement des lésions mutilantes symétriques des deux pattes postérieures décrites ci-dessus. Les organes ne présentaient macroscopiquement et histologiquement aucun signe d'inflammation, mais par contre une forte stase.

Les vaisseaux et le cœur sont normaux, pas de thrombose dans les artères périphériques des extrémités.

Par contre, la moelle épinière, sur des coupes à divers niveaux, examinée minutieusement par les Professeurs Nicod, Gander et Landeau, nous montre dans la substance grise, principalement au niveau des cornes antérieures, mais aussi dans les cornes postérieures, de très graves altérations des cellules ganglionnaires, lésions qu'il serait vain de décrire ici. Il s'agit dans ce 2<sup>me</sup> cas de nouveau d'une très grave dégénérescence des cellules ganglionnaires sur toute la longueur de la moelle épinière probablement. Ce matériel sera soumis à des examens en série plus approfondis par l'Institut d'anatomie pathologique de l'Université de Lausanne. Les 4 autres lapins après avoir également perdu les extrémités des pattes de devant jusqu'aux articulations radio-carpiennes et l'un même jusqu'aux coudes, sont tous morts à peu de distance d'intervalle dans le courant du printemps 1939, avec, tous, les mêmes lésions graves de la moelle épinière que nous avons décrites ci-dessus.

Ces gangrènes symétriques des extrémités n'ont encore jamais été décrites, à notre connaissance, en médecine vétérinaire. Nous savons seulement, par des éleveurs de porcs, qu'il arrive de temps à autre que plus ou moins tous les porcelets d'une même nichée perdent la queue.

Nous avons également observé ce cas chez des porcelets d'une dizaine de jours qui faisaient tous les sept d'abord une syncope locale de la queue qui se traduisait par une pâleur d'ivoire de celle-ci, tranchant avec la coloration normale de la peau. Ensuite la queue devient noirâtre et évoluait vers la momification en se dessèchant (stade de l'asphyxie) et pour terminer, elle tombait (stade d'élimination et de cicatrisation). Ces lésions ont, comme évolution anatomo-pathologique, une frappante analogie avec les modifications mutilantes des extrémités de nos lapins, mais elles ne peuvent pas être intéressantes pour nous ici et être retenues pour le moment, du fait de l'absence de symétrie des accidents.

En médecine humaine, les gangrènes symétriques ont donné

lieu à de remarquables études aussi nombreuses que contradictoires quant à leur pathogénie. Cette singulière maladie a été décrite pour la première fois dans une thèse de Maurice Raynaud, en 1862, d'où le nom de „syndrome de Raynaud“ pour la définir.

Elle est caractérisée par la symétrie des accidents et l'évolution paroxystique, c'est-à-dire que c'est une maladie pendant laquelle tous les symptômes se manifestent avec le maximum d'intensité. Elle frappe tous les âges et les deux sexes, mais principalement le sexe féminin. Le facteur „terrain“ et la débilité héréditaire constituent une cause prédisposante: étroitesse congénitale des artères, par exemple.

Les maladies infectieuses, surtout la syphilis accompagnée de manifestations du système nerveux, la fièvre typhoïde, la grippe, les intoxications (saturnisme, ergotisme, alcoolisme) ont été incrimées comme cause.

Les troubles de la nutrition: diabète sucré, les affections cardio-vasculaires, les troubles nerveux, les maladies des glandes endocrines peuvent provoquer le „Syndrome de Raynaud“. Le froid et les changements brusques de température semblent, à première vue, jouer un rôle de première importance.

La symptomatologie observée en médecine humaine est analogue à celle que nous avons décrite pour nos 6 lapins.

Raynaud considérait le spasme des vaisseaux comme le facteur primordial et l'absence des lésions anatomiques, tant vasculaires que nerveuses, constituaient pour lui un des caractères fondamentaux du type morbide qui porte son nom. Depuis la thèse inaugurale de Raynaud, de nombreux travaux sont venus démontrer la fréquence des altérations vasculaires et nerveuses.

Après avoir consulté plusieurs travaux et plusieurs médecins, chirurgiens, neurologues, au sujet du „Syndrome de Raynaud“, l'on peut dire que ces modifications mutilantes des extrémités restent pleines d'obscurité. Leriche, lui même, dans de remarquables articles parus à la „Revue du monde médical“, souligne toutes les imprécisions et conclut qu'il reste encore beaucoup à apprendre sur la pathogénie des troubles gangrèneux symétriques des extrémités. Il est donc de toute importance, autant pour la médecine humaine que pour la médecine vétérinaire, d'étudier le plus à fond possible des faits anormaux dans cet ordre d'idée afin d'arriver, peut-être, un jour clair quant à l'étiologie de cette affection qui paraît avoir non un facteur spécifique, mais des causes multiples de nature très diverses.

Pour nos lapins, nous pensons que la pathogénie est à rechercher dans les troubles névritiques siégeant dans la moelle épinière et se traduisant par de graves dégénérescences.

Nous pensons que les lésions constatées dans les cellules de la moelle, chez tous les lapins autopsiés, ne sont pas des

altérations secondaires, mais bien le point de départ ayant provoqué le „Syndrôme de Raynaud“ par spasmes prolongés et répétés des vaisseaux des extrémités, les vaisseaux étant eux-mêmes complètement normaux après examen minutieux. Quant à l'étiologie des lésions de dégénérescence de la moelle, nous ne sommes pas encore à même de nous prononcer ou même de faire des hypothèses.

Des inoculations avec du sang et de la moelle épinière, à de jeunes lapins, entreprises avec notre très vénéré Maître le Professeur Galli-Valerio, sont restées sans effet. Nous n'avons pu ni obtenir des descendants par consanguinité, ni par croisement afin de voir s'il s'agissait d'une maladie familiale.

Nous serions très heureux que nos confrères nous fassent part de leurs observations s'ils ont déjà constaté ces modifications mutilantes symétriques des extrémités chez des animaux et nous leur promettons de venir ultérieurement, avec une communication plus complète et plus fouillée quant à l'évolution et quant à l'étiologie de cette mystérieuse maladie, une fois toutes nos recherches histologiques terminées.

## Referate.

### Referate aus der Pharmakologie.

Von Hans Graf, Zürich.

1. **Über die Giftigkeit von Wurmmitteln in öliger Lösung oder wässriger Emulsion.** Von H. A. Oelkers, Münch. med. Wschr. 1940, Nr. 38, S. 1026.

Ergebnisse: Filmaron (wurmwirksame Substanz aus Rhiz. Filicis) erwies sich in öliger Lösung als merklich weniger giftig, ebenso die als Mittel gegen Askariden und andere Würmer gebräuchlichen Stoffe: Thymol und die im Chenopodiumöl als wirksam bekannten Substanzen Askaridol und Parazymol. Bei Santonin, Tetrachlorkohlenstoff und Tetrachloräthylen dagegen verminderte das Öl die Giftigkeit nur sehr wenig. Somit kann die verbreitete Ansicht, wonach man Filixstoffen bei Bandwurmkuren kein Öl als Abfuhrmittel nachfolgen lassen dürfe, weil es die Giftigkeit erhöhe, experimentell nicht bewiesen werden.

2. **Zur Kreislaufwirkung des Tetrachlorkohlenstoffes.** Von H. A. Oelkers und H. Fiedler, Arch. f. exp. Path. u. Pharm., Bd. 195, S. 117, 1940. 4 Abb.

Tetrachlorkohlenstoff-Luftgemische erzeugen bei Inhalation schon nach kurzer Zeit durch zentrale Gefäßlähmung starke Blutdrucksenkung; bei höherer Dosierung kommt Herzschädigung hinzu.