

Zeitschrift: Schweizer Archiv für Tierheilkunde SAT : die Fachzeitschrift für Tierärztinnen und Tierärzte = Archives Suisses de Médecine Vétérinaire ASMV : la revue professionnelle des vétérinaires

Herausgeber: Gesellschaft Schweizer Tierärztinnen und Tierärzte

Band: 84 (1942)

Heft: 10

Artikel: Ein neuer Elektrokauter in der tierärztlichen Praxis [Schluss]

Autor: Balmer, Hans

DOI: <https://doi.org/10.5169/seals-593033>

Nutzungsbedingungen

Die ETH-Bibliothek ist die Anbieterin der digitalisierten Zeitschriften. Sie besitzt keine Urheberrechte an den Zeitschriften und ist nicht verantwortlich für deren Inhalte. Die Rechte liegen in der Regel bei den Herausgebern beziehungsweise den externen Rechteinhabern. [Siehe Rechtliche Hinweise.](#)

Conditions d'utilisation

L'ETH Library est le fournisseur des revues numérisées. Elle ne détient aucun droit d'auteur sur les revues et n'est pas responsable de leur contenu. En règle générale, les droits sont détenus par les éditeurs ou les détenteurs de droits externes. [Voir Informations légales.](#)

Terms of use

The ETH Library is the provider of the digitised journals. It does not own any copyrights to the journals and is not responsible for their content. The rights usually lie with the publishers or the external rights holders. [See Legal notice.](#)

Download PDF: 30.03.2025

ETH-Bibliothek Zürich, E-Periodica, <https://www.e-periodica.ch>

Literaturverzeichnis.

1. Feißt: „Der große Seuchenzug 1919/21“, Landwirtschaftliches Jahrbuch der Schweiz 1925. — 2. Waldmann, Köbe und Pyl: „L'immunisation active du bovin contre la fièvre aphteuse par le vaccin formolé“, Bulletin de l'Office international des épizooties, Jahrgang 1937. — 3. Schmid: „Über das Maul- und Klauenseuchevirus und die Virus-Vakzinen“, Schweizer Archiv für Tierheilkunde, Jahrgang 1940. — 4. Baer: „Der Maul- und Klauenseuchezug 1938/40 im Kanton Zürich“, März 1941. — 5. Waldmann: „Über die inskünftige Gestaltung der Bekämpfung der Maul- und Klauenseuche mit Hilfe der Vakzinierung“, Berliner und Münchner Tierärztliche Wochen-Schrift, Nr. 29 und 30, Jahrgang 1942. — 6. Grogg: „Der Maul- und Klauenseuchezug 1937/39 in der Schweiz“, Inaugural-Dissertation Bern, 1942. — 7. Käppeli und Schmid: „Bekämpfung der Maul- und Klauenseuche mittels der Schutzimpfung im Kanton Tessin, 1941“, Mitteilungen des Veterinär-ammtes, Nr. 37 vom 21. September 1942.

Aus der veterinär-ambulatorischen Klinik der Universität Bern.
Direktor: Prof. Dr. W. Hofmann.

Ein neuer Elektrokauter in der tierärztlichen Praxis.

Von Hans Balmer, Tierarzt in Altstätten (St. G.).

(Schluß)

Sehr häufig verwende ich den Kauter zur Behandlung von Klauengeschwüren. Obwohl Schnyder vor dem Brennen von Klauengeschwüren, besonders des spezifisch-traumatischen Klauengeschwürs (Rusterholz) warnt, haben viele Versuche erwiesen, daß ein sachgemäßes Kauterisieren sehr schöne Erfolge zeitigt. Allerdings darf nicht planlos drauflos gebrannt werden, wie es etwa von Schmieden mit dem Glüheisen praktiziert wird — Schnyder denkt an dieses Verfahren — sondern die Hitze muß vorsichtig dosiert werden. Ich gehe wie folgt vor:

Dem Tier wird mittels Schenkelbremse der kranke Fuß aufgehoben, ein Mann hält den Kopf, wenn nötig mit Nasenzange. Das Geschwür wird mit dem Messer gut freigelegt, wenn möglich ohne ein Blutgefäß zu verletzen. Der Kauter wird unter 6 Volt Spannung in Weißglut versetzt und das kranke Gewebe in drei bis vier Zügen abgetragen. Es ist zwecklos und gefährlich, die Hitze zu stark einwirken zu lassen, da die Gefahr einer Verbrennung der Klauenlederhaut mit nachfolgender schwerer Pododermatitis besteht. Wenn auch nicht jeder Rest des Geschwürs mit dem Kauter erfaßt wird, kann doch das veränderte Gewebe durch die Tiefenwirkung der Hitze zerstört werden. Ein

gut sitzender Kompressivverband unterstützt eine schnelle und saubere Heilung.

Diese Behandlungsmethode kann analog bei Operationen am Hufe angewandt werden. Dabei leistet die Volarnerven-anästhesie gute Dienste.

Die Verwendung des Schlingenkauters für die Operation von Zwischenklauenwarzen ist einleuchtend. Am aufgehobenen gebremsten Fuß wird mit starker Hitze (6 Volt) und nicht allzustarkem Druck auf den Kauter die „Warze“ abgetragen. Große Neubildungen können mit der Schlinge nicht auf einmal erfaßt werden. Sie werden schichtweise abgetragen. Zur Vermeidung von Verbrennungen ist auch hier mit der Hitze haushälterisch umzugehen. Es ist nicht notwendig, die „Warze“ restlos zu beseitigen. Auch wenn sie nur zu zwei Dritteln abgetragen ist, bildet sich der Rest zurück. Nach der Operation wird mit Vorteil für 2 bis 3 Tage ein Burow-Prießnitzverband angelegt.

Um keine Enttäuschung zu erleben, müssen vor der Operation besonders bei bestehender Lahmheit die Klauen gründlich untersucht werden. Sehr häufig treten Zwischenklauenwarzen als Folge von phlegmonösen und nekrotischen Entzündungsprozessen oder von Sohlengeschwüren auf. Dem primären Leiden ist daher alle Aufmerksamkeit zu schenken.

Der schlingenförmige Kauter eignet sich auch zur Exstirpation von Neubildungen. Ich habe ihn bei zwei Zuchtstieren zur Beseitigung von Papillomen am Penis verwendet (unter Epiduralanästhesie). Nach 5 Tagen konnten beide Stiere wieder zum Deckakt gebraucht werden.

Bei 8 Kühen habe ich kleine Papillome an Zitzen abgetragen. In einem Fall ist durch zu starke Einwirkung der Hitze eine Thelitis entstanden, die aber nach einigen Tagen abgeheilt ist. Die andern Fälle sind in kurzer Zeit abgeheilt, ohne daß der Melkakt gestört wurde.

Ich habe versucht, Zitzenkanalstenosen und Zisternenstrikturen mit dem Kauter zu operieren.

Für die Operation der Zitzenkanalstenosen besteht zwar kein Bedürfnis nach neuen Instrumenten. Das Messer leistet hier gute Dienste. Weniger erfolgreich gestaltet sich die Operation von Zisternenstrikturen, besonders im obersten Drittel der Zisterne. — Nebenbei bemerkt, habe ich diese Strikturen in den meisten Fällen in Beständen von Witwen, wo Frauen und Kinder melken müssen, beobachtet. —

Ich prüfte zunächst an 10 Schlachtkühen mit normalen

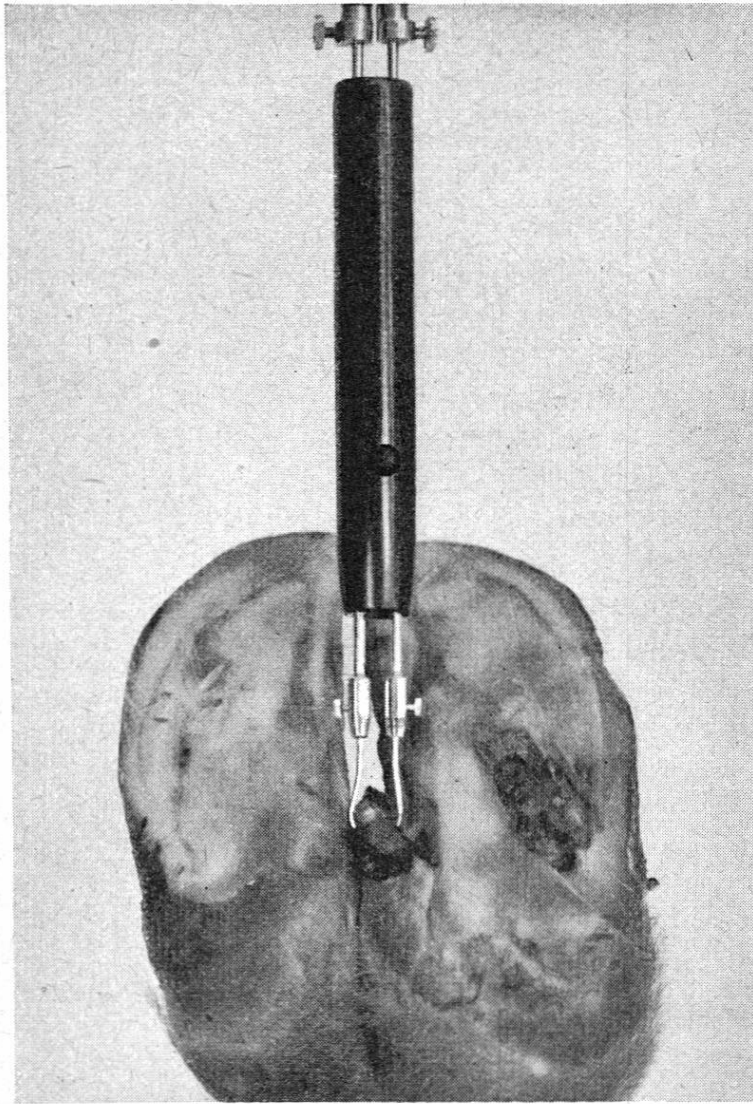


Abb. 5. Operation einer Zwischenklauenwarze.

Zitzen die Schmerzreaktion während des Brennens und die auf der kauterisierten Zitzenschleimhaut entstandenen Veränderungen.

Bei drei Kühen, die nur mittels „Bauchbremse“ (ein um die Nachhand fest angezogener Strick) gefesselt waren, konnte ich den Kauter einwirken lassen, ohne starke Schmerzreaktion auszulösen. Die übrigen Tiere zeigten aber sehr heftige Abwehrbewegungen. Nach vorgenommener Infiltrationsanästhesie der Zitzenwände (10 cm³ einer 2%igen Tutokainlösung) empfanden sie keinen Schmerz mehr.

Ich ließ den langen lanzettförmigen Kauter unter 4 Volt Spannung abwechslungsweise 4, 6, 8 und 10 Sekunden auf die Zisternenschleimhaut einwirken. Bei 3 Tieren waren ein Tag nach dem Eingriff die 8 und 10 Sekunden gebrannten Zitzen leicht glasig ge-

schwollen, gerötet und empfindlich. Diese Entzündungen gingen aber nach 2 bis 3 Tagen spontan zurück. Alle übrigen Zitzen blieben ohne Reizerscheinungen.

Die Zerlegung nach 3 bis 8 Tagen ergab in allen Fällen eine stecknadelkopfgroße Vertiefung an der Brennstelle mit weißlicher Verfärbung der umliegenden Schleimhaut. Eine Anschwellung wurde nirgends beobachtet.

Nach diesen Versuchen schien mir das Kauterisieren von Stenosen an der Zitze unter Infiltrationsanästhesie und 4 bis 6 Sekunden langem Brennen möglich.

In der Folge habe ich zwei Zisternenstrikturen mit dem langen lanzettförmigen Kauter operiert. Unmittelbar nach dem Eingriff konnten die Tiere normal gemolken werden und alles schien in bester Ordnung zu sein. Doch traten in beiden Fällen schwere Thelitiden auf, die zum Verlust der Viertel führten. Bei der ersten Kuh entstand 4 Tage nach dem Brennen eine phlegmonöse Schwellung beider Tarsalgelenke, die nach einigen Tagen wieder verschwand.

Bei zwei weiteren Kühen habe ich je eine Zisternenstriktur unter Niederschnüren, ohne Anästhesie und nach Infusion einer Rivanolösung in die Zisterne mit einem Platinkauter operiert. Nach dem Kauterisieren ließ ich die Zitzen täglich viermal in Burow'scher Lösung baden. Der Erfolg war nicht besser als in den beiden ersterwähnten Fällen.

Zweimal habe ich das Kauterisieren von Zitzenkanalstenosen versucht. In beiden Fällen kam es zu einer leichten Thelitis und Wiederverwachsung des Zitzenkanals. Beide Zitzen konnten nach Abklingen der Entzündung mit dem Messer erfolgreich operiert werden.

Trotz diesen Mißerfolgen habe ich die Idee noch nicht ganz aufgegeben. Ich werde die Versuche weiterführen.

Zum Erzielen von derivatorischer und resorbierender Wirkung habe ich den lanzettförmigen gewinkelten Kauter für Punkt- und penetrierendes Feuer, den beilförmigen Kauter für Strichfeuer konstruiert. Ihre Anwendung bringt nichts Neues und geschieht nach den gleichen Grundsätzen, wie sie für die bisherigen Instrumente bestanden haben.

Einzig die Kauterisation der Gonitis des Rindes bedarf besonderer Erwähnung.

Bei diesem häufig vorkommenden Leiden handelt es sich in meinem Praxisgebiet in den meisten Fällen um eine *Arthritis serofibrinosa acuta metastatica* im Anschluß an eine Brucellose. Ich habe in 60 nacheinander in Behandlung erhaltenen Tieren

mit akuter Gonitis den Bangagglutinationstiter bestimmen lassen. 46 Rinder reagierten über 1 : 200, 6 Tiere 1 : 20 bis 1 : 100 und bei 8 Rindern war die Reaktion negativ.

Ich habe zunächst bei 2 Schlachtkühen mit chronischer Gonitis mit dem beilförmigen Kauter Strichfeuer appliziert.

Im ersten Fall wurden die Striche in Abständen von 2 cm über die Anschwellung geführt und bis zur hellgelben Farbe ausgezogen. Nach einigen Tagen wurden einzelne zwischen den Strichen liegende Hautabschnitte unter starker Eiterung abgestoßen.

Die zweite Kuh wurde in gleicher Weise gebrannt, mit dem Unterschied, daß die Striche nur bis zur goldgelben Farbe ausgezogen wurden. Auch in diesem Fall lockerte sich ein Hautabschnitt unter Eiterung.

Nach diesen Versuchen habe ich in der Folge 12 Rinder mit einseitiger akuter Gonitis nach der in Abb. 6 dargestellten Brennfigur kauterisiert. Am niedergeschnürten Tier wurden die Striche 4 cm lang in Abständen von 4 cm bis zur goldgelben Farbe gezogen. Zwischen den Strichen wurde Punktfeuer appliziert. Auf der Höhe der Anschwellung wurden 3 bis 6 Punkte penetrierend gebrannt, indem der Kauter einmal bis in die Gelenkkapsel geführt wurde.

Nach dem Brennen ließ ich Arthrin (Brändli & Co., Bern) einreiben.

In 7 Fällen trat nach einigen Tagen bedeutende Verminderung der Lahmheit auf und nach 2 bis 3 Wochen konnten die Tiere als geheilt betrachtet werden. Rezidive konnte ich innert 3 Monaten nicht beobachten.

In 3 Fällen kam es vorübergehend zu einer Besserung der Lahmheit und des Allgemeinbefindens, doch traten nach 3 bis 4 Wochen Rezidive auf.

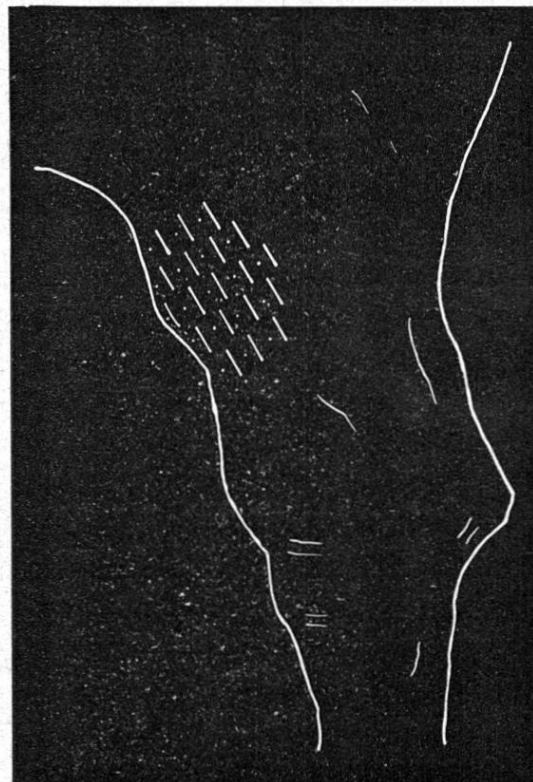


Abb. 6.
Brennfigur bei Gonitis des Rindes.

In 2 Fällen konnte keine Besserung erzielt werden.

Eine unangenehme Reaktion infolge des Kauterisierens konnte ich nirgends feststellen.

In letzter Zeit habe ich einige Rinder operiert, indem ich am stehenden Tier 10 bis 20 Punkte penetrierend gebrannt habe.

Diese Methode ist in einigen Minuten ausgeführt, braucht wenig Hilfskräfte und läßt keine sichtbaren Narben zurück. Die Erfolge scheinen ähnlich zu sein wie in der vorher beschriebenen Methode. Ein abschließendes Urteil kann ich bis jetzt noch nicht abgeben.

Der Behandlungserfolg der Kauterisation der Gonitis ist von verschiedenen Faktoren abhängig. Mir scheint, daß später Eintritt in die Behandlung, hoher Bangagglutinationstiter, chronische Entzündungsprozesse des Geschlechtsapparates, starke Muskelatrophie der Gliedmaßen und Kachexie die Prognose ungünstig beeinflussen, so daß in diesen Fällen besser von einer Behandlung abgesehen wird.

Verglichen mit andern üblichen Behandlungsmethoden sind die Resultate befriedigend.

VII. Zusammenfassung.

1. Nach einer kritischen Betrachtung der bisher in der Tierheilkunde gebräuchlichen Kaustikinstrumente wird ein neuer Kaustikapparat beschrieben, der als Wärmequelle den elektrischen Strom der Autobatterie oder einen auf den gleichen Effekt transformierten Netzstrom benützt. Als Brennteile werden verchromte Kanthal-A-Drähte, eine Chrom-Aluminium-Kobalt-Eisenlegierung, deren Querschnitt an der Glühstelle verjüngt ist und denen je nach Art der Anwendung entsprechende Formen gegeben werden.

Der Apparat ist sehr leicht (300 Gramm) und sofort betriebsfertig.

Gegenüber dem Platinkauter weist der Kanthal-A-Kauter größere Stabilität, Robustheit und Billigkeit auf, die ihn für veterinärchirurgische Eingriffe brauchbar machen.

Durch die Möglichkeit der Verwendung von schlingenförmigen Kautern können Infektionsherde und Neubildungen abgetragen werden, während sich die lanzettförmigen Kauter zum Ausbrennen von Fisteln eignen.

Auch die bisherigen hauptsächlichsten Verwendungsarten des penetrierenden und Strichfeuers zum Erzielen einer derivatorischen und resorbierenden Wirkung sind durch die Punkt- und Strichfeuerkauter möglich.

Das neue Instrument stellt sozusagen einen „Elektrokauter in der Westentasche“ dar.

2. Das Anwendungsgebiet des Elektrokauters ist vielgestaltig.

Bei frischen Wunden wird Demarkation der Wundränder, Hämostase und Anregung der Granulation erzielt. Kauterisierte perforierende Wunden zeigen selten nachträgliche Abszeß- und Fistelbildung.

Bei der Nachbehandlung von Wunden wird die Granulation in richtige Bahnen gelenkt.

Das Ausbrennen von Fisteln, deren nekrotischer Herd erreicht werden kann, zeigt gute Erfolge.

Von 10 Pansenfisteln konnten 8 zur Abheilung gebracht werden.

Eine Steißfistel bei einem Pferd heilte nach dreimaligem Brennen.

Zwei Hufknorpelfisteln konnten nicht beeinflußt werden.

Eine Unterkieferfistel eines Pferdes heilte erst nach Aufschneiden des Fistelkanals.

Geschwüre lassen sich schnell, sauber und ohne starke Blutung abtragen.

Ein Zungengeschwür eines Rindes und ein Zungenbandgeschwür eines Pferdes heilten in kurzer Zeit. Die Anwendung des Kauters in der Maulhöhle bietet gegenüber der medikamentellen Behandlung große Vorteile.

Geschwüre an Klauen und Hufen zeigen nach Abtragen mit dem Kauter gute Heilungstendenz. Dabei darf man die Hitze wegen der Gefahr einer Verbrennungspododermatitis nicht zu stark einwirken lassen.

Zwischenklauenwarzen lassen sich mit dem Kauter elegant abtragen. Dabei ist dem primären Leiden alle Aufmerksamkeit zu schenken.

Auch zur Exstirpation von Neubildungen eignet sich der Kauter.

Es wurden mit Erfolg Papillome am Penis von 2 Zuchstieren und Papillome an Zitzen von 8 Kühen abgetragen.

Versuche, Zitzenkanalstenosen und Zisternenstrikturen mit dem Kauter zu operieren, haben fehlgeschlagen.

An 10 Schlachtkühen mit normalen Zitzen wurden Schmerz- und Entzündungsreaktionen geprüft. Es zeigte sich, daß Infiltrationsanästhesie der Zitzenwandung notwendig ist, um gefahrlos zu operieren. Die Entzündungsreaktionen waren unbedeutend.

In der Folge wurden 4 Zisternenstrikturen und 2 Zitzenkanalstenosen kauterisiert. In allen Fällen traten schwere Thelitiden auf, die teilweise zum Verlust der Viertel führten. Die Verwendung von Platinkautern, desinfizierenden Zitzeninfusionen und Bädern haben keinen bessern Erfolg gebracht.

Das Erzielen einer derivatorischen und resorbierenden Wirkung mit dem Punkt- und Strichfeuerkauter bringt nichts Neues und geschieht nach den Grundsätzen, die für die bisherigen Instrumente bestehen.

Einzig die Kauterisation der Gonitis des Rindes wird besonders erwähnt. Es scheint, daß es sich bei diesem Leiden in gewissen Gebieten meistens um eine Arthritis serofibrinosa acuta metastatica im Anschluß an Brucellosen handelt.

An 2 Versuchstieren appliziertes intensives Strichfeuer erzeugte einen starken Brandschorf.

Als geeignete Brennfigur wird abwechslungsweises Strich-, Punkt- und penetrierendes Feuer beschrieben. Von 12 auf diese Weise operierten Tieren verschwand die Lahmheit in 7 Fällen. Dreimal traten Rezidive auf und zweimal konnte keine Besserung erzielt werden.

Es wird noch auf eine Methode hingewiesen, die in penetrierendem Feuer am stehenden Tier besteht.

Literatur-Auswahl.

- Fröhner und Silbersiepe, Kompendium der speziellen Chirurgie. 7. Auflage, Stuttgart 1924.
- Günther G., Elektrotherapie. Stang & Wirth, 3. Band, 1927.
- Kanthal-Handbuch. Aktiebolaget Kanthal, Hallstahammar.
- Kitt Th., Lehrbuch der allgemeinen Pathologie. 6. Auflage, Stuttgart 1929.
- Kowarschik J., Elektrotherapie. 3. Auflage, Berlin 1929.
- Rieck W., Das Veterinärinstrumentarium im Wandel der Zeiten. Hauptner Jubiläumskatalog 1932.
- Schmidt Th., Bayers Operationslehre. 5. Auflage, Wien und Leipzig 1923.
- Kauterisation. Stang & Wirth, 6. Band, 1929.
- Wunden. Stang & Wirth, 10. Band, 1932.
- Schnyder O., Klauenkrankheiten. Stang & Wirth, 6. Band, 1929.
- Schwendimann F., Kniegelenkserkrankungen. Stang & Wirth, 6. Band, 1929.
- Wyßmann E., Klauenkrankheiten. 3. Auflage, Wien 1931.
- Milchdrüsen- und Zitzenerkrankungen. Stang & Wirth, 7. Band, 1930.
- Ziegler H., Zur baulichen Eigenart der Milchgänge. Schweiz. Arch. f. Tierheilkunde, 1941, S. 47.
- Ferner benützte ich einige Bücher über Elektrizitätslehre.