

Zeitschrift: Schweizer Archiv für Tierheilkunde SAT : die Fachzeitschrift für Tierärztinnen und Tierärzte = Archives Suisses de Médecine Vétérinaire ASMV : la revue professionnelle des vétérinaires

Herausgeber: Gesellschaft Schweizer Tierärztinnen und Tierärzte

Band: 85 (1943)

Heft: 10

Artikel: Das Verhalten der Hoden in einigen Missbildungen des Geschlechtsapparates beim Hunde

Autor: Bernoulli, Peter

DOI: <https://doi.org/10.5169/seals-592728>

Nutzungsbedingungen

Die ETH-Bibliothek ist die Anbieterin der digitalisierten Zeitschriften. Sie besitzt keine Urheberrechte an den Zeitschriften und ist nicht verantwortlich für deren Inhalte. Die Rechte liegen in der Regel bei den Herausgebern beziehungsweise den externen Rechteinhabern. [Siehe Rechtliche Hinweise.](#)

Conditions d'utilisation

L'ETH Library est le fournisseur des revues numérisées. Elle ne détient aucun droit d'auteur sur les revues et n'est pas responsable de leur contenu. En règle générale, les droits sont détenus par les éditeurs ou les détenteurs de droits externes. [Voir Informations légales.](#)

Terms of use

The ETH Library is the provider of the digitised journals. It does not own any copyrights to the journals and is not responsible for their content. The rights usually lie with the publishers or the external rights holders. [See Legal notice.](#)

Download PDF: 15.03.2025

ETH-Bibliothek Zürich, E-Periodica, <https://www.e-periodica.ch>

Dr. W.: Hormone und Hormontherapie in der Tiermedizin. Stuttgart 1939. — Korff Karl v.: Unt. über den Zyklus der Stute. I.-Diss. Hannover 1939: Äußere Rosse und Scheidenbild. — Knauer: Ergebnisse der Hauptdeckperioden 1923 und 1924 im Landgestüt Gudwallen. Deutsche tierärztl. Wochenschrift 1925. — Kronacher C.: Genetik und Tierzucht. Berlin 1934. — Derselbe: Allgemeine Tierzucht. Berlin 1920. — Küpfer M.: The sexual cycle of female domesticates mammals. The ovarian changes and the periodicity of oestrus in donkey's and horse, 1928 (zit. nach v. Korff). — Lehndorff, Graf v.: Handbuch für Pferdezüchter. Berlin 1925. — Mally M.: Beitrag zur Brunst (Rosse), Belegung und Befruchtung der Stute. Wiener tierärztl. Wochenschrift, 1927. — Maier Th.: Unt. über den Zyklus der Stute; Mikr. Scheidenbild. I.-Diss. Hannover 1940. — Mießner und Harms: Bekämpfung der Aufzuchtkrankheiten; 8. Tag. der Fachtierärzte f. d. Bekämpfung der Aufzuchtkrankheiten in Berlin 1936. — Mühlebach A.: Allgemeine Tierzucht. Huber & Cie., Frauenfeld 1925. — Napierala E.: Zucht und Aufzucht der Fohlen im Hauptgestüt Trakehnen. I.-Diss. Hannover 1940. — Oettingen von: Die Pferdezucht. Berlin 1918. — Raswan Carl R.: Der Araber und sein Pferd. Stuttgart 1930. — Seaborn R.: The oestrus cycle in the mare. Anat. rec. 1925 (zit. nach v. Korff). — Schmaltz: Das Geschlechtsleben der Haussäugetiere. Berlin 1921. — Schumann P.: Behandlung der Sterilität der Stuten. Berliner tierärztl. Wochenschrift 1921. — Sonnenbrodt: Die Rosse der Stuten. Zeitschr. f. Gestütskunde 1919 (zit. nach v. Korff). — Späh H.: Die Geschichte und Entwicklung des Wildponygestütes des Herzogs von Croy zu Dülmen von der Gründung bis zur Neuzeit. I.-Diss. Hannover 1939. — Stang und Wirth: Tierheilkunde und Tierzucht. Bde. 2, 3 und 4; 1928. — Stang: 50 Auszüge aus Vorträgen in Fortbildungskursen f. Tierärzte 1937/39; Reichstierärztekammer. — Struve J.: Die Periodizität der Brunst bei Haussäugetieren. Deutsche landw. Tierzucht 1906 (zit. nach v. Korff). — Wagner H.: Wege zur Erzielung einer höheren Trächtigkeitssziffer bei der Stute; Deutsche tierärztl. Wochenschrift 1935. — Ywanoff E.: Die künstliche Befruchtung von Haustieren. I.-Diss. Hannover 1912 (zit. nach v. Korff). — Williams-Beller: Geschlechtskrankheiten der Haussäugetiere; 1929. Stuttgart.

Aus der Anatomischen Anstalt der Universität Basel (Prof. E. Ludwig).

Das Verhalten der Hoden in einigen Mißbildungen des Geschlechtsapparates beim Hunde.

Von Peter Bernoulli.

Über Hodenmangel beim Hunde ist in der Literatur nur die allgemeine Angabe in Möllers Lehrbuch der Chirurgie für Tierärzte zu finden, wonach bei Pferd und Hund, seltener bei den übrigen Tierarten, rudimentäre Entwicklung oder vollständiges Fehlen eines oder beider Hoden beobachtet worden sei; es wird hinzugefügt, daß Fehlen der Hoden zu den größten Seltenheiten gehöre. Aber nur vom Pferd liegen kasuistische Mitteilungen über einseitigen (Christensen, Poulsen) und auch doppelseitigen (Hobday) Hodendefekt bei im

übrigen normalem Körperbau vor; vom Hund scheinen solche, zumindest während der letzten sechzig Jahre, nicht veröffentlicht worden zu sein. Daher mag die folgende Zufallsbeobachtung einiges Interesse finden.

Fall 1.

Anfangs dieses Jahres bot sich mir die Gelegenheit, einen dreijährigen, männlichen, rassenreinen Berner Sennenhund zu sezieren. Der Hund war ein Opfer des heutigen Futtermangels und mußte getötet werden, obschon er ganz gesund war. Behaarung, Größe (Schulterhöhe 70 cm) und massiger Körperbau wiesen auf die charakteristischen Rasseigenschaften hin.

Bei der Besichtigung der äußeren Geschlechtsorgane schien der Penis von normaler Größe und Bildung. Dahinter aber war in einem prall ausgefüllten Skrotalsack nur ein einziger Hode sicht- und tastbar. Das Skrotum selbst befand sich etwa um eine Fingerbreite nach rechts von der Mittellinie verlagert, umschloß den Hoden allseitig eng und zeigte gegen die linke Seite weder die Andeutung einer Raphe noch die einer leeren zweiten Skrotalhälfte, wie dies bei Kryptorchiden auf der Seite eines nicht abgestiegenen Hodens beobachtet wird.

Nach Eröffnung der Bauchhöhle fanden sich auf der rechten Seite normale Verhältnisse im Urogenitalsystem. Ein Ductus deferens mit kleinen Begleitgefäßen war vom innern Leistenring bis zu seinem Verschwinden in der Prostata zu übersehen. Niere mit Ureter wiesen nichts Abnormes auf; ebenso Harnblase, Prostata und Urethra. Die linke Niere, um zwei Fingerbreiten tiefer gelegen als die rechte, und der linke Harnleiter stimmten in Form und Größe mit den entsprechenden Organen der Gegenseite überein. Dagegen ließ sich ein Ductus deferens der linken Seite nicht auffinden. An dessen Stelle zog nur ein dünnes Gefäßchen in einer Bauchfellfalte von der seitlichen Bauchwand her dem rechten Samenleiter entgegen zur gemeinsamen Einsenkung in die Prostata (siehe Abb. 1). Das genannte Gefäßchen (*A. deferentialis*) entsprang einem etwas größeren Blutgefäß dort, wo dieses nach absteigendem Verlauf an der Innenfläche der seitlichen Bauchwand auf der Höhe des rechten innern Leistenrings den Bauchraum nach außen verließ; außerhalb der Muskelschichten war es noch einige Zentimeter weit gegen die Schenkelbeuge zu verfolgen, wo es sich in der Subkutis verlor. Ein Samenleiter war also weder innerhalb noch außerhalb der Bauchhöhle darstellbar, und ebensowenig fand sich eine Spur des Hodens und Nebenhodens der linken Seite. Die Stelle des Leistenkanals wurde lediglich durch den erwähnten Gefäßdurchtritt bezeichnet, währenddem der abdominale Leistenring sich durch eine 2—3 mm tiefe trichterförmige Bauchfellausstülpung andeutete. Genaues Suchen nach bindegewebigen Formationen, die etwa als Überreste der vermißten Organe hätten betrachtet werden können, blieb ohne Erfolg.

Die nachträgliche Untersuchung der während 36 Std. in Bouinscher Lösung fixierten und in 95% Alkohol aufbewahrten Organe ergab folgende ergänzende Befunde:

Der Penis ist von beträchtlicher Größe; das *Os priapi* mißt der Länge nach 14 cm und hat an der breitesten Stelle der Anschwellung, die ungefähr in der Mitte des Knochens liegt, einen Durchmesser von 2 cm. Die Harnröhre mündet auf der Spitze der Glans. Die Prostata zeigt straffderbe Konsistenz und höckrige Oberfläche; auf Schnitt ist kompaktes,

durch unregelmäßige Septen unterteiltes Drüsengewebe sichtbar. Der größte Längsdurchmesser (rechts 43 mm, links 45 mm) liegt in einer Ebene, die von ventro-kranial nach dorso-kaudal deutlich geneigt ist. Die größte Breite beträgt 45, der ventro-dorsale Durchmesser im linken Anteil 32, im rechten 30 mm. Der mikroskopische Aspekt entspricht dem üblichen Bild der Hundeprostate; es machen sich Zeichen von fauliger Zersetzung bemerkbar. Der rechte Hoden fällt durch seine stattliche Größe (Ausmaße

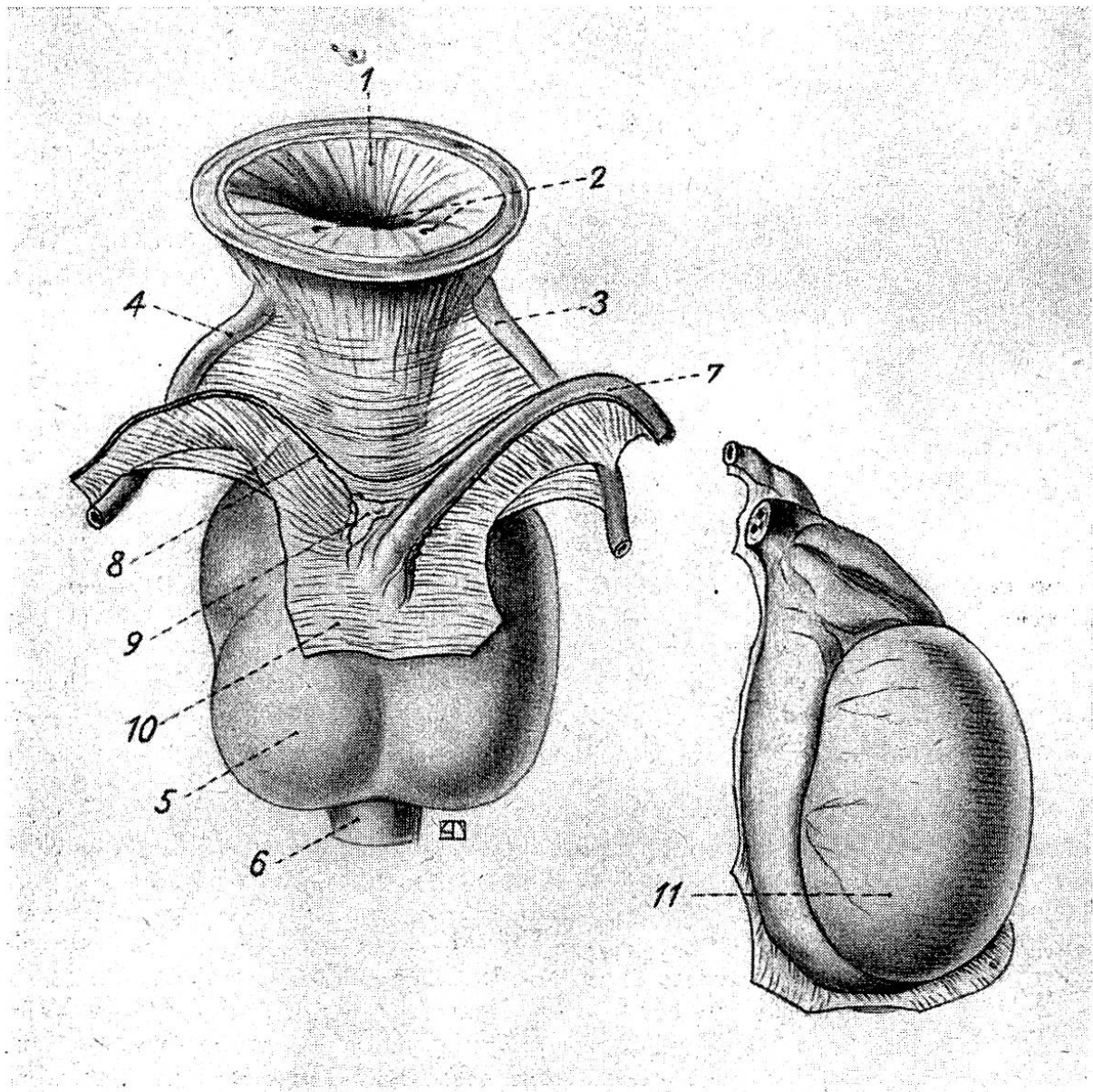


Abb. 1. Die Organe des ersten Falles in Dorsalansicht,
 $\frac{2}{3}$ der natürlichen Größe.

1 = Harnblase (die Wand ist im oberen Teil auswärts gebogen und ringsum abgetragen), 2 = Harnleitermündungen, 3 = rechter Ureter, 4 = linker Ureter, 5 = Prostata, 6 = Urethra, 7 = rechter Samenleiter, 8 = A. deferentialis sin. (kein Samenleiter!), 9 = zwischen den Bauchfellblättern eingelagertes Fettgewebe, 10 = Peritonealüberzug der dorsalen Prostatawand, 11 = rechter (einziger) Hoden mit Nebenhoden.

siehe folgende Tabelle) und seine breitovoide Gestalt auf. Der Nebenhoden ist in gewohnter Art als helmraupenförmiger Hodenaufsatz ausgebildet; der Kopf beansprucht eine Fläche von 21 zu 20 mm, das flache Band des Körpers mißt im Querschnitt 17 zu 6 mm. Mikroskopisch bietet der Hoden das Bild einer funktionstüchtigen Geschlechtsdrüse mit reichlicher Spermienproduktion; in den Ductuli efferentes und im Ductus epididymidis füllen die Samenfäden das ganze Lumen aus. Der Ductus deferens stellt auf der Höhe der Hodenmitte ein 5 zu 10 mm breites bandartiges Gebilde dar; kranial des Hodens wird er zum starkwandigen Samenleiter vom Kaliber 2,5 bis 3 mm und schwillt in der Pars glandularis unmittelbar vor der Prostata auf einen größten Durchmesser von 5 mm an. Im mikroskopischen Präparat bestätigt sich die Besonderheit dieses Falles, daß in der dorsalen Längsrinne der Prostata nur ein einziger Samenleiter liegt, kenntlich an seinem typischen Drüsenlager und an der dichten Bindegewebshülle, die ihn vom Prostatagewebe deutlich scheidet. Beidseitig wird er begleitet von reichlichen Nervensträngen und kleinen Blutgefäßen. Der Befund auf der linken Seite, wo in einer Bauchfellfalte anstatt eines Samenleiters bloß eine feingewundene Arterie mit einer kleinen Vene und spärliche Fetteinlagerungen bemerkbar sind (siehe Abb. 1), wird auch im mikroskopischen Schnittpräparat erhärtet. An den Ureteren sind weder makro- noch mikroskopisch Seitenunterschiede nachweisbar.

Um die Größenverhältnisse der beschriebenen Organe beurteilen zu können, seien zum Vergleich die entsprechenden Maße von einigen normalen Hunden ähnlicher Körpergröße angeführt (eigenes Material):

Rasse	Alter	Schulterhöhe	Hoden		Prostata	
			mit Nebenhoden	ohne Nebenhoden	Größe	Volumen
		cm	mm	mm	mm	ccm
Berner Sennenhund (Fall 1)	3 J.	70	50:32:40	50:32:34	43:45:30 45:45:32	ca. 40
Schäfer-Bastard	3½ J.	60	54:30:35 52:30:35	42:30:28 39:30:28	28:35:27 28:35:29	ca. 20
Deutscher Schäfer	4½ J.	70	58:33:36 55:34:38	45:33:29 42:34:34	31:41:31 31:41:33	ca. 30
Bernhardiner	7 J.	80	60:31:41 64:29:42	49:31:33 50:29:33	42:63:35 53:63:35	ca. 55

Aus dieser Gegenüberstellung geht hervor, daß die Ausmaße des Hodens wie der Prostata (auch bei jüngeren Hunden schwankt ihre Größe innerhalb beträchtlicher Grenzen) für die Größe unseres Sennenhundes als regulär anzusehen sind. Es scheint also weder eine kompensatorische Hodenhypertrophie noch eine Prostatahypertrophie vorzuliegen.

Die Kenntnis eines ähnlichen Falles von einseitigem Hodenmangel beim Hund verdanke ich dem mündlichen Bericht eines fachkundigen Augenzeugen:

Danach ließ vor einigen Jahren ein enttäuschter Hundezüchter einen dreijährigen Deutschen Riesenschnauzer töten, weil sich mit diesem Tier trotz vieler Versuche keine Nachkommen erzeugen ließen. Bei der Sektion wurde ein Hoden, der der Rassengröße entsprach, im Skrotum gefunden; der andere war trotz sorgfältigen Suchens innerhalb und außerhalb der Bauchhöhle nicht zu entdecken. Im übrigen sei der Hund ein normales männliches Tier gewesen.

Welcher Ursache in diesem Fall die Sterilität zu verdanken war, läßt sich hinterher nicht mehr ermitteln. Man könnte vermuten, daß sich hinter anscheinend normalem Habitus eine Intersexualität leichten Grades versteckt hätte. Jedenfalls kann in einem hermaphroditischen¹⁾ Hundekörper der Hodenanteil einseitig fehlen (s. u.).

Bei unserem Sennenhund hatte der vollständige Defekt von Skrotum, Hoden, Nebenhoden und Samenleiter auf der linken Seite die Ausbildung eines funktionsfähigen männlichen Geschlechtsapparates nicht verhindern können. Auch beim Menschen ist bekannt, daß die Geschlechtsdrüse einseitig fehlen kann, ohne daß dadurch der Geschlechtscharakter wesentlich beeinflusst wird (Meyer); bei doppelseitigem Mangel hingegen werden zwittrige und eunuchoider Erscheinungen beobachtet (Altmann). Fehlt der Hoden einseitig, so wird meist auch der zugehörige Nebenhoden und ein Teil der ableitenden Samenwege vermißt (Priesel). Jedoch können diese Organe auf beiden Seiten ganz normal angetroffen werden, und dennoch kann vom einen Hoden keine Spur nachzuweisen sein (Meyer). Zusammen mit dem Ductus deferens fehlt oft ein großer Teil des Nebenhodens, etwa auch Niere und Ureter derselben Seite; auffällig ist dann, daß der Hoden trotz des Fehlens eines Ausführungsganges den Abstieg ins Skrotum anstandslos durchzuführen imstande ist und in der Regel sogar Spermien ausbildet (Guizetti, Priesel). Über die Nichtausbildung der einen Skrotalsackhälfte berichtet eine amerikanische Beobachtung an einem kryptorchen Hund (Hooker, Douglas u. Kornegay). Ebenso kann bei zwittrigen Hunden das Skrotum fehlen (Zwick, Crane). Wieweit beim Menschen Skrotumdefekt und Hodendefekt parallel gehen, bleibt undurchsichtig, hat doch Meyer bei einem doppelseitig hodenlosen Feten einen wenn auch kümmerlichen Hodensack und in einem andern Fall bei nur einseitigem Hodenmangel überhaupt kein Skrotum festgestellt. Irgendwelche Regeln in solchen Defektbildungen und ihren mannigfaltigen Kombinationen zu erkennen, wird kaum gelingen. Nicht einmal die Seitenlokalisation wird einheitlich innegehalten: in einem Fall

¹⁾ Die Begriffe „Hermaphrodit“ und „Zwitter“ werden hier gleichsinnig mit „Intersex“ verwendet.

Priesels fehlten die Samenwege der einen gleichzeitig mit dem Harnleiter und der Niere der andern Seite.

Die Erklärungsversuche über das Zustandekommen derartiger Mangelbildungen sind über das unsichere Stadium von Hypothesen bisher nicht hinausgekommen. Meyer wendet sich entschieden gegen die Annahme, daß die fehlenden Organe überhaupt nicht angelegt worden seien, mit dem Hinweis, daß nicht selten genaueste mikroskopische Kontrolle in unscheinbaren Bindegewebsverdickungen rudimentäre Reste des vermißten Organs aufspüren läßt. Er hält irgend eine lokal wirkende Schädigung, die die nachfolgende Rückbildung einer normalen Anlage zur Folge hätte, für die weitaus plausibelste Erklärung; es bestehe kein Grund, für ein- und beidseitige Organdefekte verschiedenartige Ursachen anzunehmen. Priesel denkt am ehesten an eine Abdrosselung der Blutzufuhr durch Torsion des Gefäßstiels analog der geläufigen Vorstellung bei dem häufigeren Eierstockmangel. Zumindest für die Fälle, in denen die vorhandenen übrigen Teile des Geschlechtsapparates von normaler Bildung sind, erscheint die Annahme einer rein örtlichen Störung einleuchtend. Anders verhält sich dagegen die Sachlage für das Gebiet des Zwittertums.

Hermaphroditische Hunde sind bloß ganz vereinzelt beobachtet worden; im ganzen mögen etwa 15 derartige Fälle¹⁾ unter verschiedenen Bezeichnungen im Schrifttum verstreut und allgemein nur wenig bekannt geworden sein. So hat z. B. Zwick ein ganzes Jahrhundert nach Homes Mitteilung noch geglaubt, als erster Hermaphroditismus bei einem Fleischfresser gesehen zu haben. Unter den zur Zeit in der Schweiz zugänglichen Arbeiten geht keine über den knappen Rahmen einer kasuistischen Notiz hinaus. Wir halten daher einen kurzen Überblick nicht für unangebracht, wenn wir auch über kein selbst beobachtetes Beispiel dieser Art verfügen.

Wie bei Ziege und Schwein, an deren reichlichem Material in neuerer Zeit das Intersexualitätsproblem eingehend studiert worden ist, ist auch beim Hund das morphologische Bild äußerst wechselvoll; es spielt vom normalmännlichen zum normalweiblichen Typ über alle Zwischenformen, in denen Organteile männlichen und weiblichen Gepräges sich bunt kombinieren. Was Crew von seinen Ziegenintersexen zusammenfassend aussagt, gilt wörtlich in gleicher Weise vom Hund.

Der äußere Geschlechtscharakter ist unbestimmt. Aus einer rudimentären Vulva ragt ein erektils Gebilde, das bald als hypertrophische Klitoris (Home, Craig und Hobday, Flook, Narsky), bald als unterentwickelter Penis mit Os priapi und offener Urethralrinne

¹⁾ Der Vollständigkeit halber seien hier die im Text nicht erwähnten Arbeiten angeführt: Ganguly, H. C.: Vet. Rec. 3, 803 (1923); Browne, T. G.: Vet. J. 81, 144 (1925); Sewell, L.: Vet. J. 82, 140 (1926); Garret, A. C.: Vet. Med. 29, 65 (1934).

(Frick, Zwick, Crane) imponiert. Ein richtiges Skrotum ist nie vorhanden, obschon öfter kleine Keimdrüsen unter der Haut der Perinealregion, etwa auch am Schenkel (Zwick) tastbar sind. An inneren Geschlechtsorganen sind die Derivate der Müllerschen Gänge regelmäßig ausgebildet, sei es bloß angedeutet in Form solider Bindegewebsplatten (Home) oder entartet zu zystischen Tumoren (Zwick, Hernaman-Johnson) oder aber erkennbar als Uterus mit Hörnern bis zum wirklich funktionstüchtigen weiblichen Leitungsweg (Cocu). Vom Wolffschen Gang können Teile des Samenleitungsweges vorhanden sein; oft haben sie dann streckenweise kein Lumen und endigen blind (Reimers).

Am meisten Interesse beansprucht auch hier das Verhalten der Keimdrüsen. Den üblichen Befund bilden Gonaden, in denen am Vorhandensein von Samenkanälchen Hodengewebe erkannt werden kann; es finden sich alle Ausbildungsstufen von kaum sichtbaren Gewebsresten bis zu ansehnlich großen männlichen Keimdrüsen. Jedoch ist charakteristisch, daß es niemals zur Bildung von Spermien kommt. Daneben kann ein weiblicher Anteil mit einzelnen Follikeln und bindegewebigem Stroma existieren. In solchen Doppelgonaden scheint sogar die Ausbildung befruchtungsfähiger Eier nicht unmöglich, wie durch den kaum glaublichen Bericht Cocus von einem Zwitterhund nahegelegt wird, der in normaler Geburt dreimal Junge geworfen und dazu einen mikroskopisch bestätigten kryptorchen Hoden besessen habe. Sonst aber spielt der weibliche Gonadenteil mengenmäßig durchaus die untergeordnete Rolle.

Die Lage der Zwitterdrüse wechselt von Fall zu Fall und kann im gleichen Körper auf beiden Seiten eine ganz verschiedene sein; sie entspricht aber irgend einem Punkte des Weges, den der normale Hoden von seinem Bildungsort in der Keimleiste an beim Abstieg ins Skrotum zurücklegt. Stark unterentwickelte und oft mit einem Ovarialanhang verbundene Testes bleiben nahe der ursprünglichen Stelle in der Nachbarschaft der Nieren liegen (Home, Craig und Hobday, auch der rechte Hode im Falle Reimers), währenddem die außerhalb der Bauchhöhle angetroffenen Gonaden in der Regel besser entwickelt sind und in Größe wie Struktur einem typischen Kryptorchidenhoden zum Verwechseln ähnlich sehen (beispielsweise der linke Hode bei Reimers).

Die Unterentwicklung kann soweit gehen, daß Hodengewebe überhaupt nicht mehr nachweisbar wird. Zwick beschreibt an seinem Zwitterhund „ein in der rechten Lendengegend gelegenes, in Fett verstecktes zylindrisches Gebilde“, das deutlich segmentiert und mikroskopisch aus Bindegewebe und schlauchartigen Gängen zusammengesetzt ist; von ihm verläuft ein platter solider Strang nach unten, wo er nach Durchbohrung der ventralen Bauchwand sich im Fett der Skrotalregion verliert. Kein Zweifel, daß diese Organe dem Nebenhoden und Samenleiter entsprechen. Von Hodengewebe aber nicht die min-

deste Andeutung. Damit liegt für den Intersexenhoden ebenfalls ein Beispiel völligen Mangels vor.

Daß es in der Mehrzahl der Fälle gelingt, den anscheinend geschlechtlich eindeutigen Hoden bei genauer Prüfung als gemischte Gonade („Ovariotestis“) zu erkennen, haben uns die ausgedehnten Studien Krediets gelehrt. Möglicherweise legen einzelne Andeutungen in älteren Beschreibungen von Hundehermaphroditen die Annahme nahe, daß tatsächlich Ovariotestes vorgelegen haben dürften. Wenigstens schreibt Home von den anstelle der Ovarien gefundenen Keimdrüsen: „When the testicles were cut into, they appeared to have no regular glandular structure.“ Der an eine atypische Stelle abgestiegene linke Hode im Falle Zwick scheint aus zwei verschiedenen Teilen bestanden zu haben: „Auf dem Durchschnitt läßt das rudimentäre Gebilde einen mit Fett angefüllten rückwärtigen und einen vorderen, derberen, graurothen Abschnitt erkennen. Die mikroskopische Untersuchung bestätigt die Vermuthung, daß auch hier Bindegewebe den hauptsächlichsten Bestandtheil ausmache; dasselbe enthält reichliche elastische Elemente. An vereinzelt Stellen sind die Durchschnitte von Canälen bemerkbar . . .“ Ob dies auch für den abdominal gelagerten Hoden bei Hernaman-Johnson gilt, kann infolge sekundärer Veränderungen nicht mehr festgestellt werden („the abdominal testicle was enlarged and caseous“); ebenso bleibt offen, ob die von Flook gefundenen „normalen Ovarien“ nicht bei genauem Zusehen doch auch Hodenelemente enthalten hätten.

Wie Krediet gezeigt hat, muß immerhin auch bei sicher intersexen Individuen mit der Möglichkeit gerechnet werden, daß der andersgeschlechtliche Anteil der Gonade mit allen Mitteln nicht gefunden werden kann. In solchen Fällen hat man es dann vorwiegend mit Hoden zu tun, die rein männlich, aber unterentwickelt und irgendwo unterwegs zum Skrotum stecken geblieben sind. (Schluß folgt.)

Einige Beobachtungen über akute Hufrehe in vergleichender Betrachtung.

Von Ernst Wyssmann.

Die akute Hufrehe des Pferdes (*Fourbure aiguë*) ist nach den Angaben Rychners (1854) in unserem Lande früher sehr häufig vorgekommen. Ich habe sie indessen in meiner privattierärztlichen Tätigkeit von 1902—1920 verhältnismäßig selten gesehen. In einzelnen Jahren sind bis zu 6 derartige Erkrankungen vorgekommen. Während der Kriegsjahre 1915—1917 ist sie mir in der zivilen Praxis überhaupt nicht begegnet, was möglicherweise zum Teil mit dem damaligen Mangel an eiweißreichem Körnerfutter zusam-