

Zeitschrift: Schweizer Archiv für Tierheilkunde SAT : die Fachzeitschrift für Tierärztinnen und Tierärzte = Archives Suisses de Médecine Vétérinaire
ASMV : la revue professionnelle des vétérinaires

Herausgeber: Gesellschaft Schweizer Tierärztinnen und Tierärzte

Band: 85 (1943)

Heft: 12

Artikel: Verkürzung des Achsenskelettes bei der Ziege

Autor: Weber, W.

DOI: <https://doi.org/10.5169/seals-593117>

Nutzungsbedingungen

Die ETH-Bibliothek ist die Anbieterin der digitalisierten Zeitschriften. Sie besitzt keine Urheberrechte an den Zeitschriften und ist nicht verantwortlich für deren Inhalte. Die Rechte liegen in der Regel bei den Herausgebern beziehungsweise den externen Rechteinhabern. [Siehe Rechtliche Hinweise.](#)

Conditions d'utilisation

L'ETH Library est le fournisseur des revues numérisées. Elle ne détient aucun droit d'auteur sur les revues et n'est pas responsable de leur contenu. En règle générale, les droits sont détenus par les éditeurs ou les détenteurs de droits externes. [Voir Informations légales.](#)

Terms of use

The ETH Library is the provider of the digitised journals. It does not own any copyrights to the journals and is not responsible for their content. The rights usually lie with the publishers or the external rights holders. [See Legal notice.](#)

Download PDF: 15.03.2025

ETH-Bibliothek Zürich, E-Periodica, <https://www.e-periodica.ch>

Literatur:

Ehrhardt: Generalbericht über die Territorial-Pferdekuranstalt Nr. 2. Schweiz. Arch. Tierheilk. 1920, S. 194 u. 263. — Escande: Les premiers pas du vétérinaire. Paris 1937. — Fontaine et Huguier: Nouveau Dictionnaire vétérinaire. Paris, 1922. Fasc. XIII. — Hanel: Akute Lymphgefäßentzündung (Einschuß) beim Pferd. Münch. tierärztl. Wschr. 1931, S. 592. — Hieronymi: in Joest's Spez. path. Anat. d. Haust. 3. Bd. Berlin 1924, S. 471. — Jöhnk: Einschuß und Phlegmone beim Pferd. Münch. tierärztl. Wschr. 1917, S. 665. — Krebs, Fr.: Die Bedeutung des „Therapogen“ in der Veterinärpraxis. Schweiz. Arch. Tierheilk. 1906, S. 333. — Middeldorf: Die chron. abszed. Phlegmone m. Sklerose und ihre Behandlung mit Eigenblut. Berl. tierärztl. Wschr. 1918, S. 474 und Ref. Schweiz. Arch. Tierheilk. 1919, S. 96. — Otto: Die Behandlung der Phlegmone des Pferdes durch Eigenblut. Monatsh. prakt. Tierheilk. 31. Bd. 1920, S. 46 u. Ref. Schweiz. Arch. Tierheilk. 1919, S. 96. Rychner: Spez. Pathologie u. Therapie d. nutzbarsten Haustiere. Bern, 1854. — Schneider, R.: Über Bakteriöl. Schweiz. Arch. Tierheilk. 1942, S. 274. — Schwendimann: Phlegmone. In Stang u. Wirth. 8. Bd. 1930, S. 108. — Silbersiepe u. Berge: Lehrb. d. spez. Chirurgie f. Tierärzte u. Studierende. 9. Aufl., Stuttgart 1941. — Strebel, M.: Die Inguinal- und Lymphgefäßentzündung beim Pferde, vulgo Dickbeingeschwulst. Schweiz. Arch. Tierheilk. 1903, S. 48. — Wagner: Familiäres Auftreten des Einschusses bei Pferden. D. tierärztl. Wschr. 1937, S. 54.

Aus dem vet.-anatom. Institut der Universität Bern.

Direktor: Prof. Dr. H. Ziegler.

Verkürzung des Achsenskelettes bei der Ziege.

Von Dr. W. Weber, Prosektor.

Mißbildungen, die das Skelett betreffen, sei es solche, die selektiv nur das Rumpfskelett deformieren oder sei es solche, die mehr oder weniger das ganze Stützsystem in Mitleidenschaft ziehen, finden sich bei den Haustieren relativ häufig. Die meisten Fälle treten scheinbar nur sporadisch auf und gehen zufolge ihrer Seltenheit für nähere Untersuchungen verloren, so daß über die Ursache, ob genetischer oder umweltbedingter Natur nichts Bestimmtes zu erfahren ist. Nur für wenige Skelettanomalien sind bisher zuverlässige genetische Analysen vorhanden, ich erwähne hier die Bulldog-Kälber der Dexterrasse und der norwegischen Telemarkrasse, ferner die Amputation der Extremitäten im schwarzbunten Niederungsvieh Schwedens (Akroteriasis congenita), dann Polydaktylie beim Schwein, abnorme Kurzschwän-

zigkeit beim Hund (nicht endgültig klar), Elchkälber bei einer norwegischen Rinderrasse (Oplandeske Berggrasse), Verkürzung des Unterkiefers (Brachygnathie) und Fehlen desselben (Agnathie) bei Shorthorn- und Jerseyherden. Weiter zu erwähnen ist der Schraubenschwanz beim amerikanischen Rotvieh, dann die sog. „verlegenen Fohlen“ mit angeborenen, verkrümmten und mißgebildeten distalen Gliedmaßenknochen und -sehnen (Erblichkeit oder Umweltbedingtheit noch fraglich).

Überzahl von Wirbeln oder das Gegenteil, Spaltbecken, Spaltwirbel können bei den Haustieren sowohl als beim Menschen vorkommen, sind aber nur bei letzterem genetisch untersucht.

Am meisten mit erblichen Anomalien belastet scheint das Kalb zu sein. Es sind bis gegen 10 subletale Gene bekannt (Faktoren, die bewirken, daß das homozygote evtl. heterozygote Individuum nach der Geburt stirbt), während bei allen übrigen Haussäugetieren zusammen nicht viel mehr solcher Erbfaktoren bekannt sind. Dieser recht erhebliche Unterschied ist sehr wahrscheinlich irreführend, da fast alle weiblichen Kälber aufgezogen werden und später zur Zucht gelangen, während die Auslese zur Zucht bei allen andern weiblichen Tieren viel strenger durchgeführt wird.

Beschreibung der Anomalie

Es handelt sich um ein weibliches Saanenzicklein, das uns von Kreistierarzt Dr. M. Kamm, Huttwil, zugesandt wurde, weshalb wir ihm zu Dank verpflichtet sind. Die Trächtigkeitsdauer von 157 Tagen ist normal. Während der Geburt mußte tierärztliche Hilfe geleistet werden infolge der engen Geburtswege des Muttertieres. Das Tierchen wurde als Einling in Kopflage geboren. Das Zicklein starb kurze Zeit nach der Geburt.

Äußerlich fällt vorerst die starke Verkürzung des Rückens auf (Abb. 1). Die Länge vom Hinterhaupt bis zum Anus beträgt 18 cm (normal 40—50 cm). Die Hintergliedmaßen samt Becken sind etwas nach rechts abgebogen, so daß zwischen Wirbelsäule und Becken ein Winkel entsteht. Der Schwanz ist durch ein $\frac{1}{2}$ cm langes, zylindrisches Hautgebilde, ohne knöcherne Grundlage, besetzt mit einem dichten Haarbüschel, angedeutet. Die Gliedmaßen weisen die Länge von normalen neugeborenen Tieren auf (Hintergliedmaße 38 cm, Vordergliedmaße 36 cm). Auch der Kopf, sowie die Behaarung sind von natürlicher Beschaffenheit.

Die Eröffnung der Brust- und etwas übergroßen Bauchhöhle ergibt folgendes: Das Zwerchfell weist in seiner rechten Hälfte eine angeborne ovale Öffnung auf, die 2 cm breit und 5 cm hoch ist. Durch diese Passage ist ein Teil des Pansens in die rechte Pleurahöhle bis

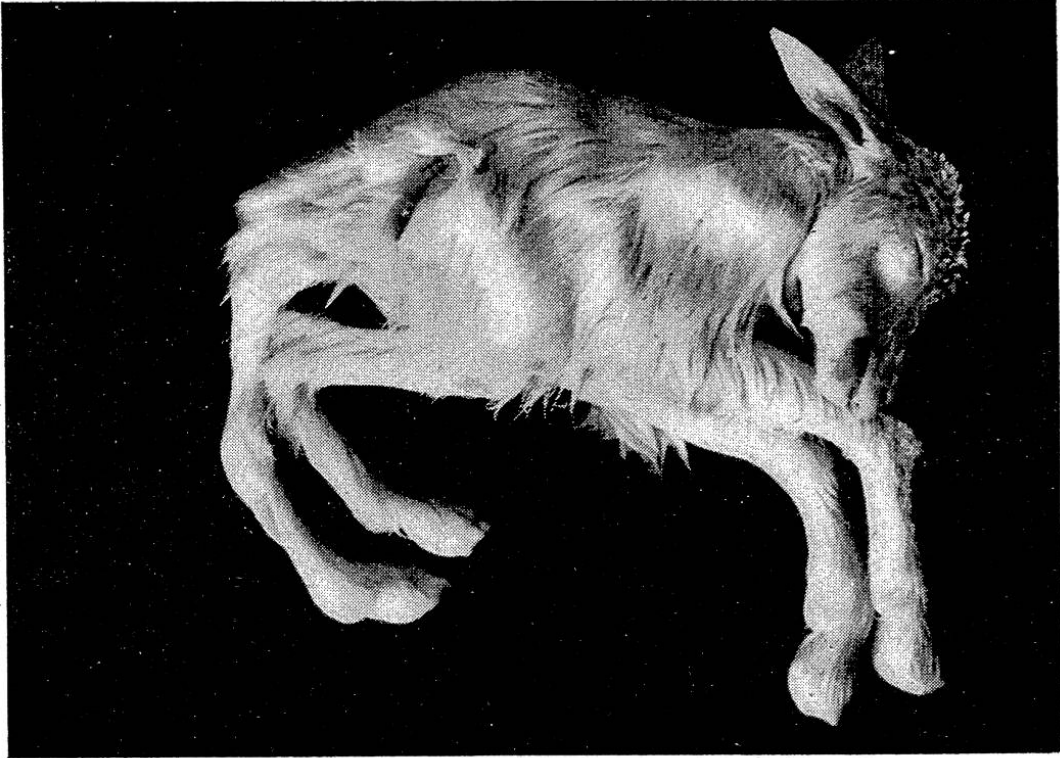


Abb. 1. Intaktes Zicklein. Starke Verkürzung der Hals- und Rückenpartie. Becken samt Hintergliedmaßen nach rechts gedreht. Kopf und Extremitäten normal.

fast zur vordern Thoraxapertur vorgetreten (Zwerchfellhernie). Die übrige Lage und anatomische Beschaffenheit des Verdauungs- und Genitalapparates zeigen nichts Besonderes. Dagegen sind, wohl infolge der Knickung des Hinterteiles nach rechts die beiden Harnleiter vor der Einmündung in die Harnblase verlegt, so daß Retentionscysten von Hühnereigröße entstanden sind, welche durch Druckatrophie die Nierensubstanz fast völlig zum Verschwinden gebracht haben. Diese Cysten, als auch die Verkürzung des Achsenskelettes sind verantwortlich für den voluminösen Bauch.

In der Brusthöhle ist die rechte Lunge wegen der Kompression durch den eingetretenen Pansenteil atelektatisch, während das Parenchym der linken Hälfte lufthaltig ist. Das Herz ist in den vordersten medianen Abschnitt der Brusthöhle verlagert. Der ductus Botalli und das foramen ovale sind noch nicht vollständig geschlossen. Merkwürdigerweise ist nur die rechte vena jugularis entwickelt. Das Blut der linken Kopf- und Halsseite wird durch sie abgeleitet. Vor der Einmündung in den rechten Vorhof nimmt sie noch eine feine Vene auf, die bis in den untersten Fünftel der linken Halsseite verfolgt werden kann und vielleicht die linke rudimentäre Drosselvene darstellt.

Makroskopisch sind Schilddrüsen, Nebennieren, Thymusdrüsen und Hypophyse normal. Für eine mikroskopische Untersuchung war das Material schon zu stark postmortal verändert.

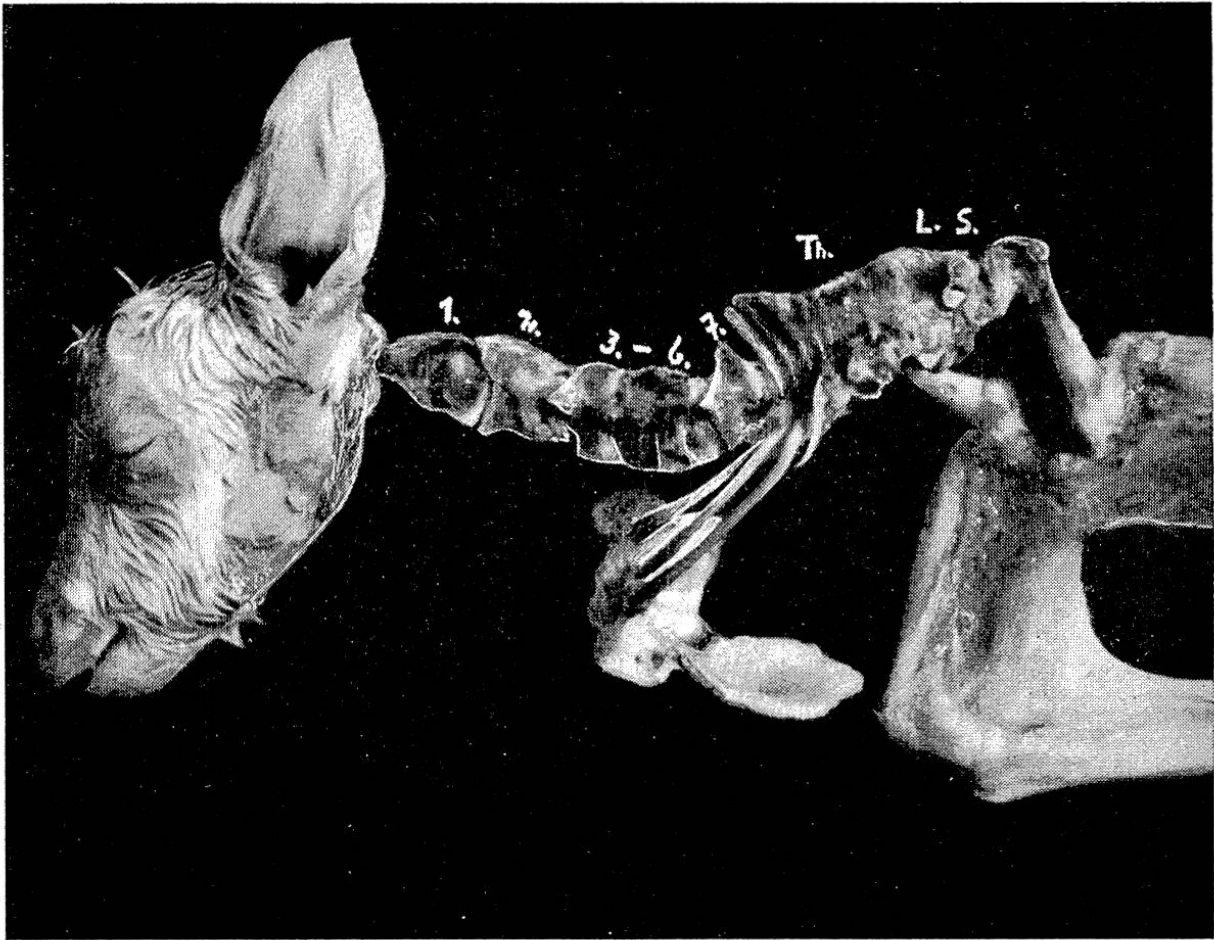


Abb. 2. Freigelegtes Achsenskelett. 1. bis 7. Halswirbel. Th. = Thorakal-, L. = Lumbal-, S. = Sakralpartie des zu einem einzigen Knochen verwachsenen Wirbelsäulenabschnittes. Drei Rippen verbinden sich mit dem stark nach vorne verlagerten und verkürzten Brustbein.

Skelettsystem. Vorweg soll gesagt sein, daß alle Kopf- und Extremitätenknochen inklusive Becken von normaler Beschaffenheit sind. Starke Veränderungen dagegen weist die Wirbelsäule auf (Abb. 2). Die Halswirbelsäule umfaßt, wie normal, 7 Wirbel. Der Atlas zeigt die normale Form, der zweite Halswirbel ist im Vergleich zum Atlas zu kurz. Die nächsten 4 Halswirbel, also der 3., 4., 5. und 6. sind miteinander knorpelig verwachsen (Synchondrosen), während der letzte Halswirbel wieder frei, also beweglich ist. Die Wirbelkörper der verwachsenen Partie sind verkürzt, lassen sich aber noch als solche unterscheiden. Auch die verschiedenen Fortsätze sind erkenntlich. Die Gesamtlänge der Halswirbelsäule beträgt 9 cm.

Die Brustwirbelsäule bildet mit allen Lenden- und Kreuzwirbeln einen zusammenhängenden Knochen (Synostose). Das ganze Knochenstück besitzt bloß eine Länge von $6\frac{1}{2}$ cm. Nicht nur die Wirbelkörper, sondern auch alle Dornfortsätze sind knöchern miteinander verbunden, so daß sie einen Kamm bilden, wie er etwa beim Kreuzbein des Rindes anzutreffen ist. Die ersten 5 Wirbelkörper lassen sich

infolge segmentaler Querfurchen des Knochenstückes noch als solche erkennen; bei den nachfolgenden verschwindet die Segmentierung. Von den Dornfortsätzen sind noch etwa 10 erkennbar, die übrigen drei bilden mit denen der Lenden- und Kreuzpartie einen unsegmentierten, stumpfen Kamm.

Eine sehr starke Reduktion liegt bei den Rippen vor. Sowohl links als rechts sind nur drei sternale Rippen ausgebildet, welche gelenkig mit den ersten drei Brustwirbeln verbunden sind und die mit ihrem knorpeligen Teil das Brustbein erreichen. Diese Rippen sind so stark brustwärts gerichtet, daß sie mit der Brustwirbelsäule nahezu eine Horizontale bilden. Anschließend an die drei Rippenpaare folgen beidseitig noch je zwei mit der Wirbelsäule verwachsene Rippenfortsätze von 1 bis 2 cm Länge. Alle übrigen Fortsätze der Brustwirbelsäule bilden einen kurzen, seitlichen, höckerigen Wulst.

Der Übergang von Brust- zu Lendenpartie wird angedeutet durch die bereits erwähnte Knickung des Achsenskelettes nach rechts (Skoliose von rund 45°). Der Grad der Verwachsung nimmt noch zu. Jegliche Segmentierung ist verschwunden. Die Seitenfortsätze bilden beidseitig einen gemeinsamen, 1 cm breiten und $1\frac{1}{2}$ cm langen Seitenfortsatz. Der Lendenteil ist ohne Grenze mit dem ebenfalls stark verkürzten Kreuzbein knöchern verbunden. Kreuz- und Lendenwirbelsäule weisen etwa eine Länge von $2\frac{1}{2}$ cm auf. Das Kreuzbeinstück bildet den hintersten Abschluß der Wirbelsäule. Mit den Seitenflächen dieses Endabschnittes sind die beiden Darmbeinschaukeln durch Bänder und Muskeln verbunden.

Was das Brustbein betrifft, so hat auch dieses eine Verkürzung erfahren. Es stellt von hinten gesehen eine rundlich ovale, konkave, fast senkrecht stehende Schale dar. Es besitzt vier segmentale Verknöcherungsherde (Sternebrae) und reicht mit seinem vordersten Abschnitt bis auf die Höhe der hintern Begrenzung des zweiten Halswirbels. Der knorpelige Schaufelfortsatz hat annähernd normale Größe und Form.

Vergleich der „Elchkälber“ mit dem Zicklein.

Im Jahre 1930 publizierten Mohr und Wriedt einen neuen Fall eines rezessiven Subletalgenes beim Kalbe. Das Gen bewirkt eine selektive Abnormität im Achsenskelett, und zwar so, daß alle Abschnitte verkürzt sind (short-spine). Da sie mit den Bastarden von Kuhweibchen mit Elchmännchen exterieuristisch große Ähnlichkeit haben, wurden sie „Elchkälber“ genannt. Die Mißbildungen gingen aus enger Inzucht hervor (Vater \times Töchter; Halbbruder \times Halbschwester). Es ist nun bemerkenswert, daß das beschriebene Zicklein und dessen Mutter denselben Vater haben. Bei andern Nachkommen des betreffenden Ziegenbockes haben sich bis jetzt

keine derartigen Veränderungen finden lassen. Die Elchkälber sind alle ausgetragen worden, starben kurz nach der Geburt, waren, abgesehen von der Verkürzung der Wirbelsäule, normal. Die Reduktion und Verwachsung der Wirbel war nicht so ausgesprochen wie in unserem Fall; zu einem unförmlichen Knochen waren nur die Schwanzwirbel verwachsen. Der Rückenmarkskanal war geräumig, was auch für den untersuchten Fall zutrifft. Das Rückenmark ist nirgends komprimiert und reicht bis ans Ende der Wirbelsäule. Häufig finden sich auch bei den „Short-spine-Kälbern“ Verkrümmungen der Wirbelsäule vor. Weniger als 6 Rippenpaare waren bei den 11 gefundenen Elchkälbern nie vorhanden.

Daß eine solche spezifische Mißbildung nicht bloß auf abnormer Lage im Uterus, auf einer zufälligen entwicklungsphysiologischen Ursache oder auf einer Diskrepanz des innersekretorischen Wirkungsmechanismus beruhen kann, darf wohl ohne weiteres angenommen werden. Es finden sich bei der Ziege wohl noch Abnormitäten in den Weichteilen, die jedoch sekundär bedingt sein können durch die primäre Entwicklungsstörung in der Urwirbelanlage. Diese Verkürzung des Achsenskelettes bei der Ziege erscheint uns in ihrer Art (zunehmende Verkürzungstendenz nach hinten usw.) sehr ähnlich mit derjenigen der Elchkälber.

Literatur.

Bauer K. H., Hanhart E., Just G.: Handbuch der Erbbiologie des Menschen. Bd. I 1940. — Mohr O. L. und Wriedt C.: Short spine, a new recessive in cattle. Journal of Genetics, Vol. XXII 1930.

Aus dem Zoologischen Garten Basel.

Eine ungewöhnliche Stereotypie bei einem Lippenbären (*Melursus ursinus* Shaw).

Von Dr. E. M. Lang, Binningen.

Dem Besucher von Tiergärten und Menagerien fallen oft automatenhafte, zwangsartige Bewegungen an gekäfigten Säugtieren auf. So sieht er z. B. einen Eisbären vor einer Wand dauernd mit dem Kopfe auf- und abwippen, er sieht Elefanten an Ort treten und mit dem Rüssel schwingen, er bemerkt die Achterbahnen von Bären oder Hyänen entlang dem Käfiggitter oder den Kreislauf