

Zeitschrift: Schweizer Archiv für Tierheilkunde SAT : die Fachzeitschrift für Tierärztinnen und Tierärzte = Archives Suisses de Médecine Vétérinaire ASMV : la revue professionnelle des vétérinaires

Herausgeber: Gesellschaft Schweizer Tierärztinnen und Tierärzte

Band: 89 (1947)

Heft: 1

Artikel: Über die Schweinehüter-Krankheit

Autor: Schmid, G. / Giovanella

DOI: <https://doi.org/10.5169/seals-587913>

Nutzungsbedingungen

Die ETH-Bibliothek ist die Anbieterin der digitalisierten Zeitschriften. Sie besitzt keine Urheberrechte an den Zeitschriften und ist nicht verantwortlich für deren Inhalte. Die Rechte liegen in der Regel bei den Herausgebern beziehungsweise den externen Rechteinhabern. [Siehe Rechtliche Hinweise.](#)

Conditions d'utilisation

L'ETH Library est le fournisseur des revues numérisées. Elle ne détient aucun droit d'auteur sur les revues et n'est pas responsable de leur contenu. En règle générale, les droits sont détenus par les éditeurs ou les détenteurs de droits externes. [Voir Informations légales.](#)

Terms of use

The ETH Library is the provider of the digitised journals. It does not own any copyrights to the journals and is not responsible for their content. The rights usually lie with the publishers or the external rights holders. [See Legal notice.](#)

Download PDF: 15.03.2025

ETH-Bibliothek Zürich, E-Periodica, <https://www.e-periodica.ch>

SCHWEIZER ARCHIV FÜR TIERHEILKUNDE

Herausgegeben von der Gesellschaft Schweizerischer Tierärzte

LXXXIX. Bd.

Januar 1947

1. Heft

Aus dem veterinärbakteriologischen und parasitologischen
Institut der Universität Bern.

Direktor: Prof. Dr. G. Schmid.

Über die Schweinehüter-Krankheit.

von Prof. Dr. G. Schmid und Dr. R. Giovanella.

Im Jahre 1914 beschrieb H. Bouchet erstmals eine in Savoyen vorkommende Krankheit des Menschen, die mit intestinalen Erscheinungen wie Durchfall begann, denen die Symptome einer Meningitis folgten. Er bezeichnete diese Krankheit als Pseudotyphomeningite. Die Krankheit wurde aber erst allgemein bekannt, als Dr. Müller, Chefarzt im Tiefenauspital in Bern, im Jahre 1932 unter dem Personal der Molkereischule Rütli Erkrankungen mit demselben Symptomenbild feststellte und sie als Molkerei-Grippe beschrieb. Die Aufklärung des Infektionsweges gelang Urech 1933, indem er nachwies, daß die Patienten sich durchwegs aus Stallpersonal von Schweinemästereien rekrutierten. Er bezeichnete daher die Krankheit als „Maladie des porchers“.

Es handelt sich um eine seröse Meningitis mit zweiphasischem Fieverlauf. Sie setzt plötzlich ein mit längerer hochfebriler Phase, dem sog. Plateau. Nach kurzer Entfieberung folgt der zweite kürzer dauernde Schub, der sog. Clocher. Die meisten Fälle gelangen im Sommer zur Beobachtung. Der Verlauf ist meist gutartig mit einer Heilungsdauer von mindestens 3 Wochen.

Lange Zeit waren alle Untersuchungen auf bakterielle Krankheits-Erreger negativ ausgefallen, obwohl man wußte, daß das Patienten-Blut in den ersten Krankheitstagen infektiös ist. Allgemein wurde daher angenommen, daß die Ursache ein Virus sei, umsomehr als der Krankheitserreger großsporige Filter passierte, durch Filter mit engen Poren dagegen zurückgehalten wurde.

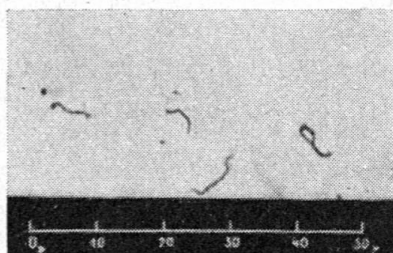
Zu gleicher Zeit wurden ähnliche Krankheitsbilder vom sog. Feldfieber durch Gsell beschrieben, die er im st. gallischen Rheintal

und Oberthurgau erstmals festgestellt hatte. Es handelt sich ebenfalls um seröse Meningitiden, die als Schlammfieber (Schlesien), Erntefieber (Bayern), Wasserfieber (Rußland), Reisfeldfieber (Italien), Rohrzuckerfieber (Niederländisch Indien, Australien), japanisches 7 Tage-Fieber, oder allgemein gesprochen als kurzfristige Spirochaetenfieber im Ausland bekannt waren. Als Überträger aller genannten Krankheiten kommen Nagetiere, insbesondere Mäuse und Ratten in Frage, die Leptospirenträger sind und die Leptospiren durch Biß oder leptospirenhaltigen Harn auf den Menschen übertragen.

Bergerey teilt die Familie der Spirochaetales auf Grund morphologischer und biologischer Merkmale in 6 Gattungen auf.

1. Gattung Spirochaeta	} Saprophyten vorwiegend im Wasser lebend	
2. Gattung Saprospira		
3. Gattung Cristispira		in Wassermuscheln. Saprophyten
4. Gattung Borrelia		Übertragung vorwiegend durch Zecken
B. gallinarum und anserina		verursacht die Geflügel- und Gänse- spirochaetose
B. theileri		tropischer Blutsaprophyt beim Rind
B. recurrentis	} Erreger des	Europ. Rückfallfiebers Mensch
B. duttoni		Afrik. Rückfallfiebers Mensch
5. Gattung Treponema		Übertragung meist direkt
T. pallidum	} Erreger der	Syphilis Mensch
T. pertenuis		Framboesie Mensch
T. cuniculi		Kaninchensyphilis
6. Gattung Leptospira	ruft Krankheit	Überträger:
	hervor bei:	
L. icterogenes (Weil)	Mensch, Hund, Schwein	Ratten
L. bataviae	Katze, Mensch	Ratten
L. autumnalis	Mensch	Waldmaus
L. pyrogenes-Gruppe (L. javanica)	Mensch	Ratten
L. canicola	Hund, Mensch	Hund
L. grippotyphosa	} Mensch	} Mäuse
L. hebdomadis		
L. australis		
L. pomona	Mensch	Ratten, Hund, Schwein

Gsell war der erste, der an einen Zusammenhang zwischen der Schweinehüter-Krankheit mit Leptospiren dachte und es gelang ihm, aus Patientenblut in den ersten Krankheitstagen eine Leptospire herauszuzüchten, in beliebigen Kulturserien weiterzuführen und damit auch wieder die Krankheit zu erzeugen.



Leptospira pomona aus Korthoff-Nährboden.

Versilbert. Vergrößerung 1:600.

(Photographische Aufnahme Prof. Dr. H. Hauser mit Zeiß-Ultraphot, geschenkt von der Stiftung z. Förderung der wissenschaftlichen Forschung an der Universität Bern.)

Die verschiedenen Leptospiren-Arten lassen sich nicht durch mikroskopische Untersuchung differenzieren. Die Diagnose wird auf serologischem Wege gestellt durch die Agglutinations- und Lysisprobe möglichst zahlreicher Leptospiren-Arten mit dem fraglichen Serum.

Nachdem in der überwiegenden Zahl der Fälle von Schweinehüter-Krankheit der Kontakt mit Schweinen feststeht, stellt sich die Frage, ob und in welcher Weise die beteiligten Schweine erkranken. Penso (cit. n. Wehrlin) stellt fest, „daß an Orten, wo die ‚Maladie des porchers‘ auftrat, immer auch Erkrankungen junger Schweine beobachtet werden konnten. Diese Schweinekrankheit verlief meist in zwei verschieden schweren Formen, zum Teil mit großer Mortalität. Die Erkrankung beginnt mit leichten Verdauungsstörungen, stinkenden Durchfällen, etwas Fieber und Erregungs-Zuständen, bei denen richtige epileptiforme Krämpfe auftreten können. Zeitweise rennen die erkrankten Tiere wild umher, zeigen Speichelfluß, hie und da Nasenbluten, meist auch ausgesprochene Nackensteifigkeit. In einigen Fällen überwiegen die meningitischen Symptome vollständig, die Tiere werden vollständig steif und kommen dann rasch ad exitum“.

Die Erhebungen von Gsell bei seinen Patienten ergaben folgendes Bild: „Die Tiere sind nach dem hiesigen Sprachgebrauch ‚bärhämig‘ d. h. sie vermögen nicht mehr zu stehen. Außerdem

werden erwähnt: Freßunlust, Durchfälle, Zittern in den Beinen, Nackensteifigkeit, ständiges Drehen des Kopfes von einer Seite zur andern, Wutanfälle, oft auch richtige Krämpfe. Der Zustand dauert einige Tage. Hie und da kommt es zur Notschlachtung, meist erholen sich die Tiere vollständig und bleiben dann gesund.“ Die durch Penso und Durand experimentell bei Schweinen erzeugte Krankheit zeigte zum Teil das gleiche Bild wie die Spontanfälle. Es wurden schwere Fieber und meningitische Erscheinungen, aber auch Fälle mit kaum feststellbaren Reaktionen beobachtet.

Nach unseren Beobachtungen ist eine Schweinekrankheit mit scharf umrissenem Symptomenkomplex im Sinne von Penso hierzulande bisher nicht bekannt geworden.

Die Beschreibungen der Patienten von Gsell deuten außer auf meningeale Affekte auch auf Mangelkrankheiten, Epilepsie, Futterintoxikationen.

Wir haben zunächst die Frage geprüft, ob bei den im hiesigen Laboratorium zur Diagnose-Stellung eingesandten Schweinen und Schweineorganen Leptospiren zu finden seien durch mikroskopische Untersuchung von Organbrei im Dunkelfeld und serologische Untersuchung von Herzblut.

Unser Material stammt aus dem bernischen Mittel- und Seeland, dem Jura, den Kantonen Solothurn, Aargau, Tessin und Freiburg. Mehrheitlich standen uns nur einzelne Organe zur Verfügung. Es handelte sich um Fälle von Rotlauf, Schweinepest, Ferkelgrippe, Streptokokken-Sepsis, Enteritis und eine größere Anzahl Tiere mit akuter Myoard- und Leberdegeneration unklarer Ätiologie. 12 Blutproben wurden auf Agglutinine gegen

1. *Leptospira grippotyphosa*
2. *Leptospira sejro*
3. *Leptospira australis*
4. *Leptospira pomona*
5. *Leptospira autumnalis*
6. *Leptospira canicola*
7. *Leptospira Weil*
8. *Leptospira bataviae* untersucht.

10 Proben waren völlig negativ. 1 Blutprobe reagierte auf *Leptospira icterogenes* bis zur Verdünnung 1:200. Es handelte sich wohl um die Folge einer abgelaufenen Infektion. Eine Blutprobe mit einem Titer von 1:100 auf *Leptospira grippotyphosa* wird als unspezifisch beurteilt.

Organ-Präparate von 41 umgestandenen und notgeschlachteten Schweinen wurden im Dunkelfeld auf Leptospiren untersucht. Bei der Mehrzahl der Fälle wurden Spirochaeten in den Bronchien gefunden, in geringer Zahl konnten sie in der Leber, Niere und Gehirn ermittelt werden. Es handelt sich nicht um Leptospiren, sondern um saprophytische Spirochaeten. In einem Fall konnten in den Nieren eines an Ferkelgrippe umgestandenen Ferkels leptospiren-verdächtige Gebilde festgestellt werden. Es stammte aus einer Käserei im Kanton Freiburg. Der Bestand konnte nicht näher untersucht werden. 20 Blutproben von Schlachtschweinen aus der Umgebung von Bern, einschließlich der Molkereischule Rütli wurden negativ befunden.

Es ist uns also nicht gelungen aus dem uns zur Verfügung stehenden Material eine Leptospirose zu eruieren.

Darauf wurden eine Anzahl Schweine-Bestände an Ort und Stelle untersucht, wo unter dem Warte-Personal kurz vorher Fälle von Schweinehüter-Krankheit vorgekommen waren.

1. Bestand Käserei B. in G. 1 Person erkrankt.

Bestand: 100—200 Tiere. Zur Zeit der Erkrankung des Mannes waren die Schweine gesund, ebenso zur Zeit dieser Untersuchung. Zukauf zu 90% aus Kanton Appenzell. Ratten sind vorhanden, dagegen keine Mäuse.

Die Burschen gehen nicht barfuß in den Stall.

Stall IV. Mikroskopische Untersuchung von Harn im Dunkelfeld, 12 Stunden nach der Entnahme.

Probe Nr. 1	negativ
Probe Nr. 2	Leptospiren mit Kleiderbügelform
Probe Nr. 3	L-verdächtige Gebilde

2. Bestand Käserei G. in M.

Stallverhältnisse. Der Stall ist in eine größere Anzahl Buchten eingeteilt, die einen Zementboden besitzen. Der Harn läuft ab in der Richtung nach dem Stallgang, wird dort gesammelt und fließt in die Jauchegrube. Die Gesundheitsverhältnisse waren während den 3 vergangenen Jahren normal. Alle Tiere befinden sich gegenwärtig in guter Körperversfassung. Der Appetit und die Gewichtszunahme lassen nichts zu wünschen übrig. In Beständen von 200 Tieren muß immer mit gewissen Abgängen gerechnet werden, die accidentellen Gründen zugeschrieben werden.

Der Besitzer meldete ferner: Ein Schwein zeigte plötzlich an einem Morgen schwankenden Gang, besonders hinten. Das Tier wurde zweimal 24 Stunden im Freien gehalten, hat sich darauf erholt und war

seither gesund. Einige Mutterschweine, die nicht mehr vorhanden sind, haben zum Teil abgestorbene Föten geworfen, zwei Mutterschweine brachten normale Ferkel zur Welt.

Ich habe am 15. September 1945 einige Harnproben mitgenommen und auf Leptospiren untersucht. Die mikroskopische Untersuchung im Dunkelfeld fand 8—12 Stunden nach der Entnahme statt.

3 Harnproben enthielten starre Leptospiren.

2 Harnproben ergaben einen negativen Befund.

In einigen Jaucheproben konnten leptospiren-verdächtige Gebilde gefunden werden. Es ist aber zu berücksichtigen, daß die Jauche sehr keimreich ist.

Die Agglutination mit dem Blutserum eines etwas mageren Läufer-Schweines ist negativ ausgefallen.

3. Bestand Käserei B. in B. 1 Person erkrankt.

Bestand: 250 Schweine gesund. Der Besitzer teilt mit: hie und da werden 50—60 kg schwere Schweine mit schiefer Kopfhaltung, ohne besondere Allgemeinstörungen beobachtet. Sie fressen 2—3 Tage lang etwas weniger, hie und da muß ein Schwein geschlachtet werden wegen starken Gleichgewichts-Störungen.

Harnproben:

1. „Schiefkopf“ eine Leptospire mit Kleiderbügelform, unbeweglich
2. 1. Nachbartier nach Zentrifugation eine Leptospire in S-Form fest-
3. 2. Nachbartier negativ (gestellt)

4. Bestand Käserei Z. in A. 1 Person erkrankte im Juni 1945, ging hie und da barfuß in die Stiegen.

Klin. Befund: Alle Schweine sind gesund. Kein Verwerfen bei den Zuchtschweinen. Hie und da sollen meningitische Erscheinungen beobachtet worden sein.

Harn-Untersuchung: von 6 Proben: 1 positiv, mit unbeweglichen Leptospiren.

5. Bestand T. in E. 10 Harnproben von Schweinen. Bestand gesund. In 2 Harnproben waren mikroskopisch lebende Leptospiren nachweisbar.

6. Bestand E. in S.

Im ersten Vierteljahr 1945 sind in diesem Bestande eine Anzahl Schweine unter Erscheinungen erkrankt, die auf eine Futterschädlichkeit hindeuteten, bei einigen Tieren wurde Rotlauf, in einem andern Fall dagegen Diplokokken-Sepsis gefunden. Es bestand der Eindruck, daß die gefundenen Keime eine sekundäre Rolle spielten und ein Grundleiden vorliegen müsse. In dieser Zeit ist ein Wärter an Schweinehüter-Krankheit erkrankt. Anschließend wurde durch die Blutuntersuchung auch bei einem Schwein I. pomona-Agglutinine festgestellt.

Experimentelle Untersuchungen mit Schweinen.

Schwein Nr. 443.

Weibliches Ferkel ca. 8 kg schwer, ca. 3 Monate alt, Kümmerer. Dieses Tier wurde infiziert mit einer 20 Tage alten Korthoff-Kultur einer *Leptospira pomona*, Stamm Egnach, der durch Dr. Gsell aus dem Blut eines Patienten mit Schweinehüter-Krankheit isoliert worden war.

Monat:	Tag:	Beobachtungen:
1945		
Jan.	28.	T. 39,2° Beginn des Versuches.
Feb.	3.	Blutserum gegenüber L. 1—8 ¹ negativ. Harn: mikroskopisch keine Leptospiren vorhanden.
	6.	Infektion mit <i>L. pomona</i> . Bis hierher mittlere Körpertemperatur 39,5°.
	14.	Klinisch gesund. Agglutinationsprobe mit Blutserum: L. <i>pomona</i> positiv bis 1:6400, L. <i>australis</i> positiv bis 1:800, L. <i>autumnalis</i> positiv bis 1:1000. Harn: keine Leptospiren.
	20.	Klinisch gesund. Blutserum: L. <i>pomona</i> positiv bis 1:4000, L. <i>australis</i> positiv bis 1:1000, L. Weil positiv bis 1:500, L. <i>grippotyphosa</i> positiv bis 1:100. Harn: spärliche sehr lebhaft sich bewegende Leptospiren.
	27.	Körpertemperatur 40,4°. Häufiger Harnabsatz, mangelhafter Appetit, leichtgradige Conjunctivitis. Harn: zahlreiche sich gut bewegende Leptospiren. Nach 24 Stunden bewegen sich die Leptospiren noch lebhaft. 48 Stunden nach dem Harnabsatz sind die Leptospiren noch in Bewegung, aber es zeigen sich die Erscheinungen der Agglutination und Lyse. Nach Zentrifugation des Harnes mit 5000 Umdrehungen pro min findet man die Leptospiren in der obersten Schicht angereichert.
März	6.	Temp. normal, Appetit wieder gut. Agglutinationsprobe: L. <i>pomona</i> positiv bis 1:3000.
	13.	Klinisch gesund. Harn: zahlreiche lebhaft sich bewegende Leptospiren enthaltend. Die mikroskopische Untersuchung von Konjunktival-Sekret, Nasensekret, Speichel, Kot auf Leptospiren ergibt ein negatives Resultat.
	18.	Harn: reich an Leptospiren; sie bleiben bei Zimmertemperatur 7—10 Stunden beweglich.

¹ vide Seite 4.

Monat:	Tag:	Beobachtungen:
1945		
März	22.	Blutserum: <i>L. pomona</i> positiv bis 1:8000, <i>L. australis</i> positiv bis 1:100.
	24.	Harn klar, leicht sauer, ohne Eiweiß und Bilirubin, mikroskopisch einige Blasen­zellen im Sediment.
	28.	Blutstatus: stabkernige Neutrophile 21½ % segmentkernige Neutrophile 29 „ Eosinophile 4½ „ Basophile ½ „ Monocyten 3½ „ Lymphocyten 59½ „ Plasmazellen ½ „
April	3.	Harn: Untersuchung auf Eiweiß und Bilirubin negativ. Mikroskopisch zahlreiche Leptospiren, die 24 Stunden später bei Zimmertemperatur nahezu unbeweglich geworden sind.
	5.	Blutserum: <i>L. pomona</i> positiv bis 1:6400.
	16.	Gewicht 34 kg. Blutuntersuchung <i>L. pomona</i> positiv bis 1:8000.
Mai	2.	Gesundheitszustand immer gut. Der Harn enthält sehr viele, lebhaft sich bewegende Leptospiren, die bis zu 36 Stunden nach dem Harnabsatz und Aufbewahrung bei Zimmertemperatur mikroskopisch wahrnehmbar sind. Blutuntersuchung: <i>L. pomona</i> positiv bis 1:4000, <i>L. Weil</i> positiv bis 1:100.
Juni	18.	gesund, Harnbefund nicht verändert.
Sept.	28.	Harn: spärliche Leptospiren. Blutbefund: <i>L. pomona</i> positiv bis 1:4000, <i>L. grippotyphosa</i> positiv bis 1:2000.
Okt.	3.	Blutbefund: <i>L. pomona</i> positiv bis 1:4000, <i>L. Sejrö</i> positiv bis 1:200, <i>L. grippotyphosa</i> positiv bis 1:100, <i>L. Weil</i> positiv bis 1:100.
	15.	Harn: wenig Leptospiren vorhanden.
1946		
Jan.	16.	Blutbefund: <i>L. pomona</i> positiv bis 1:1000, <i>L. grippotyphosa</i> positiv bis 1:100, <i>L. Weil</i> positiv bis 1:100. Körpergewicht ca. 100 kg. Harn: spärliche bewegungslose Leptospiren.
März	13.	Mikroskopisch keine Leptospiren nachweisbar.
Juni	25.	Schlachtreif. Lebendgewicht ca. 130 kg. Schlachtung. Sek­tion makroskopisch negativ.

Schwein Nr. 481.

Versuch zur Infektion durch Kontakt. Ferkel weiblich, ca. 3 Monate alt, 11 kg schwer, Kümmerer. Dieses Tier wurde am 8. März zusammen mit dem Ferkel Nr. 443 in der gleichen Bucht untergebracht.

Nr. 443 wies zu dieser Zeit eine starke Leptospiurie auf.

Monat:	Tag:	Beobachtungen:	
1945			
März	8.	Harn: mikroskopisch ohne Leptospiren. Blutserum: serologisch negativ. Beginn der gemeinsamen Haltung mit Schwein Nr. 443.	
	23.	Blutserum-Agglutination: L. pomona positiv bis 1:8000, L. Weil positiv bis 1:8000, L. Sejrö positiv bis 1:100.	
	24.	Spärliche gut bewegliche Leptospiren im Harn.	
	28.	Starke Sekretion aus beiden Augen, Konjunktiven leichtgradig gerötet und oedematös. Konjunktival-Sekret: keine Leptospiren nachweisbar. Rekt. Temperatur durchschnittlich 39,8°. Appetit etwas geringer als zuvor.	
		Blutstatus: stabkernige Neutrophile 2 % segmentkernige Neutrophile 30½ „ Eosinophile 6 „ Basophile — Monocyten 5 „ Lymphocyten 56½ „	
		Harnbefund: zahlreiche lebhaft sich bewegende Leptospiren.	
	April	3.	Zahlreiche lebhaft sich bewegende Leptospiren im Harn, die nach 48 Stunden Aufenthalt im Harn bei Zimmertemperatur starr geworden sind. Agglutination mit Blutserum: L. pomona positiv bis 1:2000, L. Weil positiv bis 1:2000.
		7.	Viele Leptospiren im Harn.
		9.	Inappetenz. Rekt. Temperatur 42°. Starke Sekretion der Konjunktiven, hochgradige Schwäche der Nachhand.
		9.	Häufiger Absatz von leptospirenreichem Harn. Eiweiß, Zucker, Bilirubin negativ. Keine Leptospiren im Kot, Speichel und Konjunktival-Sekret.
10.		Nackensteifigkeit, die das Tier an der Nahrungsaufnahme stört. Appetit sehr gering. Temperatur 41,8°. Schwäche der Nachhand, schläft viel.	
12.		Appetit stellt sich wieder ein. Temperatur 40,5°. Gang noch unsicher, besonders hinten, schläft viel. Häufiger und reichlicher Harnabsatz. Die Leptospiren sind weniger zahlreich im Harn vorhanden und weniger lebhaft. Die	

Monat:	Tag:	Beobachtungen:
1945		
		meisten sind mehr oder weniger starr, oder befinden sich in Lysis. Blutstatus:
		stabkernige Neutrophile 4 %
		segmentkernige Neutrophile 34 $\frac{1}{2}$ „
		Eosinophile 2 „
		Basophile $\frac{1}{2}$ „
		Monocyten 10 $\frac{1}{2}$ „
		Lymphocyten 47 $\frac{1}{2}$ „
	13.	Das Tier hat sich erholt. Temperatur 40°. Appetit gut, die Leptospiren im Harn sind wieder zahlreich vorhanden und bewegen sich lebhaft.
	16.	Harnbefund wie gewohnt. Blut: Agglutination von <i>Leptospira pomona</i> positiv bis 1:2000, L. Weil positiv bis 1:1000.
	18.	Appetit gut, es ist immer noch eine gewisse Schwäche der Nachhand vorhanden, die Hintergliedmassen werden möglichst weit nach vorn gestellt.
	25.	Harnbefund: zahlreiche Leptospiren, die sich lebhaft bewegen.
Mai	2.	Körpergewicht: 24 kg. Blutserum: Agglutination von <i>Leptospira pomona</i> positiv bis 1:8000.
	28.	Blutserum: Agglutination mit <i>L. pomona</i> positiv bis 1:4000, L. Weil positiv bis 1:100. Harnbefund wie bisher.
Juni	18.	Harnbefund wie bisher.
Sept.	22.	Harnbefund: spärliche leptospirenverdächtige, unbewegliche Gebilde.
Okt.	3.	Blutserum: Agglutination von <i>L. pomona</i> positiv bis 1:1000, L. Grippotyphosa positiv bis 1:100, L. Weil positiv bis 1:100.
	15.	Harnbefund: spärliche Leptospiren.
1946		
Jan.	16.	Blutserum: Agglutination von <i>L. pomona</i> positiv bis 1:500, L. Weil positiv bis 1:100.
März	13.	Gewicht ca. 100 kg. Harn: mikroskopisch keine Leptospiren. Schlachtung. Makroskopischer Befund: keine Organveränderungen feststellbar. Bei sämtlichen Untersuchungen während der Beobachtungszeit war der Harn frei von Eiweiß, Zucker und Bilirubin.

Schwein Nr. 509.

Ferkel 7 kg schwer, 7—8 Wochen alt, in gutem Nährzustand, Temperatur 40°.

Versuch zur Infektion durch Einreiben von leptospirenhaltigem Schweine-Harn auf die Rüsselscheibe und die Nasenschleimhaut.

Monat:	Tag:	Beobachtungen:
1945		
April	5.	Blutserum: keine Agglutination mit den verfügbaren 8 Leptospiren-Stämmen. Harn: mikroskopisch keine Leptospiren.
	7.	Infektion mit Harn von Schwein Nr. 481, das seit 14 Tagen Leptospirurie zeigt.
	12.	Blutstatus: stabkernige Neutrophile 7½% segmentkernige Neutrophile 50 „ Eosinophile 2½ „ Basophile — Monocyten 2½ „ Lymphocyten 35½ „
	13.	Harn mikroskopisch negativ.
	16.	Blutserum: Agglutination von <i>Leptospira pomona</i> positiv bis 1:400.
	22.	Harn: mikroskopisch negativ.
	24.	Der Harn enthält spärliche, aber äußerst lebhaft sich bewegende Leptospiren.
	25.	Leptospiren im Harn zahlreich vorhanden.
	30.	Leptospiren im Harn zahlreich vorhanden.
Mai	3.	Blutserum: Agglutination von <i>L. pomona</i> bis 1:1000.
	6.	Aus dauerndem Wohlbefinden heraus plötzlich vollständige Inappetenz mit 41,7° Rectal-Temperatur. Das Tier ist schwach und steif. Harnbefund: mäßig viele Leptospiren.
	8.	Tot. Sektionsbefund: Schweine-Rotlauf.

Ein weiteres Jungschwein wurde am 1. Dezember 1945 durch Instillation von 10—15 Tropfen *Pomona*-Kultur in die Nase erfolgreich infiziert. Dieses Tier zeigte bereits am 14. Dezember einen Agglutinin-Titer von 1:2000 auf *L. pomona*, der bis zum 5. Februar 1946 auf 1:16 000 gestiegen war. Der Harn war schon 14 Tage nach der Infektion leptospirenhaltig.

3 weitere Jungschweine wurden durch Dauer-Kontakt mit leptospirenausscheidenden Stallgenossen infiziert. Die Agglutinationsprobe war bei zwei Tieren 11 Tage darnach positiv auf *L. pomona* bis 1:800 und 4000, das 3. Tier reagierte noch negativ, wies aber 14 Tage später auf *L. pomona* einen Agglutinationstiter von 1:8000 auf. Diese 4 Tiere

waren während der Beobachtungszeit von ca. 1 Jahr nie sichtbar krank und haben sich normal entwickelt.

Zusammenfassung:

1. Die mikroskopische Untersuchung von 41 Einsendungen von Schweineorganen im hiesigen Vet. Bakt. Institut auf Leptospiren ist negativ ausgefallen.

2. Die klinische und anamnestische Untersuchung von fünf Schweinebeständen, in denen ein bis mehrere Personen an Schweinehüterkrankheit erkrankt waren, ergab keine Anhaltspunkte für die Existenz einer entsprechenden Schweinekrankheit mit klar umgrenzten Symptomen. Es wurden lediglich vereinzelte Fälle von Gleichgewichts-Störungen und gelegentlich Tiere mit schiefer Kopfhaltung gemeldet. In einem Bestand ist gehäufte Rotlauf beobachtet worden.

Von einer Anzahl Schweine wurden Harnproben untersucht. Aus jedem Bestand konnten einzelne Schweine gefunden werden, die Leptospiren im Harn aufwiesen.

3. Die experimentelle Infektion von 6 jungen Schweinen mit dem aus einem an Schweinehüterkrankheit erkrankten Menschen herausgezüchteten Stamm „Egnach“ ist in allen Fällen angegangen, sowohl parenteral, percutan durch die Rüssel- und Nasenschleimhaut, sowie durch natürlichen Kontakt. Von 6 künstlich infizierten Schweinen zeigten 3 Tiere 3 Wochen nach der Infektion einen leichtgradigen Temperaturanstieg, Conjunctivitis und mehr oder weniger stark ausgeprägte Inappetenz. Ein Tier litt während einiger Zeit an hochgradiger Schwäche besonders der Hintergliedmassen und ein anderes war längere Zeit mit Nackensteifigkeit behaftet. 5 Tiere haben sich vollständig erholt und konnten gut ausgemästet werden, während ein weiteres Ferkel plötzlich an Rotlauf zugrunde ging.

Die Agglutinationsprobe auf *Lept. pomona* mit Blutserum wurde vom 11. Tag an nach der Infektion positiv befunden. Der höchste je beobachtete Titer war 1:16 000.

Ein Jahr nach der Infektion war der Titer in zwei Fällen auf 1:1000 bzw. 1:500 gesunken. Die Ausscheidung von Leptospiren beschränkte sich auf den Harn. Meist wurden die ersten Leptospiren ca. 3 Wochen nach der Infektion gefunden. Die Leptospiren wurden bis zum 6. Monat nach der Infektion sehr reichlich mit dem Harn ausgeschieden ohne daß Eiweiß oder Bilirubin im Harn auftraten. Die Leptospiren blieben bis 48 Stunden lang beweglich im

Harn bei Zimmertemperatur. Anschließend nahm der Gehalt des Harnes an Leptospiren ab, die dann schon einige Stunden nach dem Harnabsatz unbeweglich wurden. Ein Jahr nach der Infektion konnten entweder keine oder nur noch sehr spärliche Leptospiren im Harn nachgewiesen werden.

4. Aus den bisher vorliegenden Untersuchungs-Ergebnissen gewinnt man den Eindruck, daß die *Leptospira pomona* beim Schwein nicht regelmäßig und manchmal nur zu vorübergehenden Krankheitserscheinungen Anlaß gibt. Praktisch bedeutsam ist dagegen die leichte Übertragbarkeit von Tier zu Tier. In Beständen mit häufigem Tierwechsel besteht daher die Gefahr, daß die Infektionskette nie abreißt und damit ständig leptospiren-ausscheidende Tiere vorhanden sein können, die das Wartepersonal gefährden.

Literatur.

Gsell O.: Bulletin der Schweiz. Akademie der Mediz. Wissenschaften. Vol. 1 Fasc. 2 1944. — Schweiz. Mediz. Wochenschrift Nr. 12 1946. — Mach R.: Schweiz. Med. Wochenschrift S. 755 1944. — Wehrlin H.: Erg. der inn. Medizin Bd. 58 1940. — Wiesmann E.: Schweiz. Mediz. Wochenschrift Nr. 12 1946. — Jenny S. und Kanter M.: Schweiz. Arch. für Tierheilkunde 1946. S. 161.

Ich danke der Schweiz. Arbeitsgemeinschaft zur Erforschung und Bekämpfung menschlicher und tierischer Infektionskrankheiten für die finanzielle Unterstützung, den Herren Dr. O. Gsell und Dr. Wiesmann für die Überlassung der Leptospiren-Stämme und die Durchführung der Agglutinationsproben, sowie den Herren Dr. Gschwend, Waldkirch, Dr. Popp, Lömmenschwil und Dr. Neff, Bischofszell für ihre wertvolle Unterstützung bei den Bestandes-Untersuchungen.

Neuere Beobachtungen über den Rotlauf der Schweine und seine Bekämpfung.

Von Dr. E. Saxer, Bern.

Man sollte glauben, daß in den mehr als 60 Jahren seit der Entdeckung des Rotlaufferregers durch Löffler und Schütz diese Infektionskrankheit und ihre Bekämpfung völlig abgeklärt worden wäre. Wir wissen aber, daß dem trotz der großen Forschungs- und Versuchsarbeit auf diesem Gebiete nicht so ist. Gerade in den letzten 6 Jahren ist eine große Zahl von Arbeiten bekannt geworden, die sich namentlich mit der Bekämpfung des Schweinerotlaufs befassen und dabei die bei der Schutzimpfung etwa auftretenden Schwierigkeiten besonders berücksichtigen. Die Zunahme des In-