

**Zeitschrift:** Schweizer Archiv für Tierheilkunde SAT : die Fachzeitschrift für Tierärztinnen und Tierärzte = Archives Suisses de Médecine Vétérinaire ASMV : la revue professionnelle des vétérinaires

**Herausgeber:** Gesellschaft Schweizer Tierärztinnen und Tierärzte

**Band:** 90 (1948)

**Heft:** 9

**Artikel:** Zur Nachhandlähmung beim Hunde

**Autor:** Fankhauser, R.

**DOI:** <https://doi.org/10.5169/seals-591359>

### **Nutzungsbedingungen**

Die ETH-Bibliothek ist die Anbieterin der digitalisierten Zeitschriften. Sie besitzt keine Urheberrechte an den Zeitschriften und ist nicht verantwortlich für deren Inhalte. Die Rechte liegen in der Regel bei den Herausgebern beziehungsweise den externen Rechteinhabern. [Siehe Rechtliche Hinweise.](#)

### **Conditions d'utilisation**

L'ETH Library est le fournisseur des revues numérisées. Elle ne détient aucun droit d'auteur sur les revues et n'est pas responsable de leur contenu. En règle générale, les droits sont détenus par les éditeurs ou les détenteurs de droits externes. [Voir Informations légales.](#)

### **Terms of use**

The ETH Library is the provider of the digitised journals. It does not own any copyrights to the journals and is not responsible for their content. The rights usually lie with the publishers or the external rights holders. [See Legal notice.](#)

**Download PDF:** 14.03.2025

**ETH-Bibliothek Zürich, E-Periodica, <https://www.e-periodica.ch>**

2. Die Annahme einer Mischinfektion (Streptokokken + Vallée-Carré-Virus) ist rein hypothetisch und namentlich nicht untermauert durch die modernen Methoden der Virusforschung.
3. Es fehlen jegliche Beweise, daß bei uns die Vallée-Carré-Krankheit die wichtigste Infektionskrankheit des erwachsenen Pferdes ist. Nach wie vor muß den Akklimatisationskrankheiten mit ihren schweren Folgen die größte Aufmerksamkeit geschenkt werden.

### Literatur.

Tietze, C., Berliner Tierärztl. Wochenschrift 1920, 111. — Gysler, M., Diss. Bern, 1928. — Krupski, A., Schweiz. Archiv f. Tierheilk. 1930, 468 und 1931, 435. — Steck, W., Schweiz. Archiv f. Tierheilk. 1948, 165. — Keller, Fr., Diss. Zürich, 1935. — Degen, W., Diss. Zürich, 1945. — Zschokke, E., Schweiz. Archiv f. Tierheilk. 1883, 11 und 1886, 293. — Frey, O., Diss. Zürich, 1937. — Krupski, A., Grumbach, A. und Leemann, W., Bulletin Schweiz. Akademie d. Med. Wissenschaft. Vol. 2, 1946, 209. — Meier, H., Schweiz. Ztschr. f. Path. u. Bakt. Bd. 8, 1945, 1. — Gratzl, E., Wiener Tierärztl. Monatsschr. 1947, 566. — Moszczenski, Z., Diss. Zürich, 1943. — Übrige Literatur siehe bei Steck dieses Archiv 1948.

---

Aus der Vet. Ambulatorischen Klinik Bern (Prof. W. Hofmann),  
Abteilung für vergleichende Neurologie (Prof. E. Frauchiger).

## Zur Nachhandlähmung beim Hunde.

Von R. Fankhauser.

In einer früheren Arbeit über die sogenannte Dackellähmung (Schweiz. Arch. Tierhk. Heft 3, 1948) wurde darauf hingewiesen, daß auch bei mittleren und großen Hunderassen, besonders beim Deutschen Schäfer und anderen Gebrauchshunden, die Nachhandlähmung im Alter etwas recht Häufiges ist. Zugleich wurde gesagt, daß auch bei ihnen gewisse Veränderungen der Zwischenwirbelscheiben den Paresen zugrunde liegen können.

Ohne auf infektiöse Myelitiden, traumatische Rückenmarkschädigungen und seltenere Vorkommnisse, wie Tumoren des Rückenmarks und seiner Hüllen, einzugehen, sollen hier kurz die beiden häufigsten Ursachen der Nachhandlähmung bei größeren Hunden geschildert werden. Es handelt sich um den Vorfall von Bandscheibengewebe mit Beeinträchtigung des Rückenmarks im Verlauf der Spondylitis deformans und der Spondylarthritis ankylopoetica einerseits, um die sogenannte Pachymeningitis spinalis ossificans andererseits.

Nach den klinischen Erscheinungen ist es bis heute noch sehr schwer, wenn nicht unmöglich, am Einzelfall die beiden Prozesse auseinanderzuhalten. Übrigens können sie gelegentlich auch zusammen vorkommen. Zwei Beispiele aus unseren Krankengeschichten mögen den Verlauf und Ausgang des Leidens bei beiden Formen veranschaulichen.

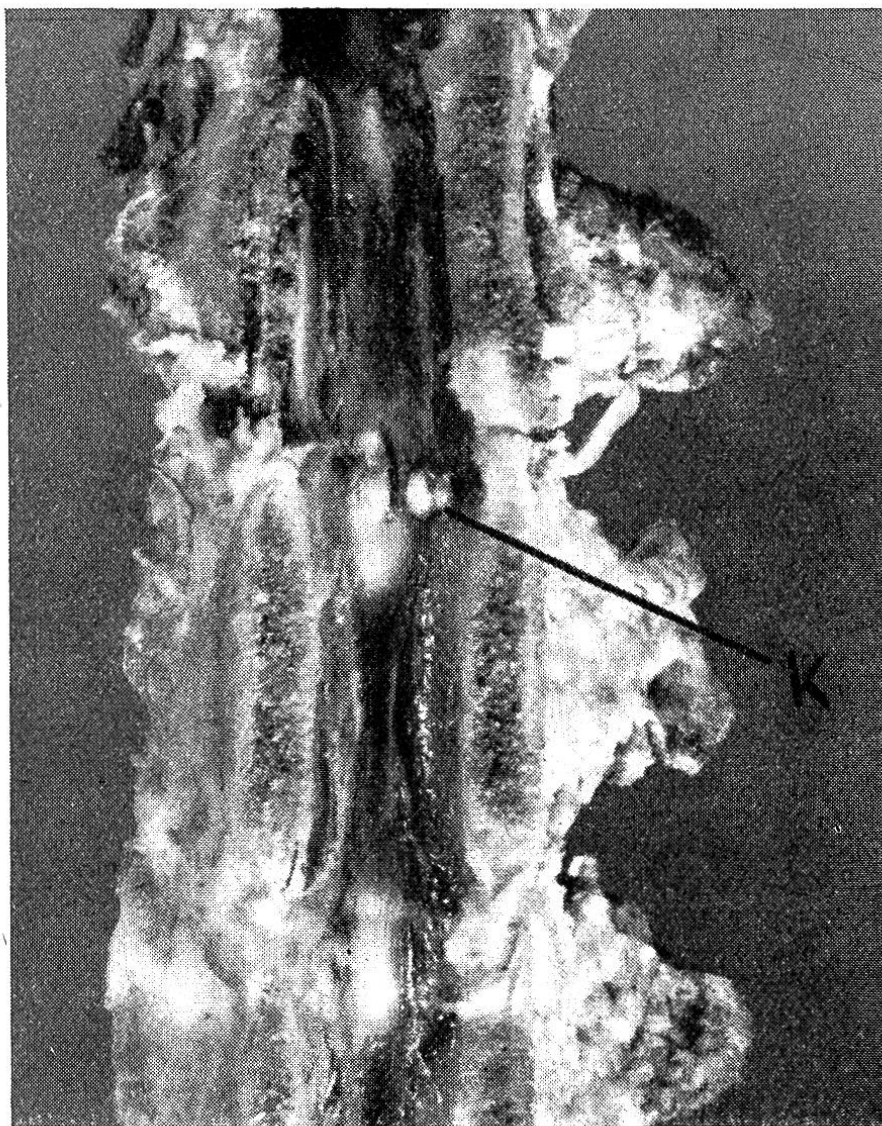


Abb. 1. Eröffnete Lendenwirbelsäule der Beobachtung 1. Vorgetriebenes Bandscheibengewebe zwischen 1. und 2. Lendenwirbel bei K.

Beobachtung 1: Bei einer nahezu neunjährigen Schäferhündin, die vorher nie ernsthaft krank gewesen ist, bemerkt man gegen das Frühjahr zu ein hartnäckiges Ekzem in der Rücken-Lendengegend. Ein paar Wochen später treten die ersten Anzeichen einer Nachhand- schwäche in Erscheinung. Da man zuerst an ein rheumatisches Leiden denkt, wird mit Einreibungen behandelt. Der Erfolg bleibt aber aus,

ja die Ungeschicktheit und Steifigkeit der Hinterbeine wird immer deutlicher; beim Gehen werden die Zehen nachgeschleift und blutig gescheuert. Nach und nach bildet sich eine richtige spinale Ataxie der Hinterbeine aus: das Tier hebt sie zu hoch oder zu wenig und stolpert, setzt die Füße tappend und schlenkernd auf, schwankt, knickt ein und überkreuzt die Beine. Schmerzen scheinen nicht zu bestehen, Sensibilitätsstörungen lassen sich nicht nachweisen, Miktion und Defäkation erfolgen normal. Hin und wieder beobachtet man leichte Fieberschübe und denkt u. a. auch noch an eine Leptospirose. Die Agglutinationsprobe fällt jedoch negativ aus. Behandlung mit heißen Kamillenkwickeln, mit Massage und Injektionen von B<sub>1</sub>-Präparaten und Juvenin scheint Erfolg zu haben, und während der heißen Sommermonaté bessert sich der Zustand ganz erheblich. Im Herbst jedoch wird die Schwäche und Ataxie wieder ausgeprägter, das Tier knickt beim Wenden zusammen und muß, besonders beim Treppensteigen, hinten getragen werden. Immer deutlicher macht sich auch eine Atrophie der Muskulatur an Kruppe und Hinterbeinen bemerkbar. Auf perorale Verabreichung von Phosphor in homöopathischen Dosen und Lecithin zeigt sich wieder eine vorübergehende Besserung. Das Ergebnis der Sensibilitätsprüfung bleibt sich immer gleich; die Sehnenreflexe sind etwas gesteigert, auffällig ist ferner der sehr lebhaft Kratzreflex mit erweiterter reflexogener Zone. Die Lendenwirbelsäule scheint leicht empfindlich auf Beklopfen. Eine Röntgenaufnahme zeigt zwischen 3. und 4. sowie 6. und 7. Lendenwirbel massive, scharfbegrenzte Knochenklammern (spondylitische Zacken). Im Wirbelkanal läßt sich nichts Pathologisches erkennen. Eine Myelographie (Röntgenaufnahme nach suboccipitaler Injektion von 1 ccm absteigenden Lipiodols) ergibt keinen sicheren Stop, d. h. sie läßt keinen Schluß zu über das Bestehen und den Sitz eines Passagehindernisses im Wirbelkanal. Auch die Untersuchung des Liquor cerebrospinalis gibt normale Werte. Da die Krankheit zusehends fortschreitet, sich Schwierigkeiten bei der Defäkation einstellen und offenbar auch langsam Schmerzen auftreten, wird die Hündin nach fast dreivierteljähriger Krankheitsdauer eingeschläft.

An der eröffneten Wirbelsäule findet man — was weder klinisch noch röntgenographisch diagnostiziert worden war — auf der Bandscheibe zwischen 1. und 2. Lendenwirbel, zu beiden Seiten des Ligamentum longitudinale dorsale, eine kugelige, knochenharte, glatte Vorwölbung, die das Rückenmark ventral leicht eingedellt und sowohl in diesem wie an den Meningen zu recht erheblichen entzündlichen Reaktionen geführt hat.

Es hat sich also bei diesem Fall um eine Spondylitis deformans der Lendenwirbelsäule mit Vorfall von Bandscheibengewebe in den Wirbelkanal gehandelt (Diskushernie).

Beobachtung 2: Bei einem männlichen, acht Jahre alten Deutschen Schäferhund fällt eine zunehmende Schwäche der Hinterbeine

auf. Er sinkt ein und knickt zusammen, besonders an Hindernissen und beim Treppensteigen, zieht die Zehen über den Boden nach und nimmt unphysiologische Stellungen ein (Überkreuzen). Im Verlaufe von vielen Wochen wird die Parese immer ausgeprägter, schließlich vermag sich der Hund nur mehr auf dem rechten Hinterbein — häufig einsinkend und zusammenfallend — etwas zu tragen und vorwärts zu bewegen. Das linke hängt schlaff und leblos herunter. Der Patellarreflex ist rechts eher gesteigert, links gänzlich erloschen. Klemmen mit einer Zange wird scheinbar überall gespürt, die Schmerzprüfung mit

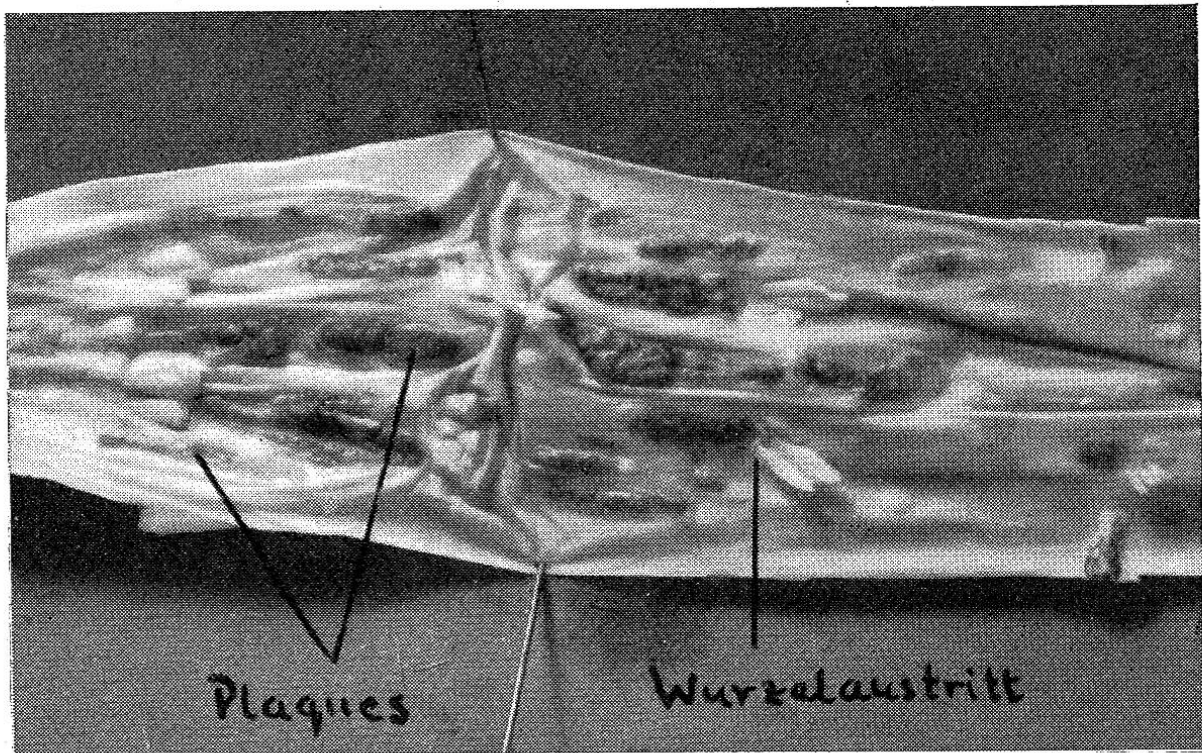


Abb. 2. Stück der Lendendura mit Knochenspangen (Plaques) bei Pachymeningitis spinalis ossificans.

Nadelstichen fällt unsicher aus. Hinter dem Rippenbogen scheint eine hyperalgetische Zone zu bestehen. Der Schwanz wird noch bewegt, Harn- und Kotabsatz sind normal. Die Muskulatur von Kruppe und Hinterbeinen ist — besonders links — atrophisch. Das Tier ist sonst durchaus munter, bei gutem Allgemeinbefinden und zeigt lebhaften Appetit.

Die Sektion ergibt — neben unerheblichen Veränderungen an anderen Organen — folgenden interessanten und charakteristischen Befund: in der ventralseitigen Dura, besonders auf der Höhe des 3.—5. Lendensegments, finden sich in großer Zahl massive, längliche Knochenspangen, welche z. T. die Wurzelaustritte manschettenförmig umschließen. Diese Veränderungen sind links bedeutend stärker als rechts. Am Rückenmark selbst lassen sich weder makroskopisch noch

mikroskopisch pathologische Veränderungen feststellen. Will man diesen Befund mit dem klinischen Bild in Einklang bringen, so ist anzunehmen, daß links wohl eine vollständige, rechts nur eine teilweise Kompression der motorischen, ventralen Wurzeln bestanden hat.

Mit diesem Fall haben wir die sog. Pachymeningitis spinalis ossificans kennengelernt.

Die beiden Beispiele führen mit genügender Deutlichkeit alle wesentlichen Züge der beiden Krankheiten vor Augen: das Alter von 8—10 Jahren, in dem die meisten Fälle auftreten; die fast unmerklich beginnende Parese der Hinterbeine, die der Besitzer oft erst bemerkt, wenn er die wundgescheuerten Zehen des Hundes entdeckt; die langsame, aber stetige, jeder Therapie trotzbare Zunahme der Lähmung, etwa unterbrochen von einzelnen Remissionen; die Reflexstörungen (meist anfänglich Steigerung des Patellarreflexes, im Endzustand Abschwächung bis zum gänzlichen Erlöschen); die Veränderungen der Sensibilität (Parästhesien, Hyper- und Hypalgesien); die Sphinkterstörungen und die zunehmende Muskelatrophie.

Die Differentialdiagnose zwischen den beiden Zuständen ist — wie bereits erwähnt wurde — außerordentlich schwierig; meist wird man sich damit begnügen müssen, auf Grund einiger wenig zuverlässiger Einzelheiten den einen oder den andern der beiden möglichen Prozesse für wahrscheinlicher zu halten. Genaue Anamnese, Röntgenuntersuchung und Liquoranalyse erlauben dagegen eine hinlänglich sichere Abgrenzung gegen klinisch ähnliche Leiden, wie Myelitiden, Wirbelfrakturen usw.

Das Übergreifen der Lähmung auf den Vorderkörper spricht eher für eine Pachymeningitis ossificans, da die Knochenplaques im Halsmarkabschnitt gleich wie im Lendentheil eine sehr große Ausdehnung annehmen können. Immerhin ist zu bedenken, daß die Bandscheibenveränderungen gelegentlich ebenfalls an der Halswirbelsäule auftreten. Bestehen hochgradige und langdauernde Motilitätsstörungen bei intakter Sensibilität, wie bei unserer Beobachtung 2, so wird man mehr an eine Pachymeningitis denn an eine Kompression durch Bandscheibengewebe denken. Die Röntgenuntersuchung — wenn sie auch nicht unterlassen werden soll — hilft nicht immer weiter. Die Beobachtung 1 ist in dieser Hinsicht lehrreich. Sie erneuert zwar die Erfahrung, daß beim Bestehen gröberer spondylitischer Veränderungen die Annahme eines Bandscheibenvorfalles nahe liegt (Pommer). Daneben zeigt sie aber 1. daß dieser auf der Röntgenleeraufnahme nicht sichtbar zu sein braucht, 2. daß im Kontrastverfahren, trotz einer wesentlichen

Einengung des Wirbelkanals, ein Stop fehlen kann, 3. daß die veränderte Bandscheibe nicht auf der gleichen Höhe wie die spondylitischen Zacken liegen muß.

### Zur pathologischen Anatomie.

a) Bandscheibenveränderungen. Nach Pommer sind es unter den Erkrankungen der Wirbelsäule beim Hund vor allem die Spondylitis deformans traumatica, die Spondylitis ossificans deformans generalisata (Bildung knöcherner Zacken und Brücken besonders an den ventralen, aber auch an den lateralen und dorsalen Kanten der Wirbelkörper) und schließlich, wenn auch seltener, die weiter

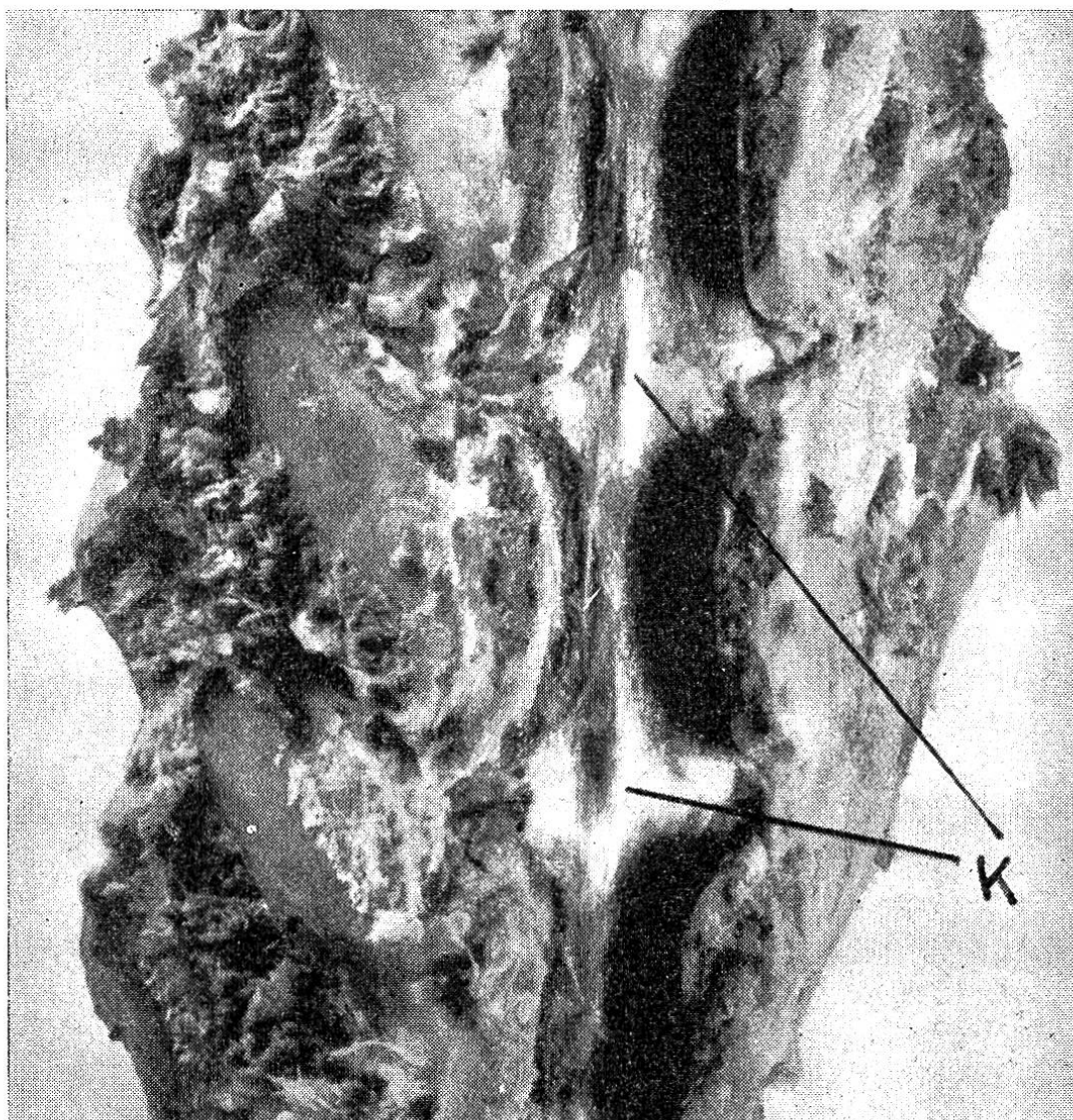


Abb. 3. Detailbild vom Wirbelkanalboden eines D.Schäfers mit Parese der Nachhand. Im Lendenbereich bildet das vorgedrückte Bandscheibengewebe mit dem dorsalen Längsband zusammen derbe Käme (bei K).

fortgeschrittenen Fälle von Spondylarthritis ankylopoetica (Verknöcherungen im Bereich der kleinen Wirbelgelenke und deren Bänder), welche zu einer Miterkrankung der Zwischenwirbelscheiben und damit zur Beeinträchtigung des Rückenmarks führen können. Das Bandscheibengewebe wird gegen das Lumen des Wirbelkanals vorgedrängt und bildet dort entweder glatte, harte, weißliche Knötchen ein- oder beidseitig vom dorsalen Längsband oder aber, mit diesem zusammen, langgezogene, scharfe und sehr derbe Kämme (vgl. Abb. 1 und 3).

Auf dem Röntgenbild erscheinen die erkrankten Disci intervertebrales verschmälert und unregelmäßig begrenzt; gelegentlich kann sich das vorgefallene Gewebe mit einer Knochenhaube überziehen und dann als leichter Schatten sichtbar werden. Die Ursachen der spondylitischen Erkrankungen der Wirbelsäule scheinen mannigfaltig zu sein und sind im einzelnen noch nicht abgeklärt. Sicher spielen chronische Traumen (vorwiegendes Befallensein der Gebrauchshunde!), aber wohl auch entzündliche Prozesse eine Rolle, wofür u. a. eine gewisse, wenn auch stets nur vorübergehende Beeinflussbarkeit durch therapeutische Maßnahmen sprechen mag. Obschon eine scharfe Trennung jetzt noch nicht möglich ist, seien hier doch die unterscheidenden Merkmale zwischen der „Dackellähmung“ und den Bandscheibenveränderungen der größeren Hunde hervorgehoben: bei den letzteren beobachtet man nicht den schubweisen Verlauf mit monate- oder selbst jahrelangen freien Intervallen, sondern ein schleichendes Einsetzen mit langsamem, aber stetigem Fortschreiten. Während der Bandscheibenprolaps bei den Dackeln mehr die Form einer weichen, höckerigen und breit aufsitzenden Wucherung hat, handelt es sich bei den größeren Hunden um kugelige, glatte und harte Knötchen. Im ganzen hat man den Eindruck, daß es sich bei den Dackeln wenigstens zum Teil um einen produktiven Prozeß (Wucherung), bei den größeren Hunden um einen mechanischen Vorgang (Prolaps) an den Bandscheiben handelt. Vermehrte histologische Untersuchungen vermöchten vielleicht weitere Unterschiede aufzuzeigen. Auch Pommer unterscheidet zwei verschiedene Prozesse; er schreibt: „Unter 290 Aufnahmen von Dackeln und Dachsbracken, bei welchen klinische Erscheinungen, die für eine Erkrankung der Wirbelsäule sprechen, bekanntlich sehr häufig sind, zeigten nur 16 und 8 (3,8%) spondylitische Veränderungen. Bei diesen Tieren ist das Leiden meist anderer Natur (Kompressionsmyelitis infolge Enchondrosis intervertebralis) . . .“

b) Die Pachymeningitis spinalis ossificans. Sie scheint nur beim



Hund, und zwar fast ausschließlich bei älteren Tieren der größeren Rassen (Deutscher Schäfer, Collie, Dogge, St. Bernhardshund u. ä.) vorzukommen. Prädilektionsstellen sind der Lenden- und Halsabschnitt der Dura mater spinalis, und zwar hauptsächlich deren Ventralseite. Makroskopisch handelt es sich um längliche, longitudinal angeordnete, anfangs biegsame, mit zunehmender Dicke immer starrer werdende Knochenspannen von 0,5—3 mm Dicke, 2—8 mm Breite und 5—40 mm Länge, die mehr oder weniger über die innere Durafäche vorspringen, und die gelegentlich zu größeren Platten konfluieren können. Histologisch bestehen sie aus beidseits von Duragewebe überzogenem, spongiösem Knochen. Entzündliche Veränderungen fehlen gänzlich, weshalb die Bezeichnung „Pachymeningitis“ unzutreffend ist. Joest hielt sie für örtliche Gewebsmißbildungen (Hamartien) durch Verlagerung von abgesprengten Periostkeimen der Wirbel in die Dura, Dexler für eine durch das Alter bedingte Metaplasie des duralen Bindegewebes.

Nach den klinischen Erscheinungen (zunehmende Paresen, oft unter Erhaltenbleiben der Sensibilität, Reflexstörungen) und nach der Lage der Plaques vorwiegend an der Ventralseite des Rückenmarks handelt es sich in den meisten Fällen um Wurzelkompressionen. Bei längeren Knochenspannen in der sehr beweglichen Hals- und Lendengegend kommt es überdies zur Zerrung der Wurzeln und vielleicht hin und wieder — infolge Versteifung des Dural Schlauches — zur Beeinträchtigung des Rückenmarkes selbst. Eine eigentliche Rückenmarkskompression haben wir selbst nie gesehen, sie soll aber nach Angaben in der Literatur schon beobachtet worden sein. Dem sei gleich die Ansicht von Marchand und Petit gegenübergestellt, welche den Duraverknöcherungen auch bei stärkster Ausbildung jegliche pathologische Bedeutung absprechen. Obschon dieser ablehnende Standpunkt zweifellos zu schroff ist, muß gesagt werden, daß man recht oft geringgradigere Duraverknöcherungen als reine Sektionsüberraschung antrifft, und daß deshalb durch genaue histologische Untersuchungen andersartige Rückenmarkserkrankungen auszuschließen sind, bevor am Einzelfall aufgefundene Duraverknöcherungen in ursächlichen Zusammenhang mit einer bestandenen Parese gebracht werden.

Es erübrigt sich, näher auf die Therapie einzutreten. Eine kausale Behandlung gibt es nicht. Ob gewisse Medikamente, wie B<sub>1</sub>-Präparate, Juvenin, Phosphor u. a. m. sowie physikalisch-therapeutische Maßnahmen (Wickel, Einreibungen usw.) einen wirklichen Einfluß auf den Verlauf ausüben (z. B. durch Hemmung

entzündlicher Vorgänge) oder ob die — stets vorübergehenden — Erfolge bloß durch das zeitweise Stillstehen der krankhaften Prozesse vorgetäuscht werden, bleibe dahingestellt. Fest steht, daß durch alle Behandlungsversuche die Progrediens nicht aufzuhalten ist und in kürzerer oder längerer Zeit die Lähmungen vollständig werden, was zunehmenden Dekubitus und Tod durch Sepsis zur Folge hat, sofern die Tiere nicht schon vorher beseitigt werden.

### Sommaire.

Comme chez les bassets, les paralysies du train postérieur sont assez fréquentes chez les chiens de plus grande taille, notamment chez les bergers allemands. Du point de vue de l'anatomie pathologique, il s'agit surtout des deux processus suivants:

1. Les protrusions des disques intervertébraux lombaires avec compression médullaire (myélite de compression) évoluent dans le cadre de différentes affections du rachis (spondylite déformante, spondylarthrose ankylopoiétique). De l'„enchondrosis intervertébralis“ des bassets elles se distinguent par l'évolution clinique lente et progressive et par leur aspect anatomique différent.

2. La pachyméningite spinale ossifiante, surtout de la région lombaire, peut sans doute provoquer des troubles parétiques, bien que son importance pathogénique ait été niée par Petit et Marchand. Il s'agit surtout de compressions radiculaires.

Le diagnostique différentiel des deux processus est, en clinique, très difficile, sinon impossible. Tous deux sont d'un caractère nettement progressif; la thérapie reste symptomatique et sans beaucoup d'influence sur l'évolution de la maladie.

### Literatur.

Ball-Roquet: Ossifications et métaplasies osseuses de la dure-mère. J. méd. vét. 713/1913. — Dexler: Über Pachymeningitis ossificans chronica und über Compressionsmyelitis beim Hunde. Wiener med. Presse Nr. 51/1893. — Dexler: Zwei Fälle von Tumoren der Rückenmarkshäute. M.hefte prakt. Tierhk. 112/1895. — Froehner: Pachymeningitis spinalis ossificans. M.hefte prakt. Tierhk. 379/Bd. IV. — Gray: Chron. ossifizierende Pachymeningitis spinalis beim Hund. Vet. Record 51/Bd. XVII. — Petit-Marchand: Ostéomes de la dure-mère chez un chien. Bull. Soc. centr. méd. vét. 425/1912. — Schick: Über das Vorkommen der deformierenden Spondylose bei kleinen Haustieren. Diss. Bern 1942. — Sendrail: Pachymeningitis ossificans canis. Rev. vét. 84/1904.

Ferner die im Schweiz. Arch. Tierhk. Heft 3, 1948, Seite 152 angeführte Literatur.