

Zeitschrift: Schweizer Archiv für Tierheilkunde SAT : die Fachzeitschrift für Tierärztinnen und Tierärzte = Archives Suisses de Médecine Vétérinaire ASMV : la revue professionnelle des vétérinaires

Herausgeber: Gesellschaft Schweizer Tierärztinnen und Tierärzte

Band: 94 (1952)

Heft: 8

Artikel: Ein Fall von Phimose bei einem Eber

Autor: Glättli, H.

DOI: <https://doi.org/10.5169/seals-592664>

Nutzungsbedingungen

Die ETH-Bibliothek ist die Anbieterin der digitalisierten Zeitschriften. Sie besitzt keine Urheberrechte an den Zeitschriften und ist nicht verantwortlich für deren Inhalte. Die Rechte liegen in der Regel bei den Herausgebern beziehungsweise den externen Rechteinhabern. [Siehe Rechtliche Hinweise.](#)

Conditions d'utilisation

L'ETH Library est le fournisseur des revues numérisées. Elle ne détient aucun droit d'auteur sur les revues et n'est pas responsable de leur contenu. En règle générale, les droits sont détenus par les éditeurs ou les détenteurs de droits externes. [Voir Informations légales.](#)

Terms of use

The ETH Library is the provider of the digitised journals. It does not own any copyrights to the journals and is not responsible for their content. The rights usually lie with the publishers or the external rights holders. [See Legal notice.](#)

Download PDF: 18.03.2025

ETH-Bibliothek Zürich, E-Periodica, <https://www.e-periodica.ch>

lui-même et d'ailleurs, ni les autres auteurs ni nous-mêmes n'avons réussi d'infecter le cobaye.

D'ailleurs, des cellules géantes peuvent s'observer encore dans d'autres lésions pathologiques, étrangères à la tuberculose, par exemple, dans des lésions provoquées par le bacille de Bang.

La formation d'une coque fibreuse à zones concentriques indiquerait par contre une origine parasitaire, mais aucun parasite n'a été trouvé. Il est possible qu'une migration parasitaire anormale soit la cause du granulome. Divers parasites peuvent être mis en cause, tels que les larves de l'œstre du bœuf.

On pourrait aussi admettre que des particules de corps étrangers d'origine alimentaire, peuvent rester prises dans les vaisseaux capillaires et donner naissance à ces nodules.

Une autre hypothèse consiste à penser que les nombreux et minuscules nodules sous-cutanés — de formation lymphatique peut-être — aient fait un processus inflammatoire et cela serait confirmé par la forme en chaîne des lésions observées et par la présence de celles-ci, avant tout en surface des muscles.

Zusammenfassung

Es wird ein Fall von Granulomatose von Roeckl beschrieben. Die Ätiologie der Krankheit ist noch unsicher, zur Zeit kann man darüber nur Hypothesen aufstellen.

Riassunto

È descritto un caso di granulomatosi di Roeckl. La sua etiologia non è ancora sicura; al presente si possono formulare solo delle ipotesi.

Summary

A case of granulomatosis Roeckl is described. The etiology is still hypothetical.

Ein Fall von Phimose bei einem Eber

Von Dr. H. Glättli, Tierarzt, Samstagern

Im Herbst 1951 verkaufte der Landwirt X. Y. einen Jungeber an eine Schweinezuchtgenossenschaft mit schriftlicher Garantie für Zuchttauglichkeit. Nach einigen Tagen meldete die Genossenschaft, der Eber entspreche der Währschaftsverpflichtung nicht; er sei zuchtuntauglich, da er die Rute nicht ausstoßen könne. Das Tier wurde vom Verkäufer zurückgenommen und ich wurde beauftragt, dasselbe zu untersuchen.

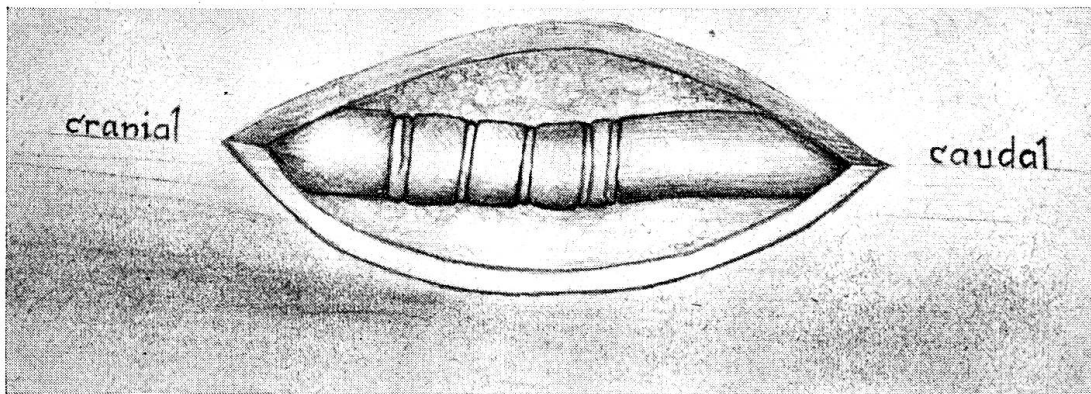
Befund: Gut entwickelter, sehr lebhafter, ca. 5—6 Monate alter Eber des veredelten Landschweines.

An den Geschlechtsorganen war äußerlich nichts Abnormes festzustellen.

Der Eber wurde mit einer rauschenden Sau zusammengebracht; sofort schickte er sich zur Begattung an. Trotz größter Anstrengung — bis zum Schweißausbruch — konnte er die erigierte Rute nicht ausstoßen. Vor der zurückgeschobenen Schlauchöffnung erschien nur die Penisspitze.

Mühe los konnte der palpierende Finger auf ca. 6—7 cm in den Schlauch eingeführt werden, um dann unvermittelt auf eine Verengung von etwa $\frac{1}{2}$ cm Durchmesser zu stoßen. Auch unter Gewaltanwendung konnte der Finger den Engpaß nicht passieren. Die Art und die Ursache der Stenose waren nicht zu ermitteln.

Ich empfahl dem Besitzer eine Probeoperation, womit er sich einverstanden erklärte.



Operation: In ein hölzernes Schweinetransportgitter, hierzulande Güfi benannt, wurden Strohballen bis ungefähr 20—25 cm unter dessen oberem Rand gepackt, der Eber in Rückenlage daraufgelegt und an allen vier Beinen an den Ecken des Gitters ausgebunden.

Nach gründlicher Reinigung des Schlauches und seiner Umgebung, wurde das Tier mit einem in Merfenlösung getränkten Tuch, in dem eine Öffnung zur Freihaltung des Operationsfeldes ausgeschnitten war, abgedeckt. Das Operationsfeld wurde mit Merfen desinfiziert und hierauf der Schlauch mit 2% Atoxikokainlösung anästhesiert.

Mit dem in den Schlauch eingeführten Zeigefinger der linken Hand wurde der Sitz der Stenose markiert und darüber ein etwa 8 cm langer Hautschnitt angelegt. Zwei Gehilfen spreizten die Wunde mit Wundhaken. Äußerst sorgfältig wurden Unterhaut und Fettgewebe lospräpariert, bis das Präputium bzw. dessen parietales Blatt, freigelegt war.

Die bei der Untersuchung festgestellte Stenose präsentierte sich als ein ungefähr 4 mm breites und schätzungsweise 2 mm dickes, ringförmiges, sehnähnliches Gebilde, mit glänzender, perlmutterschillernder Oberfläche. In unregelmäßigen Abständen, $\frac{1}{4}$ bis 1 cm auseinander, konnten kaudal weitere 4 Spangen, von gleicher Beschaffenheit, aber nur 1—2 mm breit,

festgestellt werden. Dahinter, d. h. bis zum Ende der Hautwunde erschien das Präputium normal.

Mit der Messerspitze wurde die erste „Sehne“ durchtrennt; bevor die Trennung vollständig war, schnellte diese wie eine Feder auseinander und verschwand in der Tiefe der Wunde. Nun konnte der touchierende Finger leicht bis zum nächsten Hindernis vorgeschoben werden. Der Reihe nach wurden die vier restlichen Spangen über der nachstoßenden Fingerkuppe eingeschnitten, wobei jede, gleich wie die erste, auseinandersprang und unauffindbar in der Tiefe verschwand. Alle diese Gebilde saßen locker auf der Außenseite des parietalen Präputialblattes; dieses wurde beim Trennen derselben nicht im geringsten verletzt.

Die Wunde wurde mit ein wenig Penicillinpuder versorgt und hernach mit Knopfnähten und einigen Michel'schen Klammern verschlossen. Die Heilung erfolgte per primam.

Zwei Wochen später wurde mit dem Eber ein Deckversuch gemacht. Das Ausschachten war ihm wieder nicht möglich. Der eingeführte Finger konnte aber kein Hindernis erfühlen; erst mit einer eingeschobenen Kornzange wurde weit hinten im Schlauch eine Stenose ermittelt.

Der Besitzer war mit einer zweiten Operation einverstanden. Diesmal wurde das Präputium bis zur Umschlagstelle des parietalen zum viszeralem Blatt freigelegt. Es fanden sich weit hinten in kleinen, unregelmäßigen Abständen weitere 8 Sehnenspangen, die alle nicht über 1 mm breit waren. Das Durchtrennen geschah wieder wie bei der ersten Operation; sobald die Spangen über die Hälfte eingeschnitten waren, schnellten sie federgleich auseinander. Keine einzige konnte nachher aufgefunden werden. Sobald die letzte Stenose beseitigt war, schob sich der erigierte Penis neben meinem, im Schlauch steckenden, linken Zeigefinger maximal hervor. Auch diesmal erfolgte die Heilung ohne Komplikationen.

Nach 10 Tagen belegte der Eber eine rauschende Sau mit Erfolg. Beschwerdelos hat er seither 16 weibliche Schweine gedeckt.

Résumé

Un verrat bien constitué, âgé de 6 mois, ne peut faire sortir sa verge en érection par suite de rétrécissement du fourreau préputial à 6—7 cm de l'orifice. Une ouverture pratiquée du dehors a permis de déceler la présence de 5 anneaux fibreux de 1—2 mm de largeur et qui, après incision, semblaient avoir supprimé le rétrécissement. Une autre sténose repérée un peu plus en arrière et également incisée a permis au verrat de couvrir normalement.

Riassunto

Un verro di 5—6 mesi ben sviluppato non poteva sfoderare la verga eretta. Quale ostacolo si accertò un restringimento del sacco prepuziale alla distanza di 6—7 cm. dallo sbocco. Dopo l'apertura fatta con taglio dall'esterno, si rinvenne la presenza di cinque anelli di aspetto tendinoso, larghi 1—2 mm., recisi i quali il restringimento parve eliminato. Più tardi si accertò più caudalmente una stenosi consimile, eliminata la quale ricomparve nel verro la capacità alla monta.

Summary

The preputium of a 5—6 months old well developed boar had a stricture at 6—7 cm. distance from the opening, caused by 5 fibrous rings, 1—2 mm. large. They were cut through, whereafter the abnormality seemed removed. Some time later a similar stenosis appeared behind the first one. After surgical treatment coition could be performed.

Service vétérinaire cantonal et Institut Galli-Valerio, Lausanne

Etude sur une forte mortalité des grèbes à la Station ornithologique suisse de Sempach

par H. Burgisser

Du 23 août au 31 octobre 1951, nous pûmes faire l'autopsie de 37 grèbes huppés *Podiceps cristatus* et d'un grèbe castagneux femelle, trouvés morts ou abattus parce que malades sur le lac de Sempach. La maladie montre une évolution chronique, mais dont la durée exacte n'a pu être déterminée avec certitude (2—3 semaines?). Les oiseaux malades se laissent facilement approcher et ne plongent qu'à la dernière extrémité. Il y eut presque autant de mâles atteints que de femelles. Les jeunes ne furent pas épargnés.

A l'autopsie, on remarque un amaigrissement progressif peu marqué chez les grèbes examinés au début de la mortalité et atteignant la cachexie chez les grèbes reçus au mois d'octobre. Les muscles pectoraux sont alors fortement atrophiés. La graisse, au niveau des coronaires, a disparu. Aucune autre lésion macroscopique n'a pu être mise en évidence malgré les nombreuses autopsies. Les examens bactériologiques faits à partir du cerveau, de la moelle osseuse, de la rate, du foie, du sang du cœur, en aérobiose comme en anaérobiose sur plusieurs milieux, n'a jamais révélé un seul agent bactérien. Les frottis de sang d'animaux péris et d'animaux abattus, colorés au Giemsa et par la méthode panoptique, n'ont révélé ni parasite, ni agent bactérien. Seuls, les frottis de deux grèbes malades abattus, faits sur place, semblent montrer une dégénérescence grave des globules rouges.

De nombreuses espèces de vers intestinaux furent trouvées, mais en nombre insuffisant pour expliquer cette mortalité. Plusieurs grèbes malades, du reste, n'étaient pas parasités. Parmi ces parasites, nous pouvons citer: des trématodes, des ligules (*Ligula intestinalis*), des taenias, des acuariidés. Presque tous les grèbes étaient parasités par des Mallophages (*Degeeriella colymbina* et *Pseudomenopon tridens*).

Ne pouvant disposer, pour des raisons techniques, d'un grèbe, nous avons procédé à une épreuve biologique sur un pigeon. Cet oiseau reçut, par voie intramusculaire, une injection de broyat d'organes d'un grèbe malade. Ce pigeon, conservé pendant plusieurs semaines, n'a jamais montré de signes cliniques.

Deux analyses toxicologiques eurent lieu (Laboratoire cantonal), une première fois sur le contenu du gésier de plusieurs grèbes, une seconde fois sur un prélèvement d'organes (foie, rein). Ces analyses, quoique poussées très loin, se sont révélées entièrement négatives.

Il fut procédé, de plus, à un examen histologique de deux grèbes abattus malades et d'un grèbe sain abattu, cela à titre de comparaison. Cet examen a porté sur le foie, la rate, le poumon, le ventricule succenturié, le gésier, l'intestin, le rein, les muscles pectoraux, le myocarde, le cerveau. L'examen histologique du premier grèbe malade