

Zeitschrift: Schweizer Archiv für Tierheilkunde SAT : die Fachzeitschrift für Tierärztinnen und Tierärzte = Archives Suisses de Médecine Vétérinaire ASMV : la revue professionnelle des vétérinaires

Herausgeber: Gesellschaft Schweizer Tierärztinnen und Tierärzte

Band: 94 (1952)

Heft: 9

Artikel: Zur Tuberkulose des Zentralnervensystems bei Fleischfressern

Autor: Fankhauser, R. / Wyler, R.

DOI: <https://doi.org/10.5169/seals-592806>

Nutzungsbedingungen

Die ETH-Bibliothek ist die Anbieterin der digitalisierten Zeitschriften. Sie besitzt keine Urheberrechte an den Zeitschriften und ist nicht verantwortlich für deren Inhalte. Die Rechte liegen in der Regel bei den Herausgebern beziehungsweise den externen Rechteinhabern. [Siehe Rechtliche Hinweise.](#)

Conditions d'utilisation

L'ETH Library est le fournisseur des revues numérisées. Elle ne détient aucun droit d'auteur sur les revues et n'est pas responsable de leur contenu. En règle générale, les droits sont détenus par les éditeurs ou les détenteurs de droits externes. [Voir Informations légales.](#)

Terms of use

The ETH Library is the provider of the digitised journals. It does not own any copyrights to the journals and is not responsible for their content. The rights usually lie with the publishers or the external rights holders. [See Legal notice.](#)

Download PDF: 17.03.2025

ETH-Bibliothek Zürich, E-Periodica, <https://www.e-periodica.ch>

Aus der Abteilung für Vergleichende Neurologie (Prof. E. Frauchiger)
der Vet. Ambulatorischen Klinik (Prof. W. Hofmann) Bern

Zur Tuberkulose des Zentralnervensystems bei Fleischfressern

Von R. Fankhauser und R. Wyler

Die Tuberkulose der Karnivoren ist in verschiedener Hinsicht sehr interessant. Auffällig ist einmal das von den Verhältnissen bei anderen Tieren zum Teil stark abweichende Verhalten des pathologisch-anatomischen und -histologischen Bildes. So sehen z. B. die tuberkulösen Pneumonien zuweilen sehr atypisch aus und gleichen mehr einer Virus-Bronchopneumonie, und nur die Gegenwart kleiner, fetziger Kavernen vermag den Verdacht auf eine spezifische Infektion zu erwecken (Nieberle 1937). Histologisch fällt das Fehlen von Verkalkungen und die meist weitgehende Abwesenheit von Riesenzellen auf; lymphoide und epitheloide Elemente, Histiocyten und Makrophagen beherrschen das Bild. Bei einem Vergleich der anatomischen Läsionen bei unsern domestizierten Fleischfressern Hund und Katze springen die teilweise weitgehenden Differenzen in der Organlokalisation in die Augen. Nach Bonaduce (1942), der — wenn auch nicht lückenlos — die Literatur über Hunde- und Katzentuberkulose bis 1940 zusammengestellt hat, stimmt die Häufigkeit des Befalls der Lungen bei diesen beiden Arten (68,94% beim Hund und 65,11% bei der Katze) weitgehend überein, während sich für andere Organe z. T. beträchtliche Unterschiede ergeben. So scheint die Pleuratuberkulose beim Hunde ungleich viel häufiger zu sein als bei der Katze. Sehr gewöhnlich sind bei beiden Tieren die Veränderungen in den mesenterialen und bronchialen Lymphknoten, und ebenfalls nicht selten diejenigen in Leber und Nieren. Dagegen ist die Tuberkulose der Milz bei der Katze 16mal häufiger wie beim Hund, auch die Hauttuberkulose wird bei ihr öfter beobachtet und nur bei ihr, nicht aber beim Hund kommt die tuberkulöse Chorioiditis vor. Von Interesse ist auch die sog. sekundäre Osteoarthropathie, die bei tuberkulöser Pneumonie, aber auch bei andern vorwiegend chronischen Lungenleiden (Pneumonien, Tumormetastasen) beim Hund beobachtet wird, und deren Zusammenhang mit der Tuberkulose nur ein indirekter ist. Von ihr zu unterscheiden sind die tuberkulösen Osteoarthritiden, die beim Hund und bei der Katze (Cella 1948) zu beobachten sind.

Nicht zuletzt ist daran zu erinnern, daß Hund und Katze als nahe mit dem Menschen zusammenlebende Tiere eine erhebliche Infektionsgefahr darstellen können. Für beide Tiere scheint der alimentäre Infektionsmodus häufiger zu sein. Der Primärkomplex im Darm ist meistens unvollständig. Durch Einbruch der Keime in die Lymphwege und Verschleppung in den Ductus thoracicus kommt es zur Aussaat in den Lungen. Doch kommt auch der Inhalationsinfektion eine gewisse Rolle zu. Bei der Katze handelt es sich in der großen Mehrzahl der Fälle um bovine Tuberkulose (92,5%, Cella 1942), während beim Hund die Infektion mit Typus humanus bedeutend häufiger ist ($\frac{2}{3}$ T. human, $\frac{1}{3}$ T. bov.). Besonders gefährlich dürften für den Menschen die kutanen und subkutanen, fistulierenden Formen der Katze sein, in deren Eiter im allgemeinen massenhaft Stäbchen vorhanden sind. Es ist empfehlenswert, bei der Feststellung einer Hunde- oder Katzentuberkulose den Hausarzt der Besitzer zu informieren, wie dies am hiesigen Vet. pathologischen Institut (Prof. Hauser) seit Jahren üblich ist.

Die Zusammenstellung von Bonaduce erstreckt sich auf 351 Hunde¹ und 215 Katzen. Unter diesen 566 Fällen fand sich eine Tuberkulose des Zentralnervensystems nur 3mal beim Hund (je ein weiterer Fall wurde 1894 von Cadiot und von Nocard mitgeteilt) und kein einzigesmal bei der Katze. Forestieri (1936) erwähnt nervöse Störungen bei einer Katze, die einen fibrösen Knoten am rechten Frontale und eine linksseitige, teils katarrhalische, teils käsige Sinusitis frontalis tuberkulöser Natur aufwies; doch sagt er nichts über Befunde am Gehirn.

Bevor wir die Schilderung einer Tuberkulose der Nasen- und Stirnregion mit Übergreifen auf das Gehirn bei einer Katze beginnen, sollen ganz kurz die bisher bekannt gewordenen Fälle beim Hund referiert werden.

Cadiot (1894) sah an der Ventralseite der Oblongata frische tuberkulöse Granulationen und drei kleine Tuberkel in der Fossa Sylvii bei einem Hund, der dummkollerartige Störungen mit breitspuriger Stellung, schwankendem Gang und soporösem Zustand gezeigt hatte.

Nocard (1894) beschreibt feine, glasige Knötchen besonders entlang den Gefäßen in der Pia der Gehirnbasis und der Sylvischen Grube, außerdem im Ependym der Seitenventrikel und des IV. Ventrikels. Histologisch wiesen die Knötchen den typischen Bau frischer tuberkulöser Granulome mit Epitheloidzellen und Riesenzellen sowie sehr spärlichen Stäbchen auf. Es handelte sich im übrigen um eine generalisierte miliare Tuberkulose.

Marchand, Petit und Douville (1910) sahen einen Hund, der zuerst myalgiforme Schmerzen in der Nackengegend zeigte und dann allmählich eine schwere zerebelläre Ataxie zusammen mit weitgehenden psychischen Zerfallserscheinungen entwickelte. Bei der Sektion waren Dura und Pia an den Okzipitallappen und über dem Kleinhirn verlötet. Median im Kleinhirnwurm und beidseits auf die Hemisphären übergreifend lag ein ca. nußgroßer Herd. Von hier ausgehend schien die Pia — rings um die Medulla oblongata, an der Brücke und den Hirnschenkeln — verdickt und übersät mit weißlichen Knötchen. Histologisch handelte es sich bei dem Kleinhirn-

¹ In der von Bonaduce nicht berücksichtigten Literatur (siehe bes. die Zusammenstellung von Cheyrolles 1951) finden sich über 600 weitere Fälle verzeichnet.

knoten um ein bindegewebiges Gerüst, das stark mit Rundzellen infiltriert war, sowie um multiple, zentral nekrotisierende Knötchen aus lymphoiden und histiozytären Elementen. Stäbchen fanden sich, wenn auch in geringer Zahl, im Zentrum der meisten dieser Knötchen. Riesenzellen fehlten. Auch in den Meningen zeigte das Granulationsgewebe den gleichen Bau; um die Medulla bildete es eine dicke, Dura und Pia miteinbeziehende Manschette, und am oberen Halsmark griff es keilförmig auf die Hinterstränge und die Dorsalhörner über. Auch an der makroskopisch unveränderten Konvexität des Großhirns fanden sich meningeale Infiltrate.

An allen übrigen Organen zeigten sich keine makroskopischen Veränderungen. Es fehlte aber deren histologische Untersuchung, so daß nicht feststeht, ob es sich wirklich um eine sog. primäre Tuberkulose der Meningen oder besser um eine „atypische Generalisation“ gehandelt hat.

Petit schließlich beschrieb 1902 und 1914 zwei Fälle. Beim ersten handelte es sich um einen 4jährigen Foxterrier mit einer miliaren Tuberkulose der Lungen und tuberkulösen Veränderungen in Bronchiallymphknoten und Nieren. In der Pia des Gehirns, besonders über Kleinhirn, Brücke und verlängertem Mark fand sich eine dichte Aussaat feinsten Knötchen, am deutlichsten entlang den menigealen Gefäßen. In gleicher Weise war das Ependym verändert, insbesondere in den Seitenventrikeln. Die histologische Untersuchung zeigte sehr reichliche säurefeste Stäbchen, sowie ein tuberkulöses Granulationsgewebe, aber ohne Riesenzellen.

Beim zweiten Hunde handelte es sich um ein tuberkulöses Gewächs an der Aorta, Ulzeration der Gefäßwand mit Durchbruch ins Lumen und sekundärer Tuberkulose der Nieren und des Zentralnervensystems. Während sich makroskopisch nur eine granulöse, tuberkulöse Meningitis am Großhirn feststellen ließ, zeigte die histologische Untersuchung, daß die Veränderungen sich über das ganze Zentralnervensystem und seine Häute erstreckten. Es handelte sich um ganz frische, gefäßabhängige Infiltrate und kleine Granulome aus Rund- und Epitheloidzellen ohne jede Spur von Verkäsung. Riesenzellen fehlten ganz. Der Autor äußert die Ansicht, daß die Granulome von Leukozytenemboli der Kapillaren am Ansiedlungsort der Bakterien ihren Ausgang nähmen und daß die Epitheloidzellen aus weißen Blutelementen entstünden.

Eigene Beobachtung

Es handelt sich um eine ca. 2 Jahre alte Katze, die uns von einem Kollegen freundlicherweise zur Sektion überlassen wurde, mit folgendem Vorbericht:

Das Tier soll vor ungefähr einem Jahr von einem Schrank heruntergefallen sein; als die Eigentümerin nach Hause kam, fand sie es ruhig und teilnahmslos in einer Ecke liegend. In den darauffolgenden Tagen hätte sich auf der Stirne eine Schwellung entwickelt, dann aber allmählich wieder zurückgebildet. Ungefähr vier Monate später wurde das Tier wegen eines „Überbeins“ auf der Nase erstmals vorgeführt. Daneben schien die Katze normal. Zwei Monate vor der Tötung zeigte sie eigenartige Krampfanfälle: sie kauerte zusammen, zog den Kopf krampfartig ein, fiel dann hin und zuckte mit allen vier Beinen. Durch Narkotika konnten die Anfälle jeweils behoben werden; leichtere Krisen gingen auch von selbst vorüber. Die Anfälle wiederholten sich anfänglich etwa alle 8—10 Tage. In der letzten Zeit wurden sie schwerer, die freien Intervalle kürzer, das Tier verlor den Appetit und begann zu magern. Tötung auf Wunsch des Besitzers.

Sektionsbefund: Während im ganzen übrigen Körper — abgesehen von der Milz — keine grobanatomischen Veränderungen vorlagen, ließ sich am Kopf folgender Befund erheben: Der Nasenrücken ist diffus aufgetrieben. Auf dem Stirnbein, rechts von der Medianlinie, läßt sich ein etwa fingerbeerengroßer, flacher, ziemlich derber, aber mit der Haut nicht verwachsener Knoten palpieren. Nach Eröffnung der Haut kommt im Bereiche des Nasenbeins ein gelblich-speckiges, glasiges, eher derbes Gewebe zum Vorschein, welches auch die Knochensubstanz des Os nasale und teilweise des Frontale miteinbezieht. Nach dem Abdecken der Kopfhöhlen sieht man, daß das Ethmoid und die Lamina cribrosa von einer rotbraunen, krümeligen Masse durchsetzt und aufgeraut sind. Die Wände der Stirnhöhlen, besonders der rechten, weisen einen braunrötlichen bis gelben, schmierigen Belag auf. Von der Lamina cribrosa aus geht das Granulationsgewebe direkt in die nasalste Partie der Schädelhöhle über. Die Bulbi olfactorii sind mit einer schmierigen, rötlichen Masse bedeckt, sie lassen sich nur schwer herauslösen und scheinen derb. Beim Anschneiden zeigt sich in der Tat daß, von vorn nach hinten abnehmend, ein mehr oder weniger großer Teil ihres Querschnitts die normale Struktur verloren hat und in eine derbe, teils speckig-gelbliche, teils krümelige Masse umgewandelt ist. Lateral im Frontalpol des rechten Stirnlappens greift dieses Gewebe auch in beschränktem Umfange auf das Großhirn über. Doch schon 15 mm hinter der Bulbusspitze scheint die Hirnsubstanz — wie übrigens im ganzen restlichen Organ — makroskopisch normal. Im Bereich des Os frontale greifen die Veränderungen nicht auf die Schädelhöhle über und lassen die Dura intakt.

Als einzige weitere, von bloßem Auge erkennbare pathologisch-anatomische Befunde sind ein nußgroßer Knoten mit dicker fibröser Kapsel und gelbem, krümeligem Inhalt am dorsalen Pol der Milz, welcher mit dem Netz innig verwachsen ist, sowie eine Follikelhyperplasie der Milz zu erwähnen.

Mikroskopisch konnten in der Auftreibung der Nase und der Stirn, in den schmierigen Massen des Os nasale und des Ethmoids, in den Stirnhöhlen, den Bulbi olfactorii und im Milzknoten säurefeste Stäbchen in mäßiger Menge gefunden werden. Leider wurde die Bestimmung der Typenzugehörigkeit unterlassen.

Histologische Veränderungen: Die Schnitte aus der Nasenrücken- und Stirnregion, sowie aus der Gegend des Ethmoids zeigen ein dichtes, in Zügen verflochtenes fibröses Gewebe. Man sieht alle Übergänge von jungen Fibroblasten bis zu ausgereiften Fibrozyten mit Faserbildung. Die schmälere und breitere Balken führen ungleiche Mengen kollagener Substanz. Hier und dort sind nesterweise kleine Inseln von Knochengewebe stehen geblieben. Stellenweise zeigen die Fibrozytenkerne eigenartige regressive Erscheinungen mit starker Pyknose, Verkrümmung und Verästelung oder krümeligem Zerfall. Zwischen die Bindegewebszüge eingelagert in Form rundlicher Herde oder verzweigter Straßen, aber auch das fibröse Gewebe

durchsetzend liegen lymphoide und histiozytäre Elemente, die oft regressive Kernveränderungen aufweisen. Zerstreut finden sich Zerfalls- (=Verkäsungs-) herdchen. Typische epitheloide Zellen sind spärlich, Riesenzellen fehlen überhaupt.

In den Riechkolben und im vordersten Teil des rechten Stirnlappens sind die Veränderungen gleichartig und unterscheiden sich lediglich durch ihr Ausmaß. Während das Innere des Herdgebietes mehr von einem netzartigen Bindegewebe verschiedenen Reifungsgrades gebildet wird, das — ungleich dicht — mit Histiozyten und Lymphoidzellen durchsetzt ist und

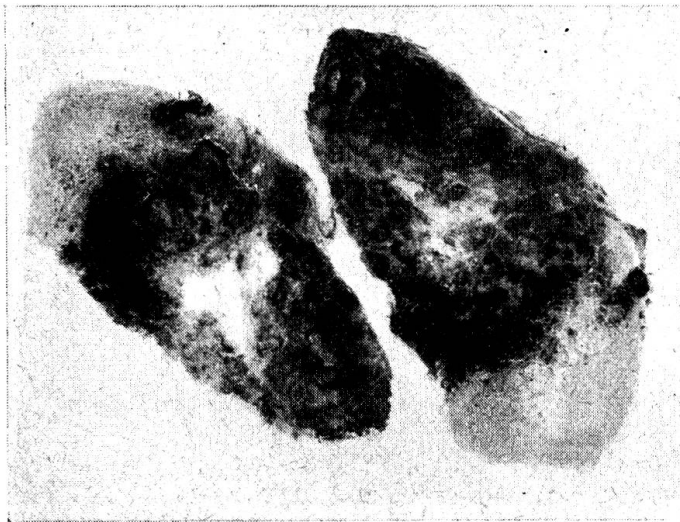


Abb. 1. Zwei Frontalschnitte durch den rechten Bulbus olfactorius mit ausgedehnten tuberkulösen Veränderungen. Nißl; Lupenvergrößerung.

verstreute, unregelmäßig begrenzte Verkäsungszonen aufweist, werden gegen die erhaltenen Bulbusbezirke und das angrenzende Großhirn zu die Epitheloidzellen immer zahlreicher, das Bindegewebe dagegen tritt zurück und fehlt in den jüngsten Herdanteilen schließlich weitgehend. Auch hier sind lymphoide Zellen mit z. T. starken regressiven Kernveränderungen sehr zahlreich, während die Riesenzellen wiederum gänzlich vermißt werden.

In den an das tuberkulöse Granulationsgewebe unmittelbar angrenzenden Bezirken der Bulbi olfactorii und des rechten Stirnhirns finden sich diffuse Gliaaktivierung, perivaskuläre Mäntel von lymphoiden und histiozytären Zellen sowie Ausbreitung von Infiltratzellen ins Gewebe. Auch die Pia ist entzündlich infiltriert und teilweise massiv verdickt. Ihre Gefäße weisen Wucherung der Endothelien und insbesondere der adventitiellen Elemente auf. Je weiter man sich vom Herde entfernt, desto geringfügiger werden diese entzündlichen Infiltrate, doch fehlen sie im ganzen Gehirn, besonders in den basalen Meningen und in den ihnen benachbarten Hirngebieten, nirgends ganz. Es kommt aber dort nicht zur Ausbildung typischer

tuberkulöser Veränderungen, sondern bleibt beim Bilde einer unspezifischen, subakuten, nichteitrigen Meningo-Enzephalitis.

Der Knoten in der Milz ist ähnlich gebaut wie das Granulationsgewebe auf Stirne und Nase: ein fibröses Maschenwerk, durchsetzt mit verschiedenen großen Nestern und Zügen lymphoider, epitheloider und histiozytärer Zellen. Während in der peripheren Zone das kollagene Bindegewebe vorherrscht (Kapsel), werden gegen innen zu die Zerfallserscheinungen rasch stärker; das ganze Zentrum des Knotens ist verkäst. Im übrigen Organ findet sich eine Hyperplasie der Follikel sowie eine lebhaft Proliferation

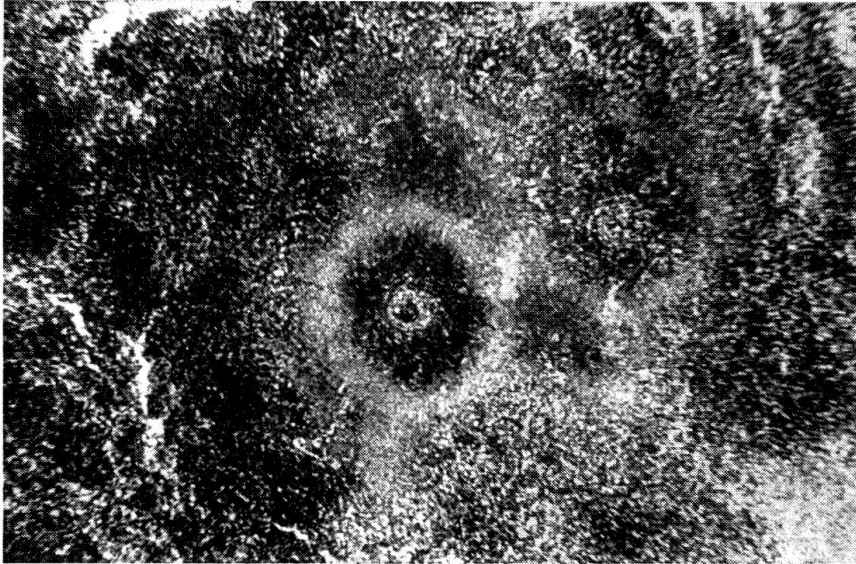


Abb. 2. Tuberkulöses Granulationsgewebe, hauptsächlich aus Epitheloidzellen und Lymphozyten aufgebaut, aus dem Stirnpol der r. Großhirnhemisphäre. Hämalaun-Eosin; Obj. 3.

des retikulo-endothelialen Synzytiums. Tuberkulöse Veränderungen lassen sich dagegen nicht nachweisen.

In den andern Organen zeigen sich keine wesentlichen pathologischen Veränderungen. In der Leber sind vereinzelt kleine rundzellige Infiltrate um die Gallengänge und Gefäße des interlobulären Bindegewebes zu sehen, in der Niere die bei Katzen übliche starke Verfettung der Epithelien der Harnkanälchen und halbmondförmiger Teile der Glomeruluskapseln.

Zusammenfassung

Nach einigen Hinweisen auf Besonderheiten der Karnivorentuberkulose sowie auf die wissenschaftliche und praktische Bedeutung dieser Krankheit (Ansteckungsgefahr für den Menschen) wird die Seltenheit der Lokalisation im Zentralnervensystem bei diesen Tieren hervorgehoben. Nur beim Hund sind 5 Fälle bekanntgeworden, die auszugsweise geschildert werden.

Anschließend wird ein Fall bei einer Katze beschrieben, die ungefähr 8 Monate lang krank gewesen war und dann während 8 Wochen zunehmende Krampfanfälle zeigte. Es bestand eine Tuberkulose des Nasenrückens und der Stirne. Das Granulationsgewebe hatte das Ethmoid durchwuchert, die Lamina cribrosa durchdrungen und die Riechkolben sowie den vordersten Teil des rechten Stirnhirns erfaßt. Im übrigen Gehirn fand sich eine nicht-eitrig, besonders basale Meningoenzephalitis ohne spezifische Veränderungen. — Außerdem bestand ein großer verkäster, abgekapselter Knoten am dorsalen Milzpol. In allen veränderten Regionen des Kopfes sowie im Milzknoten fanden sich — wenn auch eher spärlich — säurefeste Stäbchen.

Résumé

Après avoir relevé quelques particularités concernant la tuberculose des carnivores et sa portée scientifique et pratique (danger d'infection pour l'homme), les auteurs signalent la rareté de sa localisation dans le système nerveux central. Cinq cas seulement sont connus chez le chien et décrits.

On présente ensuite un cas de TBC chez un chat, malade pendant 8 mois et qui a souffert pendant 8 semaines de convulsions toujours plus violentes. Il s'agissait d'une TBC de l'os nasal et du front. Le tissu de granulation avait proliféré dans l'ethmoïde, traversé la lamina cribrosa et atteint le bulbe olfactif ainsi que le cerveau antérieur droit. Le reste du cerveau était le siège d'une méningo-encéphalite basale non purulente, sans altérations spécifiques. On a encore noté la présence, sur le pôle dorsal de la rate, d'un gros tubercule caséifié et enkysté. Toutes les régions malades de la tête ainsi que la TBC de la rate hébergeaient des bacilles acido-résistants en nombre plutôt réduit.

Riassunto

Dopo alcuni accenni alle particolarità della tubercolosi dei carnivori nonché all'importanza scientifica e pratica di questa malattia (pericolo di contagio per l'uomo), si mette in evidenza la rarità della localizzazione nel sistema nervoso centrale di questi animali. Sono stati resi noti 5 casi solo nel cane, che sono illustrati in forma riassuntiva.

Si descrive poi il caso in un gatto, che è stato ammalato circa 8 mesi e che durante 8 settimane successive presentò degli accessi convulsivi crescenti. Si trattava di una tubercolosi del dorso del naso e della fronte. Il tessuto di granulazione aveva invaso l'etmoide, attraversato la lamina cribrosa e colpito i bulbi olfattori nonché la parte destra più anteriore del lobo frontale. Nel resto del cervello si trovò una meningo-encefalite prevalentemente basale, non suppurativa e senza lesioni specifiche. Inoltre nel polo dorsale della milza si rinvenne incapsulato un grosso nodulo caseificato. In tutte le parti lese della testa e nel nodulo della milza si riscontrarono — quantunque piuttosto scarsi — dei bacilli acidoresistenti.

Summary

After short reference to particulars of tuberculosis in carnivorous animals and to the scientific and practical significance of this disease (danger for human beings), the rareness of localisation in the central nervous system is emphasised. In the dog only 5 cases are known, of which an abstract is given. Then one case in a cat is described. The animal was sick for 8 months and showed increasing spasms for 8 weeks. There was tuberculosis of the skin on the dorsal part of the nose and of the front. Granulation

tissue had grown through the ethmoidal bone and the lamina cribrosa and had reached the bulbus olfactorius and the frontal cerebrum. In the other regions of the brain a non purulent, especially basal meningo-encephalitis without specific alterations was found. The dorsal pole of the spleen contained a big caseous encapsulated nodule. Acidfast bacteria were found — not numerous — in all altered tissues of the head and in the nodule of the spleen as well.

Literatur

Ambrosioni, P. : Clinica vet. 19; 245/1941. — Bonaduce, A. : La Nuova Vet. 20/1942 (Sep.) — Cadiot, M. : Bull. Soc. centr. Méd. Vét. 12; 546/1894. — Cella, F. : Clinica vet. 20; 412/1942. — Cella, F. : Zooprofilassi 3; 1/1948. — Cheyrolles, J. : Diss. med. vet. Paris 1951. — Collet, P. und Guilhon, J. : Bull. Acad. vét. France 15; 89/1942. — Foresti, C. : La Nuova Vet. 14; 321/1936. — Goidsenhoven van, Ch. und Schonaers, F. : Ann. méd. vét. 85 a; 1/1941. — Goret, P. : Rec. méd. vét. 106; 401/1930. — Innes, S. K. M. : Vet. Rec. No. 26/1937 (Ref. Clinica vet. 16; 24/1938). — Jennings, A. R. : Vet. Rec. 61; 380/1949. — Jussila, J. : Diss. med. vet. Bern 1936. — Marchand, L., Petit, G. und Douville : Rec. méd. vét. 87; 433/1910. — Matthias und Niemand : Zschr. Infkr. Haustiere 59; 203/1943. — Murer, B. : Diss. med. vet. Bern 1939. — Nieberle, K. : Arch. Tierhk. 71; 239/1937. — Nocard, M. : Bull. Soc. centr. méd. vét. 12; 544/1894. — Petit, G. : Bull. Soc. centr. méd. vét. 20; 165/1902. — Petit, G. : Bull. Soc. centr. méd. vét. 68; 168/1914. — Rowold, B. : D.T.W. 49; 513/1942. — Schornagel, H. : Diss. med. vet. Bern 1914. — Stünzi, H. : Schweiz. Arch. Tierhk. 94; 356/1952.

Service vétérinaire cantonal et Institut Galli-Valerio, Lausanne

Constatazioni sur la brucellose génitale du chamois

par H. Burgisser

Déjà lors de deux notes précédentes (1 et 2), nous avons signalé deux cas de brucellose du chamois. Deux nouveaux cas nous incitent à publier les remarques intéressantes faites à leur sujet.

L'autopsie du chamois No 34 564 nous avait frappé par la tendance à la calcification des lésions brucelloses de plusieurs organes : L'œil, le mesovarium, les ligaments larges de l'utérus, l'ovaire et la séreuse de la vessie.

Le chamois No 41 359, femelle de 10—12 ans trouvée périe dans le canton de Schwyz, est portante d'un fœtus mâle à terme. L'utérus, à l'ouverture, laisse échapper, à côté des eaux normales, de gros flocons purulents d'un jaune-brun, semi-liquides. Les cotylédons et la muqueuse utérine sont recouverts partiellement d'un dépôt jaunâtre. De nombreuses granulations miliaires calcifiées se remarquent sur l'épiploon. L'examen microscopique d'un cotylédon montre de nombreux bacilles à la coloration de Köster. On isole de la rate du fœtus, sur milieu de Mac Coy et Chapin et en atmosphère de CO₂, une brucelle. Les cobayes, au nombre de quatre, inoculés par paires avec un broyat de cotylédon et un broyat de la rate du fœtus, présentent à l'autopsie des lésions nettes de brucellose. Le sang de ces cobayes agglutine le test Bang Zürich (+++ 1/640).

La souche isolée d'abord en CO₂ de la rate du fœtus et de la rate des cobayes inoculés, puis repiquée sur agar-glycériné, nécessite 12 repiquages avant de devenir aérobie. Étudiée sur les milieux colorés d'Huddleson, sur Petragani glycériné, étudiée