

Zeitschrift: Schweizer Archiv für Tierheilkunde SAT : die Fachzeitschrift für Tierärztinnen und Tierärzte = Archives Suisses de Médecine Vétérinaire ASMV : la revue professionnelle des vétérinaires

Herausgeber: Gesellschaft Schweizer Tierärztinnen und Tierärzte

Band: 94 (1952)

Heft: 10

Artikel: Über das anaphylaktische Verhalten des Kaninchen- und Pferdeauges im Experiment

Autor: Ammann, K.

DOI: <https://doi.org/10.5169/seals-592904>

Nutzungsbedingungen

Die ETH-Bibliothek ist die Anbieterin der digitalisierten Zeitschriften. Sie besitzt keine Urheberrechte an den Zeitschriften und ist nicht verantwortlich für deren Inhalte. Die Rechte liegen in der Regel bei den Herausgebern beziehungsweise den externen Rechteinhabern. [Siehe Rechtliche Hinweise.](#)

Conditions d'utilisation

L'ETH Library est le fournisseur des revues numérisées. Elle ne détient aucun droit d'auteur sur les revues et n'est pas responsable de leur contenu. En règle générale, les droits sont détenus par les éditeurs ou les détenteurs de droits externes. [Voir Informations légales.](#)

Terms of use

The ETH Library is the provider of the digitised journals. It does not own any copyrights to the journals and is not responsible for their content. The rights usually lie with the publishers or the external rights holders. [See Legal notice.](#)

Download PDF: 01.04.2025

ETH-Bibliothek Zürich, E-Periodica, <https://www.e-periodica.ch>

Veterinär-chirurgische Klinik der Universität Zürich
(Prof. Dr. K. Ammann)

Über das anaphylaktische Verhalten des Kaninchen- und Pferdeauges im Experiment¹

Von K. Ammann

In einer Arbeit über Histaminblutspiegel-Bestimmungen beim Pferd (Ammann und Almasy 1950), in der bei der periodischen Augenentzündung eine statistisch gut gesicherte Hyperhistaminämie festgestellt wurde, äußerten wir die Ansicht, daß diese vermehrte Histaminbildung nach dem heutigen Stand der Forschung nicht als Ursache, sondern nur als sekundäre Erscheinung angesehen werden darf, daß es aber möglich ist, daß der Krankheit eine allergische Reaktion zugrunde liegt. Deshalb schien es angezeigt, das anaphylaktische Verhalten des Pferdeauges zu prüfen. Vorgängig führten an unserer Klinik Jost (1950) und Vögeli (1951) Versuche mit der experimentellen anaphylaktischen Augenentzündung an 39 resp. 36 Kaninchen durch unter gleichzeitiger Beeinflussung mit Antistin und Laktoflavin. Für die Versuche am Pferd dienten bis jetzt 6 Fohlen. Wir sind uns dabei absolut bewußt, daß diese Experimente nicht den Verhältnissen in der Natur entsprechen. Sie geben uns aber sicher einen Einblick in die Vorgänge, die sich bei der Anaphylaxie im Auge abspielen.

Die Augen wurden beim Kaninchen mit Pferde- oder Rinderserum und beim Fohlen mit Rinderserum oder Eiklar sensibilisiert und zwar in Anlehnung an Berrar und Manninger (1929 und 1930) durch subsklerale (sskl.) Injektion, um so das Antigen in unmittelbaren Kontakt mit der mittleren Augenhaut zu bringen. Die Dosis betrug für das Kaninchen 0,1 cm³ und für das Fohlen 0,3—0,7 cm³ des Antigens, während bei der intravenösen (iv.) Reinjektion 0,5—3 cm³ resp. 10—20 cm³ des gleichen Antigens appliziert wurden.

Die Reaktionen am Kaninchenauge folgten einer bestimmten Gesetzmäßigkeit. In den ersten 24 Stunden zeigte sich infolge der traumatischen Schädigung an der Injektionsstelle eine umschriebene Entzündung, die gewöhnlich auch von einer leichten Miosis begleitet war, sich aber nach 1—5 Tagen wieder zurückbildete. In der Regel nach 2—5 (Jost 1950) oder 6—8 Tagen (Vögeli 1951) traten akute Entzündungserscheinungen auf: Konjunktivitis, Keratitis, Iridocyclitis fibrinosa. Wurde nach Abklingen dieses ersten Entzündungsschubes, was nach 9—20 Tagen der Fall war, die intravenöse Reinjektion verabfolgt, begann sich bereits nach 3 Stunden eine fibrinöse Iridozyklitis begleitet von einer Konjunktivitis und Keratitis zu entwickeln. Diese Erscheinungen erreichten gewöhnlich nach 20—24 Stunden ihren Höhepunkt, hielten mehr oder weniger lang an, um

¹ Herrn Prof. Dr. W. Frei zum 70. Geburtstag gewidmet.

sich dann allmählich wieder zurückzubilden, nicht aber ohne deutliche und bleibende Läsionen, wie Synechien, totalen Linsenstar und Bulbusatrophie zu hinterlassen.

Dieser Verlauf kann in einem Diagramm wie folgt dargestellt werden:

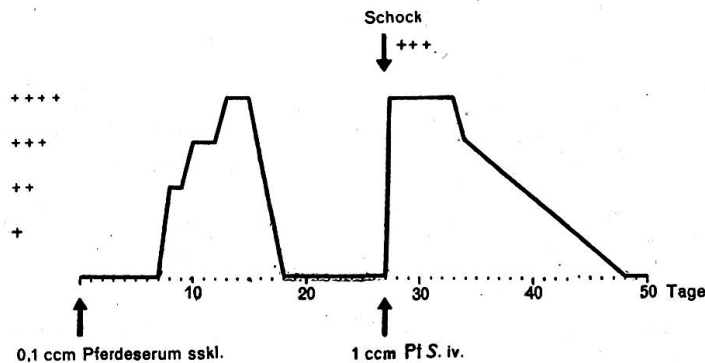


Diagramm 1. Verlauf der primären und sekundären anaphylaktischen Iridozyklitis beim Kaninchen (Versuchstier Nr. 6, Vögeli 1951).

Lokale anaphylaktische Erscheinungen

- + leichte Konjunktivitis oder Keratitis, leichtgradige Miosis
- ++ mittelgradige Konjunktivitis oder Keratitis, mittelgradige Miosis, eventuell mit Ausscheidung von Fibrin am Pupillarrand
- +++ starke Konjunktivitis oder Keratitis, Miosis mit leichtem Irisödem und Ausscheidung von Fibrin
- ++++ starke Konjunktivitis oder Keratitis, Irisödem, Fibrindepot in der vorderen Augenkammer.

Allgemeine Schockerscheinungen

- + Miosis beidseitig
- ++ und Injektion der Konjunktiva und Episklera beidseitig
- +++ und Dyspnoe
- ++++ und Harn- oder Kotabsatz.

Für den ersten Entzündungsschub, der nach einigen Tagen der sensibilisierenden Injektion folgt, wählten wir nach Foß (1949) die Bezeichnung *primäre anaphylaktische Reaktion*. Um zu entscheiden, ob es sich bei dieser Reaktion um eine toxische oder anaphylaktische Wirkung des Antigens handelt, injizierte Foß zusammen mit dem Antigen 5% Chloroform als Zellgift und erhielt den in Diagramm 2 dargestellten Verlauf der Reaktion. Danach entwickeln sich die beiden Reaktionen unabhängig voneinander. Die Resorption des in den Glaskörper injizierten Serums erfolgt so langsam, daß immer noch Antigen vorhanden ist, wenn bereits eine genügende Menge Antikörper in den Zellen produziert wurden, die dann mit dem restlichen Antigen eine Reaktion eingehen. Mit andern Worten, das am Ende der Inkubationsperiode im Glaskörper noch vorhandene Antigen tritt mit den bereits gebildeten Antikörpern in den Zellen der Uvea in Kontakt.

Waren die akuten Entzündungserscheinungen der primären anaphylaktischen Reaktion abgeklungen, so blieben in den meisten Fällen bereits dauernde Veränderungen wie Synechien, Trübungen der Linse und des Glaskörpers oder sogar Netzhautschädigungen zurück. Wird nun das homologe Antigen intravenös verabreicht, so stellten sich die jetzt als sekundäre anaphylaktische Reaktion bezeichneten allgemeinen und lokalen Symptome fast unmittelbar nach der Einführung des Antigens in die Blutbahn ein, die allgemeinen als mehr oder weniger starker Schock (vgl. Legende zu Diagramm 1) nach 1—8 Minuten und die lokalen als Iridozyklitis nach 1—13 Stunden, um nach 20—24 Stunden den Höhepunkt zu erreichen.

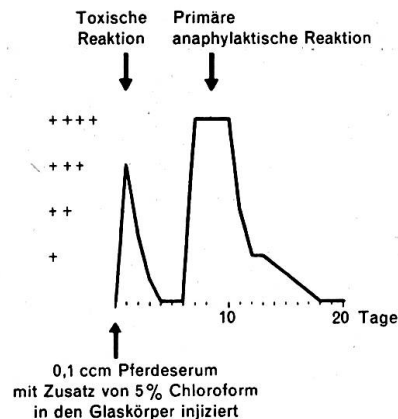


Diagramm 2. Toxische Reaktion einige Stunden nach Injektion des chloroformhaltigen Antigens. Abklingen derselben und primäre anaphylaktische Reaktion nach der gewohnten Inkubation von 7 Tagen (Foss 1949).

Die allgemeinen Schockerscheinungen variieren sehr und scheinen von der Geschwindigkeit der intravenösen Injektion abzuhängen. Während Jost (1950) nur bei 25% seiner Versuchstiere allgemeine Schocksymptome beobachtete, zeigten sämtliche Versuchstiere von Vögeli (1951) Allgemeinreaktionen. Jost injizierte das Antigen sehr langsam, Vögeli dagegen rasch in die Vene. Zu den einzelnen Schockfragmenten rechnen wir auch eine beidseitige Miosis und beidseitige leichte bis mittelgradige Gefäßinjektion der Konjunktiva und Episklera, die sich am vorbehandelten Auge bis zur Entzündung steigerten, während sie sich am nicht behandelten zurückbildeten. Die Miosis löste sich schon nach etwa 15 Minuten. Als weitere Schockfragmente traten Dyspnoe, Harn- und Kotabsatz auf. Die lokale Reaktion glich derjenigen der primären anaphylaktischen Reaktion, blieb jedoch in der Regel an Heftigkeit hinter derselben zurück, stellte sich aber fast unmittelbar nach der Reinjektion ohne Inkubation ein. Da gewöhnlich von der primären anaphylaktischen Reaktion her Veränderungen zurückgeblieben waren, ließ sich der Ablauf der Reaktionen im Innern des Auges nicht immer genau feststellen, dagegen gaben Lichtscheu, Tränenfluß,

Konjunktivitis, Episkleritis und Keratitis mit Vaskularisation der Hornhaut, Iritis fibrinosa, genügend Anhaltspunkte, um den Reaktionsgrad zu bestimmen.

Trat in einzelnen Fällen nach der intravenösen Reinjektion keine Lokalreaktion auf, so war auch in der Sensibilisierungsphase die Reaktion ausge-

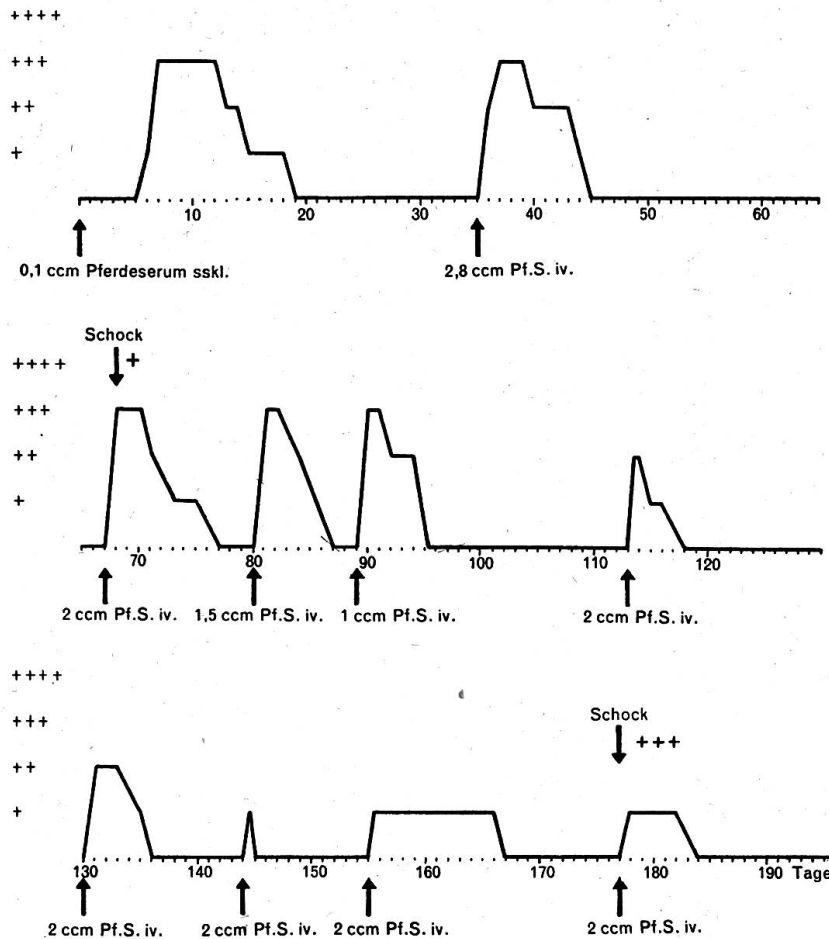


Diagramm 3. Verlauf einer anaphylaktischen Augenentzündung beim Kaninchen nach 9 intravenösen Reinjektionen (Jost 1950, Versuchstier Nr. 6).

blieben. Die daneben auftretenden Allgemeinsymptome wiesen darauf hin, daß eine Sensibilisierung des Organismus stattgefunden hatte.

Andererseits ist es möglich, durch weitere intravenöse Verabreichung von Antigen, die sekundäre anaphylaktische Reaktion immer wieder hervorzurufen. Sie nimmt dann jedoch allmählich an Intensität ab. Jost (1950) gelang es, bei einem Kaninchen die Augenentzündung 9mal zu reproduzieren (vgl. Diagramm 3). Der Versuch erstreckte sich über 196 Tage.

Die sekundären anaphylaktischen Reaktionen waren 4mal von gleicher Intensität wie die primäre Reaktion, dauerten aber immer kürzere Zeit.

Von der 5. Reinjektion an nahm auch die Intensität ab. Als der Versuch abgebrochen wurde, bestanden Bulbusatrophie und totaler Linsenstar. Allgemeine Schockerscheinungen traten nur bei der letzten Reinjektion auf.

Versuche, mit Antistin (Jost 1950) und mit Laktoflavin (Vögeli 1951) die sekundäre anaphylaktische Reaktion zu unterbinden, blieben ohne Erfolg. Weder Eintritt, Dauer noch Grad der lokalen und allgemeinen Reaktion wurden beeinflusst.

Bei den Versuchen am Pferd wurde prinzipiell in der gleichen Weise vorgegangen wie beim Kaninchen, nur wurden entsprechend größere Mengen des Antigens (Rinderserum und Eiklar) verwendet (vgl. Seite 617). Die

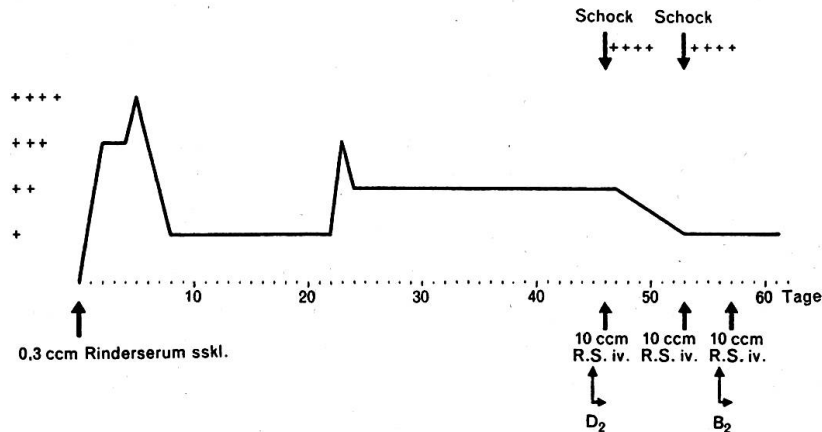


Diagramm 4. Versuchsfohlen „Nero“. Subsklerale Sensibilisierung mit Rinderserum. Vitamin D₂ und B₂ zur Beeinflussung der Entzündung.

Diagramme 4–10 zeigen die bis jetzt bei 6 Versuchsfohlen erhaltenen Resultate. Dabei wurde ebenfalls versucht, auf den Ablauf der Reaktionen mit Laktoflavin, Vitamin D₂ und mit Cortison¹ Einfluß zu gewinnen. Bei sämtlichen Fohlen fiel die Agglutinationsprobe mit Leptospiren und Brucella abortus Bang negativ aus.

Gegenüber den Versuchen am Kaninchenauge fällt am Pferdeauge die Kürze der Inkubationszeit auf. Sie dauerte nach der Sensibilisierung mit Rinderserum nur 1–3 Tage und schien beim Versuchsfohlen „Silva“ (Diagramm 8) nach Vorbehandlung mit Laktoflavin auf 6 Tage verlängert; auf jeden Fall setzte die primäre anaphylaktische Reaktion am Tage nach dem Sistieren der Laktoflavingaben ein. Nach der subkleralen Injektion von Eiklar dauerte die Inkubation 4 Tage (Diagramm 10).

Weiter ist die sehr lang andauernde primäre anaphylaktische Reaktion auffällig. Sie dauerte 26 und 54 Tage oder kam während der Versuchsdauer von 46, 60 und 70 Tagen überhaupt nie zum Abschluß. Besonders die

¹ Laktoflavin „Roche“ wurde uns von der chemischen Fabrik F. Hoffmann-La Roche & Co. AG. und Cortison von der Ciba Aktiengesellschaft zur Verfügung gestellt. Beiden Firmen sei für ihr freundliches Entgegenkommen bestens gedankt.

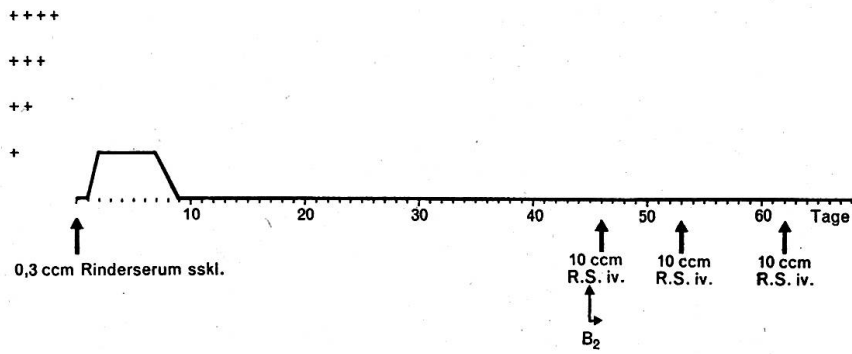


Diagramm 5. Versuchsfohlen „Nathan“. Subsklerale Sensibilisierung mit Rinderserum. Laktoflavin zur Beeinflussung der Entzündung. Sehr schwache primäre und Ausfall der sekundären anaphylaktischen Reaktion.

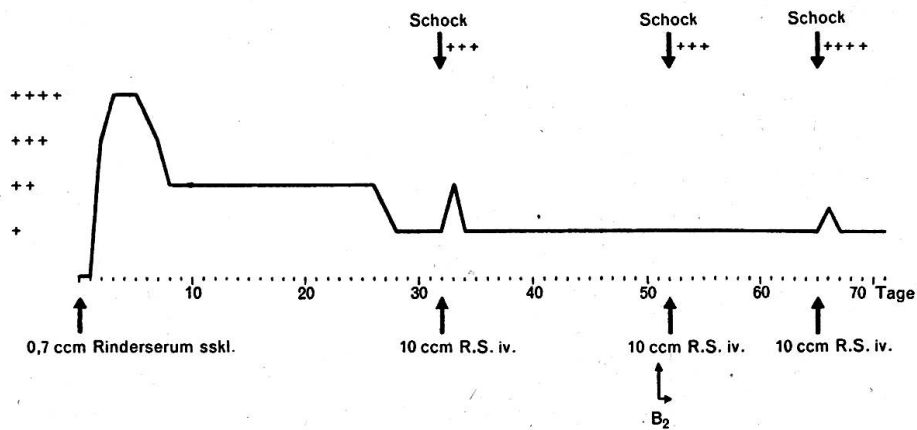


Diagramm 6. Versuchsfohlen „Peter“. Subsklerale Sensibilisierung mit Rinderserum. Anhaltende primäre anaphylaktische Entzündung mit unwesentlichen sekundären Lokalreaktionen.

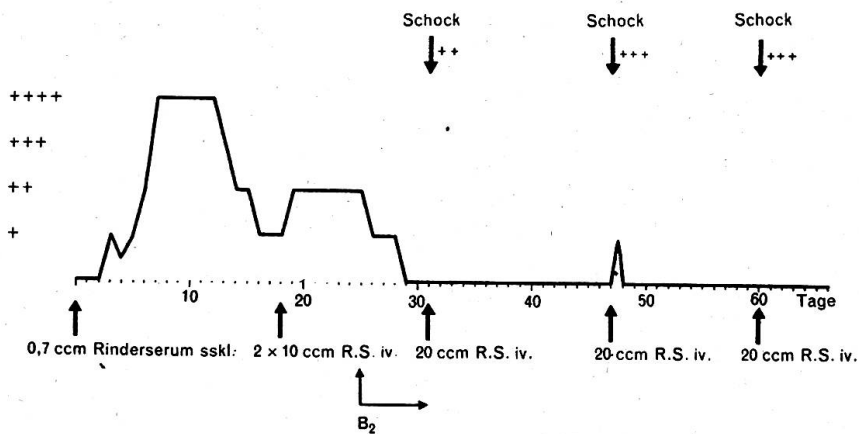


Diagramm 7. Versuchsfohlen „Paul“. Subsklerale Sensibilisierung mit Rinderserum. Laktoflavin vor der 2. Reinjektion mit scheinbarer Abschwächung der folgenden sekundären anaphylaktischen Reaktionen.

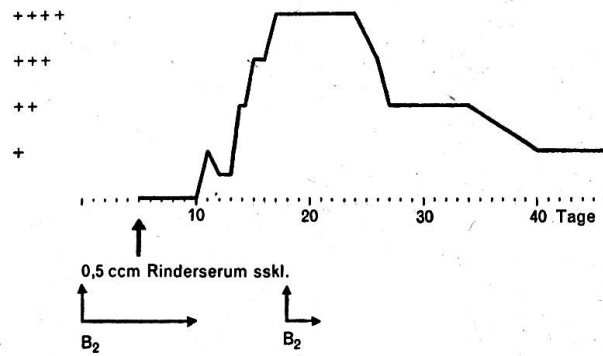


Diagramm 8. Versuchsfohlen „Silva“. Subsklerale Sensibilisierung mit Rinderserum nach Vorbehandlung mit Lactoflavin. Anhaltende primäre anaphylaktische Reaktion.

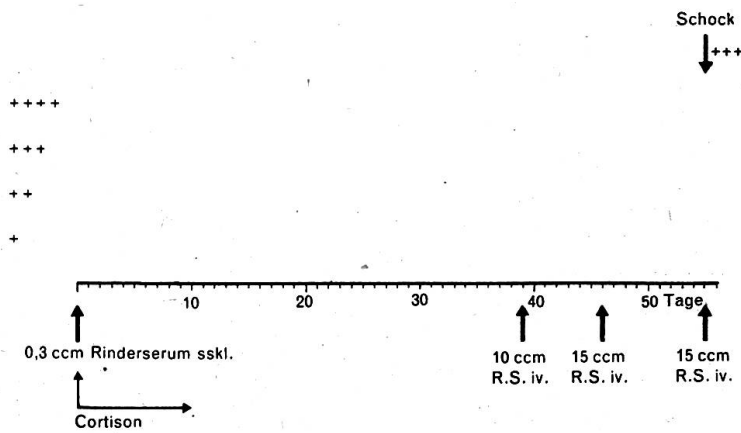


Diagramm 9. Versuchsfohlen „Thekla“. Subsklerale Sensibilisierung unter gleichzeitiger konjunktivaler Applikation von Cortisonsalbe und -lösung. Fehlen der primären und sekundären Lokalreaktion.

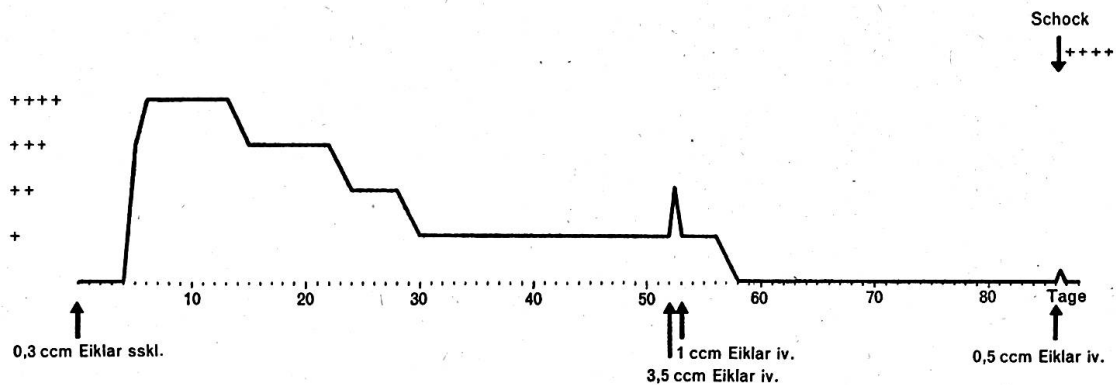


Diagramm 10. Versuchsfohlen „Thekla“. Zweiter Versuch mit subsklearer Sensibilisierung mittels Eiklar. 52 Tage dauernde primäre anaphylaktische Reaktion.

Vaskularisation der Hornhaut war so intensiv, daß sie sich nicht mehr vollständig zurückbildete.

Die sekundäre anaphylaktische Reaktion fiel jeweils nur schwach aus, in Form einer rasch vorübergehenden Konjunktivitis oder kurzdauerndem Tränenfluß. Während diese Lokalreaktion nur unwesentlich war, traten fast immer ausgeprägte allgemeine Schockerscheinungen auf.

Bei 5 Versuchsfohlen wurde mittels Vitamin D₂, vor allem aber mittels B₂, der Verlauf der anaphylaktischen Reaktion zu beeinflussen versucht. Letzteres wurde in täglichen Mengen von 200—600 mg s/c, i/m oder i/v verabreicht. Eine regelmäßige Wirkung hat sich nicht gezeigt. Wenn die lokale Reaktion nicht auftrat, so stellten sich doch allgemeine Schockfragmente ein. Bei Versuchsfohlen „Nathan“ (Diagramm 5) fielen nach Verabreichung von Laktoflavin sowohl die lokalen wie die allgemeinen sekundären anaphylaktischen Reaktionen weg. Dabei zeigte sich aber eine so geringe primäre Reaktion, daß offenbar die Sensibilisierung ungenügend war. Die bessere Wirkung ist mit dem Laktoflavin scheinbar zu erzielen, wenn es vor der Sensibilisierung und noch während einiger Zeit nachher gegeben wird. So wurde beim Versuchsfohlen „Silva“ (Diagramm 8) die Inkubation auf 6 Tage verlängert und am Tage nach Abbruch der Laktoflavingaben setzte die primäre Entzündung ein. Beim Fohlen „Paul“ (Diagramm 7) bildete sich die Hornhauttrübung und insbesondere die Vaskularisation auf Laktoflavin innert 5 Tagen vollständig zurück.

Eine ähnliche Wirkung zeigte sich beim Fohlen „Thekla“ (Diagramm 9) mit Cortison. Am Tage der Sensibilisierung und während der folgenden 6 Tage wurde je zweimal Cortisonalbe und während weiteren 4 Tagen je 3mal 1%ige Cortisonlösung in den Bindehautsack gegeben. Weder die primäre noch die sekundäre anaphylaktische Entzündung trat auf. Erst die 3. Reinjektion am 55. Versuchstag wurde mit einem allgemeinen Schock beantwortet.

Zusammenfassung

An Kaninchen und Fohlen wurde das anaphylaktische Verhalten der Augen geprüft. In Übereinstimmung mit Foss konnte am sensibilisierten Kaninchenauge eine primäre und sekundäre anaphylaktische Reaktion festgestellt werden. Erstere trat nach einer Inkubation von 2—8 Tagen auf und dauerte 9—20 Tage. Letztere wurde durch die jeweilige intravenöse Reinjektion ausgelöst.

Das Pferdeauge reagiert auf eine subsklerale Injektion eines Antigens in dem Sinn anders, daß die Inkubation sehr kurz (1—3 Tage) und die primäre anaphylaktische Augenentzündung äußerst heftig war und sehr lang, nämlich 26—54 Tage und länger dauerte.

Bei der sekundären anaphylaktischen Reaktion waren jeweils die lokale Komponente nur sehr schwach, die allgemeinen Schockfragmente dagegen sehr stark ausgeprägt.

Versuche, den Ablauf der Reaktionen beim Kaninchen mittels Vitamin D₂, Laktoflavin und Antistin zu beeinflussen, blieben ohne Erfolg. Dagegen scheint beim Pferd durch Verabreichung von Laktoflavin oder Cortison vor oder mit der sensibilisierenden Injektion eine Beeinflussung möglich.

Résumé

Le comportement anaphylactique des yeux est contrôlé sur le lapin et le poulain. On a pu constater, en accord avec Foss, une réaction anaphylactique primaire et secondaire sur l'œil sensibilisé du lapin. La première s'est manifestée après 2—8 jours d'incubation et a duré 9—20 jours. La seconde a été provoquée par la réinjection intra-veineuse.

L'œil du cheval réagit autrement à une injection sub-sclérale d'un antigène, c'est-à-dire que l'incubation a été très courte (1—3 jours) et l'ophtalmie primaire anaphylactique excessivement violente et longue. Elle a duré de 26 à 54 jours et davantage.

Lors de la réaction anaphylactique secondaire, la composante locale était très faible; en revanche, les fragments du choc général étaient très prononcés.

Des essais tendant à influencer l'issue des réactions sur le lapin au moyen de vitamine D 2, de lactoflavine et d'antistine, ont échoué. Par contre, il semble que chez le cheval l'administration de lactoflavine ou de cortisone avant ou pendant l'injection sensibilisante puisse exercer une influence.

Riassunto

È stato provato il comportamento anafilattico degli occhi del coniglio e del puledro. In concordanza con Foss, nell'occhio sensibilizzato del coniglio si è potuto accertare una reazione anafilattica primaria ed una secondaria. La prima si è verificata dopo un'incubazione di 2—8 giorni ed è durata 9—20 giorni. La seconda è stata provocata con una reiniezione endovenosa occasionale.

In seguito ad un'iniezione di un antigene sotto la sclerotica, l'occhio del cavallo reagisce altrimenti e cioè: l'incubazione fu molto breve (1—3 giorni) l'infiammazione anafilattica primaria molto violenta e durò più a lungo, ossia 26—54 giorni ed oltre.

Alla reazione anafilattica occasionale secondaria, la componente locale fu solo molto debole, mentre i frammenti generali dello shock furono molto pronunciati.

Esperimenti per influenzare il decorso delle reazioni nel coniglio mediante la vitamina D 2, la lattoflavina e l'antistina rimasero senza effetto. Sembra invece che nel cavallo sia possibile un influsso con la somministrazione di lattoflavina o di cortisone, oppure con l'iniezione sensibilizzante.

Summary

The anaphylactic behaviour of the eyes in rabbits and foals was investigated. The author stated — like Foss — primary and secondary reactions in the sensitized rabbit's eye, the former after an incubation time of 2—8 days, lasting for 9—20 days. The latter was provoked by intravenous reinjection. In the eye of the horse the incubation after intrascleral injection is very short (1—3 days) and the primary anaphylactic inflammation is very heavy, lasting for a long time, 26—54 days or still longer. In the secondary anaphylactic reaction the local alterations were weak, the general symptoms however very strong. In the rabbit the reactions could not be altered by application of vitamin D 2, lactoflavine or antistine. In the horse however there seems to be a possibility to influence the reaction by administration of lactoflavine or cortisone before or together with the sensibilising injection.

Literatur

Ammann, K. und Almasy, F.: Histaminblutspiegel-Bestimmungen beim Pferd. Schw. Arch. f. Tierhkd. 92. 673, 1950. — Foss, B.: Experimental Anaphylactic Iridocyclitis. Acta. path. et microb. Scand. Supplement. 81. 1949. — Jost, P.: Beitrag zur experimentellen anaphylaktischen Augenentzündung beim Kaninchen und deren Beeinflussung durch Antistin-Ciba. Diss. Zürich 1950. — Vögeli, F.: Über den Einfluß des Laktoflavins auf die experimentelle anaphylaktische Augenentzündung des Kaninchens. Diss. Zürich 1951. — Berrar, M. und Manninger, R.: Untersuchungen über die Ätiologie der Mondblindheit I. und II. Mitteilung. Arch. f. wiss. und prakt. Tierhkd. 59. 132, 1929 und 61. 144, 1930.

Aus dem veterinär-pathologischen Institut der Universität Bern
(Direktor: Prof. Dr. H. Hauser)

Über Transportschädigungen bei Mastschweinen¹

Von Hans Hauser

Ein Transport ausländischer Mastschweine wurde am 6. 1. 51 vor dem Verlad gefüttert und erhielt am 8. 1. auf einer Zwischenstation „ordnungsgemäße Zwischenverpflegung“. Am 10. 1. erreichten 80 Tiere davon in 2 Wagen um 10.00 Uhr einen Schlachthof der Schweiz. Angeblich herrschte in den Wagen ein übler Ammoniakgeruch. Die Tiere waren müde und somnolent. Sie kamen in einen Stall mit 2 Boxen, mit 42 m² Grundfläche und 200 m³ Raumvolumen. Sie konnten ihren Durst in Wasserrinnen des Stallganges „ausgiebig“ löschen. Bis zum Abend waren östlich und westlich je ein Klappenfenster des Stalles geöffnet, am Abend um 18.00 wurde eines davon geschlossen. Es blieb damit für den ganzen Raum eine Lüftungsöffnung von 0,6 dm² pro 100 kg Körpergewicht der Insassen oder 0,6 cm² pro 1 kg Körpergewicht. Fenster und Türen des Stalles schließen sehr gut, so daß eine zusätzliche Lüftererneuerung durch Ritzen usw. praktisch nicht in Frage kommt.

Am Morgen des folgenden Tages waren 50 von den 80 Schweinen tot. Aus dem Zustand der Totenstarre wurde angenommen, daß die ersten Todesfälle ca. um 2—3 Uhr in der Nacht, also 8—9 Stunden, nachdem das eine Fenster geschlossen wurde, sich eingestellt hatten. Durch die nachfolgenden Erhebungen wurde eine exogene Intoxikation, insbesondere auch eine allfällige Kloakengasvergiftung, ausgeschlossen.

Die *Sektionsbefunde*, erhoben am ersten bis dritten Tage nach dem Umstehen, waren die folgenden:

Mastschweine von durchschnittlich etwa 110 kg Lebendgewicht umgestanden, nicht entblutet.

Nährzustand gut, reichliche Fettpolster in Subkutis, in Muskelinterstitien und subperitoneal, in Netz, Gekröse und perirenal.

¹ Herrn Prof. Dr. W. Frei zum 70. Geburtstag gewidmet.