

**Zeitschrift:** Schweizer Archiv für Tierheilkunde SAT : die Fachzeitschrift für Tierärztinnen und Tierärzte = Archives Suisses de Médecine Vétérinaire ASMV : la revue professionnelle des vétérinaires

**Herausgeber:** Gesellschaft Schweizer Tierärztinnen und Tierärzte

**Band:** 94 (1952)

**Heft:** 5

**Artikel:** Erfahrungen mit der Osteosynthese bei den Gliedmassenfrakturen des Hundes

**Autor:** Ammann, K.

**DOI:** <https://doi.org/10.5169/seals-591294>

### **Nutzungsbedingungen**

Die ETH-Bibliothek ist die Anbieterin der digitalisierten Zeitschriften. Sie besitzt keine Urheberrechte an den Zeitschriften und ist nicht verantwortlich für deren Inhalte. Die Rechte liegen in der Regel bei den Herausgebern beziehungsweise den externen Rechteinhabern. [Siehe Rechtliche Hinweise.](#)

### **Conditions d'utilisation**

L'ETH Library est le fournisseur des revues numérisées. Elle ne détient aucun droit d'auteur sur les revues et n'est pas responsable de leur contenu. En règle générale, les droits sont détenus par les éditeurs ou les détenteurs de droits externes. [Voir Informations légales.](#)

### **Terms of use**

The ETH Library is the provider of the digitised journals. It does not own any copyrights to the journals and is not responsible for their content. The rights usually lie with the publishers or the external rights holders. [See Legal notice.](#)

**Download PDF:** 01.04.2025

**ETH-Bibliothek Zürich, E-Periodica, <https://www.e-periodica.ch>**

Aus der veterinär-chirurgischen Klinik  
der Universität Zürich  
(Direktor: Prof. Dr. K. Ammann)

## Erfahrungen mit der Osteosynthese bei den Gliedmaßenfrakturen des Hundes

Von K. Ammann



Prof. Dr. K. AMMANN

Als Küntscher 1940 die Marknagelung nach Versuchen am Hund in die Humanchirurgie eingeführt hatte, nahm die operative Frakturversorgung in der Tiermedizin zunächst bei den Kleintieren einen starken Aufschwung, da andere Methoden wie die Fixation mit Draht oder mit Lane-schen Plättchen nicht durchwegs befriedigten. Auch die bei uns weniger bekannte äußere Fixation der Brüche gehört zu denjenigen Verfahren, die am Fortschritt der operativen Bruchbehandlung beim Hund teilhaben. Letztere wurde ursprünglich in Frankreich beim Menschen versucht und in den dreißiger Jahren in Amerika weiter entwickelt, so daß uns heute verschiedene brauchbare Methoden zur Verfügung stehen, u. a. diejenige von Stader (1934) und Kirschner-Ehmer (1947).

Die Kirschner-Ehmer-Schiene, die auch an unserer Klinik eingeführt wurde, besteht darin, daß von außen durch die Haut in jedes Fragment je zwei rostfreie, mit einer Trokarspitze versehene Stahlnägel so eingetrieben werden, daß sie im Knochen mit ihren Spitzen konisch gegeneinander verlaufen. Hierauf werden sie mittels Klammern und eines Metallstabes fest miteinander verschraubt und halten so ihres konischen Verlaufes wegen fest im Knochen. Sind beide Fragmente reponiert, werden die eingesetzten „Brückenpfeiler“ wiederum mit einem Metallstab unter sich verbunden, so daß die Fixation des Bruches automatisch erfolgt (vgl. Abb. 4 und 5). Eine Vereinfachung der Stader-Schiene für Hunde hat Marcenac (1950) vorgenommen, der neben Schebitz (1948) erstmals umfassend über die moderne Frakturbehandlung berichtet hat. Auch sei auf den vom Genfer Chirurgen Raoul Hoffmann 1944 erfundenen perkutanen Kugelgelenksverschraubungs-Apparat hingewiesen, bei dem die Verbindung zwischen „Brückenpfeiler“ und Verbindungsstange mittels eines Kugelgelenkes hergestellt wird.

Wenn einerseits die konservativen Methoden, wie der fixierende Verband oder die Extensionsbehandlung mit der Thomasschiene beim Hund, nicht

immer befriedigen konnten, so haften auch den modernen Verfahren der Osteosynthese Vor- und Nachteile an, auf die in den folgenden Ausführungen hingewiesen werden soll.

Die Marknagelung nach K ü n t s c h e r, über die 1946 in dieser Zeitschrift erstmals von Jenny, Kanter und Knoll berichtet wurde, hat der Knochenbruchbehandlung beim Hund große Vorteile gebracht. Während bei der Originalmethode nach K ü n t s c h e r ein v- oder u-förmiger Nagel verwendet wird, brauchen englische und amerikanische Autoren (Knight 1949, Jonas 1949, Leighton 1950 u. a.) rostfreie Stahl-Nägel von zylindrischer Form mit Trokarspitze<sup>1</sup>.

Auch an unserer Klinik bevorzugen wir den runden Nagel, den wir in eigener Werkstatt herstellen können und dessen Verwendung zufriedenstellende Resultate ergibt. Ebenso ziehen wir die offene der geschlossenen Reduktion vor. Meistens sind die Fragmente so stark disloziert, manchmal sogar in die Muskulatur eingetreten, daß die exakte Reposition nur nach Freilegung des Bruches möglich ist. Wenn aber die Fragmente einmal freigelegt sind, so führt man am besten zuerst einen Nagel von der Bruchstelle aus in die Markhöhle des oberen Fragmentes ein, durchbohrt damit den Knochen in der Fossa trochanterica und die darüberliegende Haut. Ein zweiter Nagel, diesmal jedoch mit dem Kopf voraus, wird unmittelbar dem ersten nachgeschoben und soweit von unten nach oben ins Fragment verlegt, bis seine Spitze die Bruchstelle gerade noch überragt. Jetzt wird er wieder von oben nach unten und in das distale Fragment hineingeführt.

Der Marknagel wird zum voraus auf die entsprechende Länge zugeschnitten, wenn der Bruch in der Femurmitte oder oberhalb derselben liegt. Schwierigkeiten beim Einführen ins untere Fragment zeigen sich aber, wenn der Bruch unterhalb der Mitte des Oberschenkelknochens gelegen ist, weil dann der über den Trochanter vorstehende Teil des Nagels kürzer wird und der zum Einführen des Nagels nötige Griff nicht mehr angesetzt werden kann. Mit einem speziell konstruierten Vorschlag lassen sich jedoch die letzten 1—2 cm des Nagels mit dem Hammer noch eintreiben. Der Marknagel kann aber auch länger gehalten und nach Knight (1949) mit einer Kerbe versehen werden, an der der Nagel nach dem Einführen abgebrochen wird. Wir ziehen es vor, die Kürzung mit einer kräftigen Metallschere vorzunehmen und den Nagelkopf rund zu schleifen. Ferner besteht nach dem Vorschlag von Jonas (1949) ebenso die Möglichkeit, einen an beiden Enden zugespitzten Nagel zu verwenden, der von der Bruchstelle aus nach oben und nachher wieder nach unten in das distale Fragment eingeführt werden kann, ohne daß mit einem zweiten Nagel vorgebohrt werden muß. Die proximale Spitze ist dann so abzutragen, daß der Nagelkopf unter die Haut zu liegen kommt, sofern man nicht wie Jonas den Nagel vorstehen lassen will.

Ist der Durchmesser des Marknagels so gewählt, daß er die Markhöhle gut ausfüllt, werden seitliche Verschiebungen der Bruchstücke verunmöglicht, dagegen können leichte Torsionsbewegungen bei Verwendung eines zylindrischen Nagels nicht ganz vermieden werden, es sei denn, daß sich die Fragmente durch zackige Beschaffenheit der Bruchflächen verzahnen. Bei schweren Hunden ist deshalb noch eine zusätzliche Fixation mittels Thomasschiene angezeigt. Bis jetzt sind wir mit 4 und 5 mm starken Nägeln ausgekommen.

Obel (1951) verwendet ebenfalls runde Marknägel und um die Rotation zu verhindern, macht er den Vorschlag, zwei Nägel von verschiedenen Punkten aus ins proximale Fragment einzuführen und dieselben in der Spongiosa

<sup>1</sup> Nichtrostender Chrom-Nickel-Stahl 18/8, Type 321 weist die richtige Härte auf.

des distalen Bruchstückes divergieren zu lassen. Wir haben ebenfalls ähnliche Versuche mit mehreren Nägeln angestellt, konnten damit die Rotation aber nicht vollständig beheben, offenbar deshalb, weil wir die Nägel von einem Punkt aus einführten.

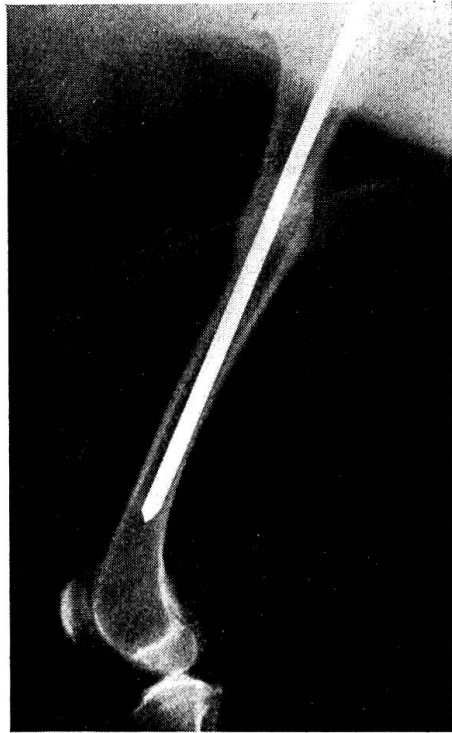

Abb. 1. Whippet. Femurfraktur lks. aufgenommen nach 74 Tagen. Der Hund trägt den Nagel jetzt seit 1½ Jahren ohne Beschwerden.

Die Hauptindikation für die Marknagelung bildet wohl die Femurfraktur. Kein anderes Verfahren vermag bei diesem Bruch soviel zu leisten. Während mit der Thomasschiene meistens nur eine Ruhigstellung, nicht aber eine Reposition im anatomischen Sinne erreicht werden kann, haben uns die Resultate mit der Kirschner-Ehmer-Schiene ebenfalls nicht befriedigt, da auch mit ihr die Reposition nicht genügend exakt erfolgen kann, besonders wenn Muskulatur interponiert ist. Deshalb verwenden wir für die Osteosynthese am Femur stets den Marknagel. Die besten Bedingungen liegen dafür vor, wenn der Bruch in der Mitte der Diaphyse liegt, auf jeden Fall sollte das distale Fragment noch eine gewisse Länge aufweisen, damit dort der Nagel genügend Halt findet. Am ungünstigsten sind deshalb die Verhältnisse bei den Frakturen in der distalen Epiphyse. Hier eignet sich der runde Nagel besser, da er mit seiner Spitze in die Spongiosa der Epiphyse eing bohrt und dort besser verankert werden kann.

Für derartige gelenksnahe Brüche ließe sich an eine transartikuläre Fixation denken, wie sie Küntscher (1951) für die Behandlung von Kniegelenksbrüchen und knie-

gelenksnahen Brüchen alter Leute vorschlägt. Zu Versuchszwecken führte der Verfasser bei Hunden Nägel von der Trochanterspitze durch die Markhöhle des Oberschenkels und das Kniegelenk hindurch in die Markhöhle der Tibia bis dicht oberhalb des Sprunggelenkes ein. Dann wurde das Knie mit dem Nagel in Beugstellung gebogen. Die Ruhigstellung war eine absolute. Wurden die Nägel nach  $\frac{3}{4}$  Jahren entfernt, so war bei den Versuchshunden nach wenigen Tagen volle Beweglichkeit der Kniegelenke zu beobachten. Histologische Untersuchungen des Knorpels dieser Gelenke ergaben keine nennenswerten Schädigungen.

Die gleichen Erfahrungen haben wir an unserer Klinik bei einem Neufundländer gemacht, dessen Sprunggelenk wir mittels eines Kirschner-Nagels zu versteifen suchten, nachdem die Naht der eingerissenen Achillessehne auch nach Transplantation eines Faszienblattes nicht zum Erfolg führte. Als der Nagel nach 2 Monaten entfernt wurde, hatte das Gelenk seine normale Beweglichkeit bewahrt. Daraus geht hervor, daß in die Osteosynthese mittels Marknagel auch ein Gelenk mit einbezogen werden darf.

Wie weit bei derartigem Vorgehen das Alter des Patienten berücksichtigt werden muß, wird die Zukunft zeigen. Marcenac (1949) mißt dem Einfluß des Alters mehr Wichtigkeit zu als es im allgemeinen getan wird, da Godart und Michel-Béchat (zit. Marcenac) experimentell gezeigt haben, daß geringe Perforationen des Epiphysenfugenknorpels nur leichte und vorübergehende Wachstumsstörungen verursachen, während ausgedehnte Zerstörungen, wie sie durch den Küntscher-Nagel entstehen, gelegentlich zu deutlichen Verkürzungen führen können, da das Längenwachstum eingestellt wird.

Für die Marknagelung weniger geeignet sind langgezogene Schrägfrakturen und ausgedehnte Splitterbrüche, bei denen der Nagel seitlich zu wenig abstützen kann. In solchen Fällen ist eine zusätzliche Drahtligatur angezeigt.

Den Nagel entfernen wir frühestens nach 8 Wochen. Er kann aber ohne weiteres belassen werden, ohne daß er Funktionsstörungen verursacht. Um ihn leichter entfernen zu können, lassen wir ihn jeweils etwa  $\frac{1}{2}$  cm über den Trochanter vorstehen, was unter Umständen zur Bildung einer bindegewebigen Kapsel um den Nagelkopf führt, die geringe Schmerzen und damit auch Gehstörungen verursachen kann. Solche Beschwerden zwingen selbstverständlich zur Extraktion des Nagels.

Weniger erfolgreich verlief die Marknagelung des rechten Humerus bei einem Neufundländer. Da der Nagel zu früh entfernt wurde, trat bei dem schweren Tier eine nachträgliche Knickung des Kallus auf. Weitere der wenig häufig vorkommenden Humerusfrakturen fixierten wir nach Kirschner-Ehmer, so daß wir nicht über größere Erfahrungen der Marknagelung dieses Knochens verfügen. Auch für die Tibia bevorzugen wir die Kirschner-Ehmer-Schiene.

Sehr gute Resultate werden bei der Fixation von Olecranonbrüchen mit dem runden Stahl-Nagel erhalten.

Das durch den Muskelzug verlagerte proximale Fragment der Ulna kann auf diese Weise solid fixiert werden (vgl. Abb. 2). Bei diesen Brüchen sollte der Nagel von der Olecranonspitze her subkutan eingetrieben werden können. Es ist dabei aber schwierig, in den Markraum des distalen Fragmentes hinein zu gelangen, so daß auch hier die Eröffnung der Bruchstelle nicht

zu umgehen ist. Wenn jetzt die Fragmente mit der Knochenzange fixiert werden, gelingt die Osteosynthese leicht.

Die Doppelfraktur von Radius und Ulna bietet bei der Reposition erhebliche Schwierigkeiten, weil die relativ kleinen Bruchflächen immer wieder abrutschen und unter dem Muskelzug aneinander vorbeigleiten, was sehr oft noch unter dem Fixationsverband geschieht. Es wurde deshalb

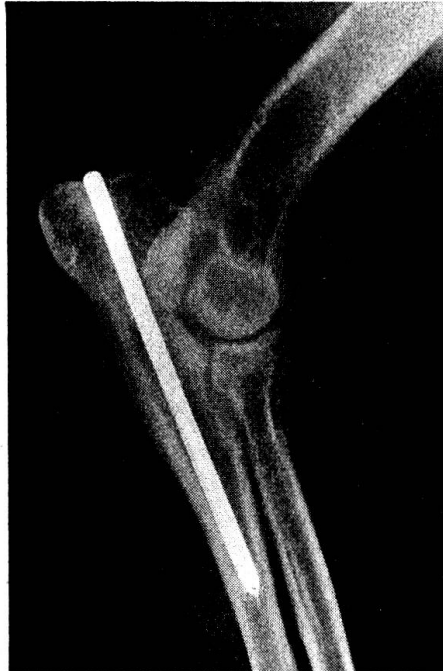

Abb. 2. Deutscher Schäfer. Olecranonfraktur lks. nach 80 Tagen aufgenommen und Nagel entfernt. Praktisch ohne Kallus geheilt.

auch bei diesen Frakturen die Osteosynthese beigezogen. Da das Anlegen von Lane'schen Plättchen auf die relativ dünnen Knochen sehr mühsam ist, suchten wir die Lösung dieser Osteosynthese darin, daß wir nur die Ulna mit einem Marknagel versahen und die Gliedmaße noch durch einen zusätzlichen Gipsverband immobilisierten. Der Nagel soll genügend stark gewählt werden, sonst biegt er sich leicht durch, wie es in unserem Fall geschehen ist (vgl. Abb. 3).

In derartigen Fällen wäre aber auch die neue Methode des bleibenden Marknagels (Permanent intramedullary Pinning) von Leighton (1950) zu versuchen, bei der der Nagel in die Markhöhle des Radius gelegt wird. Leider kann des beschränkten Raumes wegen nicht näher auf dieses Verfahren eingegangen werden.

Die Kirschner-Ehmer-Schiene eignet sich für Radius- und Ulnafrakturen ebenfalls. Das Einbohren der Nägel ist jedoch nicht immer leicht, da die Spitzen an den schmalen Knochen leicht abgleiten, bevor sie die Compacta gut gefaßt haben. Ferner muß vor dem Einsetzen der Nägel der Bruch re-

poniert sein, weil sich bei nachträglichem Reponieren die Haut so stark spannen kann, daß die Reposition unmöglich wird. Sehr gute Resultate erhält man bei Tibiafrakturen, die nach dieser Methode fixiert werden (vgl. Abb. 4 und 5).

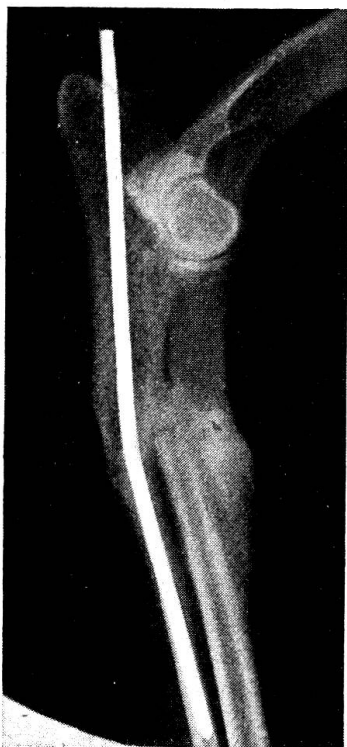

Abb. 3. Irish Setter. Fraktur von Radius und Ulna rechts. Nagelung der Ulna allein. Leichte Knickung nach hinten, da ein zu schwacher Nagel gewählt wurde. Aufnahme nach 60 Tagen und Nagel entfernt. Funktionelle Heilung gut.

Es ist immer wieder interessant, festzustellen, wie gering die Gewebsreaktion um die von außen durch die Haut in die Compacta eingetriebenen und die Markhöhle passierenden Nägel ist. Wenn letztere korrekt gesetzt sind, ohne daß sich die Haut spannt, bleiben die Stichöffnungen trocken. Spannungen führen dagegen zu Hautnekrose mit eitriger Exsudation. Der Eiterungsprozeß bleibt aber auf Haut und Unterhaut beschränkt und ein Übergreifen auf den Knochen haben wir noch nie gesehen. Eine kleine Hautinzision genügt, um die Exsudation zur Rückbildung zu bringen, sobald die Spannung der Haut um den betroffenen Nagel nachläßt. Es ist deshalb gut, wenn die erwähnten Hautspannungen unmittelbar nach der Operation behoben werden. Nach Entfernen der Schiene trocknen die Stichöffnungen rasch ab.

Wenn abnorme Spannungen auf die im Knochen sitzenden Nägel einwirken, können sich dieselben lockern, da durch den Druck offenbar ein Knochenabbau stattfindet. Eine Osteolyse kann aber auch entstehen, wenn




Abb. 4. Pudel. Tibiafraktur rechts mit Kirschner-Ehmer-Schiene fixiert.

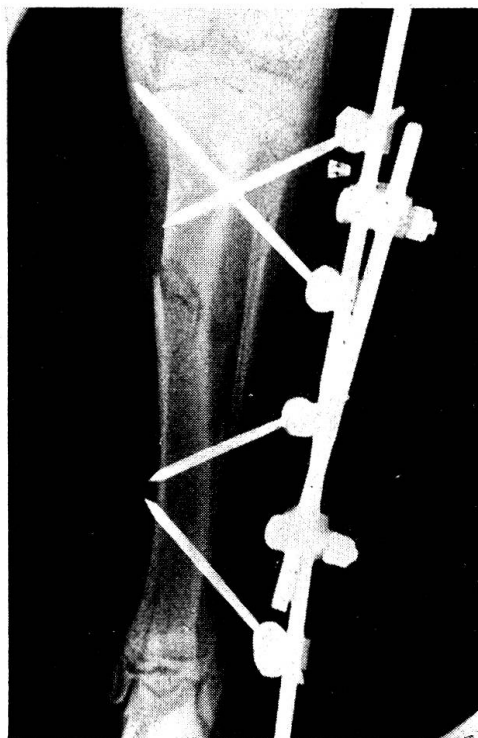


Abb. 5. Derselbe Hund wie in Abb. 4. Röntgenaufnahme unmittelbar nach der Operation.



nicht sämtliche Teile der Schiene aus dem gleichen Material bestehen, da dadurch elektrische Ströme erzeugt werden, die osteolytische Wirkungen besitzen.

Über die Fixation von Kiefer- und Beckenfrakturen mit der Kirschner-Ehmer-Schiene, wie sie im Prospekt der Kirschner Manufacturing Company geschildert wird, besitzen wir keine Erfahrungen, dagegen leistet uns die Schiene bei der Ruhigstellung von Luxationen, die zu Reluxation neigen, sehr gute Dienste. Darüber wird in der Festschrift für Prof. O. Röder (Ammann 1952) eingehend berichtet.

Wenn in obigen Ausführungen hauptsächlich von der Osteosynthese die Rede war, so soll damit keineswegs gesagt sein, daß die konservative Bruchbehandlung nur Ungenügendes zu leisten imstande ist. Liegt keine Interposition vor und können die Fragmente in gute Stellung gebracht werden, wird man dem Fixationsverband den Vorzug geben. Die Marknagelung stellt für die Femurfraktur die Methode der Wahl dar, ebenso für Olecranonbrüche. Bei Frakturen des Humerus, der Tibia und des Calcaneus halten wir die Kirschner-Ehmer-Schiene für geeigneter, während wir uns für die Osteosynthese der Radius- und Ulnafraktur noch auf kein Verfahren festgelegt haben. Weitere Erfahrungen werden hier den richtigen Weg zu weisen haben, wie überhaupt die Osteosynthese beim Hund noch im Fluß ist und noch keine endgültige Form angenommen hat. Wer sich damit beschäftigt, wird sich nicht nur mit den mechanischen Problemen abgeben dürfen, sondern wird weitgehend auch biologische Gesichtspunkte berücksichtigen müssen.

### Zusammenfassung

Zusammenfassend darf gesagt werden, daß man sich für die verschiedenen Knochen und Brucharten nicht auf ein einziges Osteosyntheseverfahren festlegen kann, sondern daß man unter Berücksichtigung aller Umstände die entsprechende Methode wählen soll, sei es die Marknagelung, die Kirschner-Ehmer-Schiene oder ein konservatives Verfahren wie Thomas-schiene oder Gipsverband.

### Résumé

En ce qui concerne les différentes fractures, on ne peut s'en tenir à une seule méthode ostéosynthétique, mais il y a lieu d'en choisir une en tenant compte de tous les facteurs possibles, que ce soit l'enchevillement osseux par clou, l'attelle selon Kirschner-Ehmer ou un procédé conservateur tel que l'attelle selon Thomas ou un appareil plâtré.

### Riassunto

Riassumendo si può dire che per le diverse ossa e specie di fratture non si può fissare un unico procedimento di osteosintesi, ma che dopo aver preso in considerazione tutte le circostanze si deve scegliere il metodo rispondente: l'inchiodatura del midollo osseo, le stecche di Kirschner-Ehmer, oppure un metodo conservativo come le stecche di Thomas o l'ingessatura.

### Summary

Osteosynthesis in cases of fractures in the dog should not be restricted to one single method. The technics should be chosen according to the circumstances.

### Literatur

Ammann, K.: Festschrift Prof. O. Röder 1952 (Manuskript). — Hoffmann, W.: Schw. Med. W. 79. 951, 1949. — Jenny, J., Kanter, U. und Knoll, H.: Schw. Arch. Tierhkd 88. 547, 1946. — Jenny, J.: Journ. Amer. Vet. Med. Ass. 117. 381, 1950. — Jonas, V.: Journ. of Am. Vet. Med. Ass. 116. 9, 1949. — Kirschner Manufacturing Company Vashon, Washington: Prospekt 1948. — Knight, G. C.: Brit. Vet. Journ. 105. 294, 1949. — Küntscher, G.: Der Chirurg, 22. 351, 1951. — Leighton, R. W.: Journ. Amer. Vet. Med. Ass. 117. 202, 1950. — Marcenac, N.: Rec. de Méd. Vét. 125. 555, 1949. — Obel, N.: Nord. Vet. Med. 3. 723, 1951. — Schebitz, H.: Kühn-Archiv 61. 176, 1948. — Stader, O.: Prospekt General Electric X-Ray Corporation.

---