

Zeitschrift: Schweizer Archiv für Tierheilkunde SAT : die Fachzeitschrift für Tierärztinnen und Tierärzte = Archives Suisses de Médecine Vétérinaire ASMV : la revue professionnelle des vétérinaires

Herausgeber: Gesellschaft Schweizer Tierärztinnen und Tierärzte

Band: 95 (1953)

Heft: 7

Artikel: Die Kastration des Stierkalbes mittels Unterbindung

Autor: Flütsch, Peter

DOI: <https://doi.org/10.5169/seals-590822>

Nutzungsbedingungen

Die ETH-Bibliothek ist die Anbieterin der digitalisierten Zeitschriften. Sie besitzt keine Urheberrechte an den Zeitschriften und ist nicht verantwortlich für deren Inhalte. Die Rechte liegen in der Regel bei den Herausgebern beziehungsweise den externen Rechteinhabern. [Siehe Rechtliche Hinweise.](#)

Conditions d'utilisation

L'ETH Library est le fournisseur des revues numérisées. Elle ne détient aucun droit d'auteur sur les revues et n'est pas responsable de leur contenu. En règle générale, les droits sont détenus par les éditeurs ou les détenteurs de droits externes. [Voir Informations légales.](#)

Terms of use

The ETH Library is the provider of the digitised journals. It does not own any copyrights to the journals and is not responsible for their content. The rights usually lie with the publishers or the external rights holders. [See Legal notice.](#)

Download PDF: 15.03.2025

ETH-Bibliothek Zürich, E-Periodica, <https://www.e-periodica.ch>

Aus der veterinär-chirurgischen Klinik der Universität Zürich
(Prof. Dr. K. Ammann)

Die Kastration des Stierkalbes mittels Unterbindung

Von Peter Flütsch

Dieses sehr alte und bewährte Verfahren, bei dem die Ligatur auf den bedeckten Samenstrang angelegt wird, ist unter den jüngeren Tierärzten nicht mehr bekannt. In der Literatur ließen sich darüber nur spärliche Angaben finden. Unseres Wissens wurde die Methode von J. Meyer, der von 1855—1895 an der Tierarzneischule in Zürich als Lehrer wirkte, eingeführt (Koch 1885) und wird vor allem noch von älteren Praktikern im Thurgau mit sehr guten Resultaten ausgeübt. Wir wissen auch, daß dieses Unterbindungsverfahren seinerzeit von Kantonstierarzt und Nationalrat C. Eigenmann in Müllheim ausgeführt und jeweils seinen jungen Assistenten mit auf den Weg gegeben wurde. Unsere Kenntnisse gründen sich auf die Angaben von C. Ammann sen., Tierarzt in Frauenfeld.

1. Ausschaltung der Schmerzempfindung

Anlässlich der Überprüfung dieser Methode haben wir auch der Ausschaltung der Schmerzempfindung unsere Aufmerksamkeit geschenkt, denn schon seit Jahren haben verschiedene Autoren vom Standpunkt des Tiereschutzes aus auch für die Kastration des Bullen die Anästhesie gefordert, unter anderem Westhues (1935), Silbersiepe (1931) und Schmidt (1929). Besonders in der neuen Literatur finden wir verschiedene Arbeiten zu diesem Thema. Dabei sind es zwei Methoden, die mit kleineren und größern Modifikationen angewendet wurden, einerseits die Anästhesie des Samenstranges, andererseits die Injektion des Anästhetikums direkt ins Hodengewebe.

Schels (1933) verwendete Novocain-Nephretin Lösung Bengen, die er in einer Dosis von 2—5 ccm dem Bullen im Stehen oberhalb des Hodens beiderseits in den Samenstrang spritzt. Für die Injektion betrachtet er nur die Fixation des Kopfes und Schwanzes als nötig. Westhues (1935) glaubt, daß die Methoden der Samenstranganästhesie praktisch durchaus ausreichend sind, aber gewisse Schwierigkeiten und Nachteile bieten. Beim Einstich der scharfen Kanüle können Samenstranggefäße verletzt werden und es entstehen Blutungen ins Samenstranggewebe oder in das Cavum vaginale, die weit bauchwärts reichen können und bei der Möglichkeit der Infektion nicht unbedenklich sind. Auch besteht die Gefahr, daß die Nadelspitze nicht immer in den Vaginalraum gelangt, so daß eine Anästhesie des Samenstranges ausbleibt, da die Tunica vaginalis das Anästhetikum nicht durchläßt. Um diese Unzulänglichkeiten auszuschalten, beschreibt der Autor ein anderes Verfahren, das vollen Erfolg zeitigt. Danach erfolgt die Eröffnung des Hodensackes nach subkutaner Infiltration der Schnittlinie mit je 10—20 ccm 2%iger Novocainlösung. Hierauf bestreicht man den unbedeckten freigelegten Samenstrang und das Mesorchium mit

einem in 10 ccm 10%iger Novocainlösung getränkten Watte- oder Gazebausch und erhält damit eine sofort eintretende sehr gute Anästhesie. Der Autor ist der Ansicht, daß die Anstrichmethode alle Nachteile der übrigen Verfahren ausschaltet, indem sie jede Form von Blutungen vermeidet, in jedem Fall wirksam und sehr leicht und ohne neues Instrumentarium durchführbar ist und den Vorteil der sofortigen Wirkung hat.

Thesing (1942) spritzt eine 1%ige Tutocainlösung in das Hodengewebe selbst und erhält eine vollständige Anästhesie der serösen Häute und des ganzen Samenstranges, indem die Flüssigkeit infolge der Elastizität des Hodengewebes nach außen in den Scheidenhautsack tritt und von dort aus die Anästhesie bewirkt. Als wichtig betrachtet er Keimfreiheit der Lösung, der Nadeln und der Spritze. Von der Methode Thesing ausgehend beschreiben verschiedene Autoren diese Art der Anästhesie auch für andere Tierarten.

Bei allen diesen Methoden zur Ausschaltung des Schmerzempfindens kommt zusätzlich noch die Anästhesierung der Skrotalhaut in der Schnittlinie hinzu.

Die Methoden mittels Injektion des Anästhetikums in den Samenstrang zeigten bei den von uns durchgeführten Versuchen die von Westhues angeführten Schwierigkeiten und Nachteile. Insbesondere war es beim Stierkalb schwierig, die Injektion genau in den noch sehr dünnen Samenstrang zu setzen, so daß die Anästhesie im Cavum vaginale saß. Hingegen wurde mit der Anstrichmethode nach Westhues eine gute Schmerzausschaltung erzielt. Die Anästhesie kann als vollständig bezeichnet werden. Man darf jedoch nicht außer acht lassen, daß das für die Durchführung dieser Methode verwendete 10%ige Novocain die Kastration des Stierkalbes wesentlich verteuert.

Bei Versuchen mit der intratestikulären Injektion des Anästhetikums nach Thesing können wir besonders die Einfachheit des Verfahrens hervorheben. Die erzielte Schmerzunempfindlichkeit bei Gebrauch von 10 ccm 2%igem Novocain pro Testikel war befriedigend. Unangenehm wirkten sich die schon von Lindberg (1948) angeführten Hodenblutungen aus. Die vom gleichen Autor empfohlene Injektion in den Nebenhodenkopf ist nicht gut durchführbar, da derselbe beim Stierkalb sehr klein ist. Gleichzeitig mit der Samenstranganästhesie wurde auch die für die Schnittführung notwendige subkutane Infiltration mit je 10 ccm 2%iger Novocainlösung durchgeführt. Bei der intratestikulären Methode ist es möglich, diese Infiltrationsanästhesie im gleichen Einstich durchzuführen.

Eine Anzahl Tiere wurde ohne Anästhesie kastriert. Dabei konnte festgestellt werden, daß sich das Stierkalb gegen den Eingriff kaum zur Wehr setzt, also sehr indolent ist. Es scheint, daß bei der Anästhesie der ein- oder zweimalige Einstich mit der Kanüle nicht viel weniger Schmerzen verursacht als die Kastration ohne Betäubung, da auch dieser von mehr oder weniger starken Abwehrbewegungen begleitet ist. Wir glauben deshalb, daß bei gewandter Durchführung der Kastration des Stierkalbes, ohne die Grundsätze des Tierschutzes zu verletzen, auf eine Lokalanästhesie verzichtet werden darf. Dies hat jedoch nur für Kälber unter 6 Monaten Geltung. Bei älteren Tieren hat eine lokale Anästhesie der Operation unbedingt vorauszu-

gehen. Das deutsche Reichstierschutzgesetz verbietet auf Grund der V. O. zur Ergänzung des Tierschutzgesetzes vom 23. Mai 1938 die Kastration ohne Betäubung bei über 9 Monate alten Rindern. Als praktische und sichere Verfahren seien die Anstrichmethode von Westhues oder die intratestikuläre Samenstranganästhesie nach Thesing empfohlen.

2. Operationstechnik

Als Ligatur verwenden wir gewöhnliche gut gedrehte Schnüre von 1½–2 mm Durchmesser und einer Länge von 60 cm für jüngere, 100 cm für ältere Stiere. Diese werden einige Male durch reines Bienenwachs gezogen, das dann mit der Hand gut in die Schnur eingerieben wird. Die so präparierte, jetzt gebrauchsfertige Ligatur ist schmiegsam geworden und kann infolge ihres Wachsüberzuges keine Exsudate aufsaugen. Sie läßt sich auch besser zur Kastrationsschlinge legen. Versuche zeigten, daß andere Ligaturen, wie einfacher und gezwirnter Nylon, sich nicht eignen. Gezwirnte Nylonfäden saugen Exsudate auf, während sich die einfachen Fäden (Supramid Extra) weder gut zur Schlinge legen noch gut knoten lassen.

Die Instrumente werden auf einem über einen Stuhl oder eine Kiste ausgebreiteten Tuch bereitgestellt. Sie setzen sich zusammen aus:

- 1 gebällten Bistouri,
- 2 gewachsenen Schnüren zur Kastrationsschlinge gelegt,
- 1 Schere,
- 1 Jodoformstreuer,
- 4 Wattebauschen, wovon 2 zum Reinigen des Skrotums mit Jodbenzin und 2 zum Abtupfen der Samenstrangstümpfe vorgesehen sind.
- 2 Hölzchen, die zum Anziehen der Ligatur bei älteren Tieren unbedingt erforderlich sind. Die in der Längsrichtung erfolgende wie die schräge Einkerbung sind zweckmäßig (vgl. Abb. 1).

Die Operation wird am stehenden Tiere ausgeführt. Es wird durch einen Gehilfen am Kopf fixiert, je nach Alter des Tieres durch Nasengriff oder Einklemmen des Kopfes unter dem Arm. Der Schwanz wird durch denselben Gehilfen mit der freien Hand auf der entgegengesetzten Seite nach vorn gezogen.

Das Skrotum wird mit Jodbenzin gereinigt und desinfiziert.

Nach durchgeführter Händedesinfektion wird der Hodensack gefaßt und der eine Hoden an die Hodensackbasis gepreßt, bis sich die Skrotalhaut vollständig gestrafft hat. Dabei muß darauf geachtet werden, daß die Raphe sichtbar bleibt, da der nun folgende Schnitt parallel zur Raphe in der

Länge des Hodens bis an die Skrotumbasis und zwar durch Skrotum und allgemeine Scheidenhaut bis auf den Hoden geführt wird. Der Schnitt soll in einem Zuge angelegt werden und möglichst lang sein, um einen allzu schnellen Wundverschluß zu verhindern (vgl. Abb. 2).

Der freigelegte Hoden wird mit der einen Hand gefaßt und mit der andern das Skrotum gut nach oben gestreift. Es sollen dadurch wegen späteren Exsudatretentionen die Verbindungen zwischen Hodensack und allgemeiner Scheidenhaut (Stratum subdartoicum) gelöst werden. Dabei wird das Nebenhodenschwanzband *nicht* durchschnitten (vg. Abb. 3).

Nun wird die als Kastrationsschlinge bereitgelegte Ligatur über den Hoden gestreift. Es ist zu beachten, daß sich der Knoten der Schlinge nicht dreht, ansonst die Ligatur nicht genügend angezogen werden kann (vgl. Abb. 4). Die Schlinge wird endgültig auf den bedeckten Samenstrang oberhalb des Nebenhodenschwanzbandes placiert (vgl. Abb. 5) und jetzt angezogen, bis ein kleiner Ruck fühlbar wird, der das vollständige Durchquetschen des Samenstranges anzeigt (vgl. Abb. 6). Es ist dies sehr wichtig, daß sich nachher die Demarkation gut vollzieht und kein Champignon entsteht.

Hoden und Ligaturenden werden jetzt mit der linken Hand so gefaßt, daß der Zeigefinger zwischen Samenstrang und Ligatur zu liegen kommt. Auf diese Weise läuft man bei der jetzt mit der Schere erfolgenden Durchtrennung nicht Gefahr, bei unruhigen Tieren die Ligatur mitzudurchschneiden (vgl. Abb. 7).

Der Samenstrang wird noch einmal durch Hochschieben des Skrotums mobilisiert (vgl. Abb. 8).

Mit dem bereitgelegten Wattebausch soll der Stumpf sodann sorgfältig abgetupft werden, um ihn vollständig zu trocknen (vgl. Abb. 9), worauf er mit Jodoformborsäure- oder einem Sulfonamidpuder bestreut wird (vgl. Abb. 10).

Jetzt erst darf die Ligatur losgelassen werden, die vom Zeitpunkt der Unterbindung bis zur fertigen Versorgung des Samenstrangstumpfes so gehalten werden muß, daß der Strang vollständig außerhalb des Skrotums bleibt. Nach dem Loslassen der Ligatur wird die Innenfläche des Skrotums ebenfalls ausgepudert und hierauf die Ligatur auf 8–10 cm gekürzt. Ein weiteres Kürzen darf nicht stattfinden, da nachträgliche Retraktionen des Samenstranges noch möglich sind und deshalb das Ende der Ligatur ins Skrotum hinaufgezogen werden könnte (vgl. Abb. 11). Der gleiche Arbeitsgang wiederholt sich beim zweiten Hoden.

Damit der postoperative Verlauf gut ist, müssen folgende *Bedingungen* erfüllt sein:

- a) Gutes Abquetschen, das heißt also Anziehen der Ligatur, bis ein kleiner Ruck fühlbar wird, damit keine Gefahr von Nachblutung besteht und sich das Samenstrangende mit der Ligatur gut abstößt.
- b) Alleinstellen des Tieres nach der Kastration, damit kein Nachbartier auf die Ligatur stehen kann.

- c) Streuen von sauberem langem Stroh. Laub und geschnittenes Stroh eignen sich nicht, da die Wunde dadurch verunreinigt werden kann.
 d) Keine Nachbehandlung durch den Besitzer zulassen.

Die Kastration kann nach dem dritten Lebensmonat durchgeführt werden, besser erfolgt sie bei älteren Stierkälbern, nämlich dann, wenn der Stiertypus sichtbar wird.

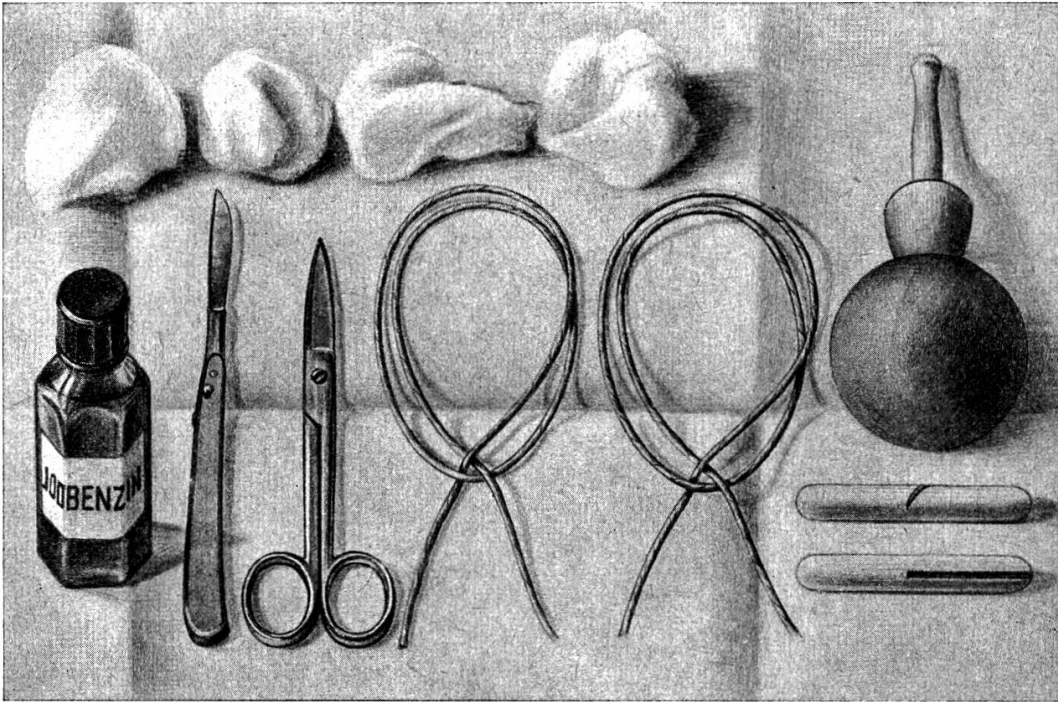
Das Verfahren ist bei Beachtung der angegebenen Technik ohne Komplikationen auch bei alten Stieren durchführbar, nur muß hier unbedingt die Lokalanästhesie nach Westhues oder Thesing angewendet werden. Ältere Stiere hält man am besten mittels Nasenring oder Nasenklemme. Die Ligatur soll 1 m lang sein, damit die Kastrationsschlinge genügend groß gemacht und so gut über die größeren Hoden gestülpt werden kann. Auch sind jetzt zum Anziehen der Schlinge die in Abb. 1 dargestellten Hölzchen zu verwenden, da das Durchquetschen des Samenstranges beim erwachsenen Stier mehr Kraft erfordert. Die Ligaturenenden werden in die Kerbe eingehackt und in einigen Touren auf die Hölzer aufgerollt, so daß der Zug möglichst nahe am Knoten ausgeübt werden kann.

3. Zusammenstellung sämtlicher nach der beschriebenen Methode kastrierten Stiere

Alter	Anzahl	davon				
		gestörtes Allgemeinbefinden Temperaturerhöhung	wesentliche Schwellung der Samenstränge	wesentliche Schwellung des Skrotums	Not-schlachtung	Komplikationsloser Verlauf
2— 5 Monate	79	2	7	2	—	69
6—10 Monate	22	—	1	1	—	20
11—12 Monate	16	1	2	1	—	14
1½ Jahre	7	—	—	—	—	7
2 Jahre	7	1	1	—	—	6
3 Jahre	3	—	—	1	—	2
4 Jahre	2	—	—	—	—	2

4. Vergleichende Betrachtung der Kastration mittels Unterbindung, Emaskulator und Burdizzozange

Wenn wir die bekannten beim Stierkalb verwendeten Kastrationsmethoden betrachten, so halten nur drei Verfahren einer wissenschaftlichen Kritik stand: das perkutane Quetschen der Samenstränge mit der Burdizzozange, die Kastration mit dem Emaskulator und die Unterbindung der Samenstränge mit nichtätzender Ligatur. Auf Grund der in der Literatur vorgefundenen



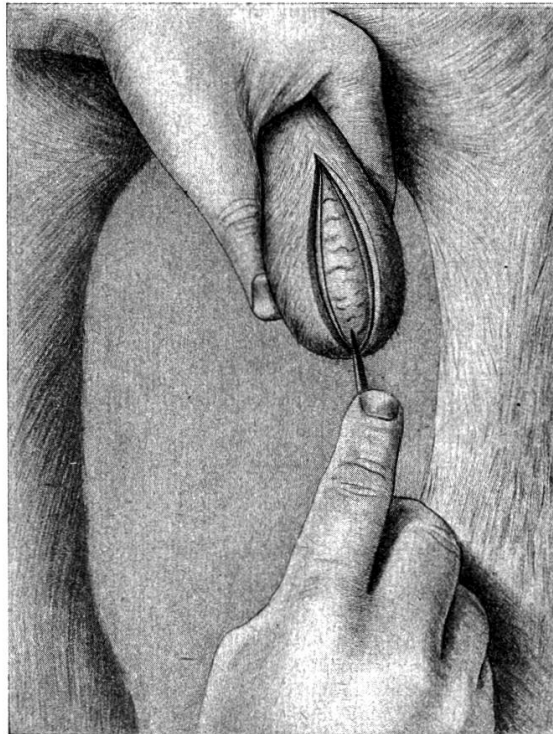
1

Abbildung 1

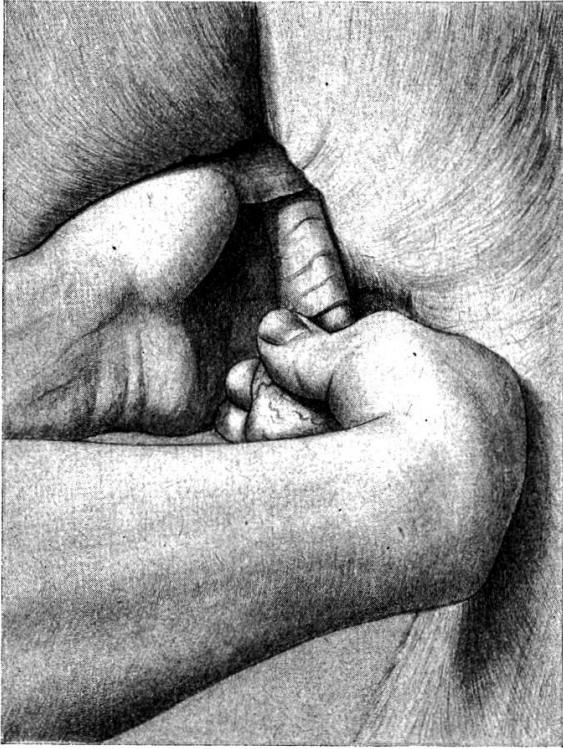Für die Kastration benötigte Instrumente, Ligaturen u. Hilfsmittel.

Abbildung 2

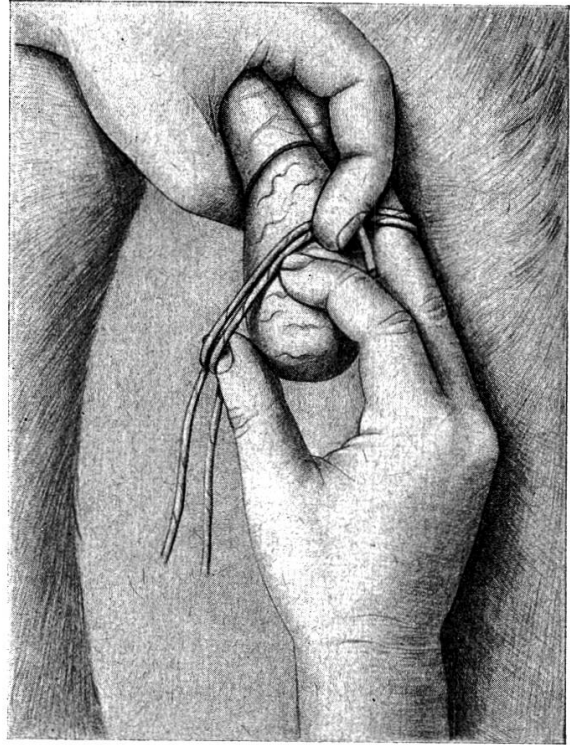Schnitt durch Skrotum und allgemeine Scheidenhaut muß möglichst lang und so weit nach unten geführt werden, daß keine Taschenbildung entsteht.



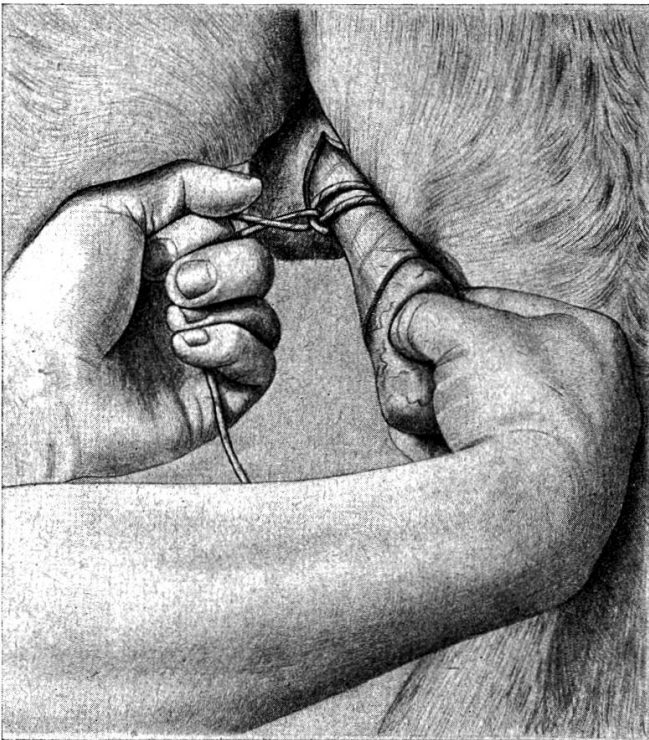2



3



4



5

Abbildung 3

Hochstreifen des Skrotums, so daß es von der allgemeinen Scheidenhaut vollständig gelöst wird.

Abbildung 4

Überstreifen der Kastrationschlinge. Dabei muß beachtet werden, daß sich der Knoten der Kastrationsschlinge nicht dreht, ansonst die Ligatur nicht genügend angezogen werden kann.

Abbildung 5

Die Schlinge wird auf den bedeckten Samenstrang oberhalb des Nebenhodenschwanzbandes placiert.

Abbildung 6

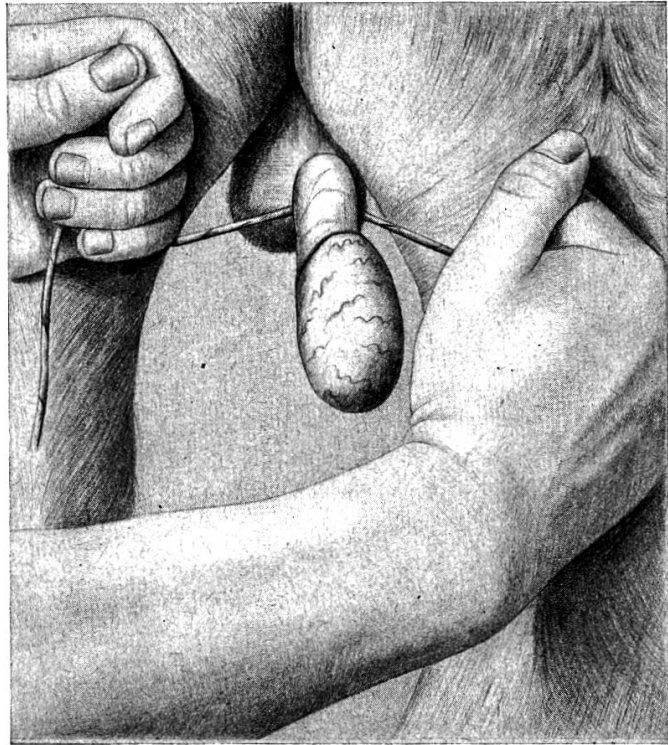
Anziehen der Schlinge, bis ein knackendes Geräusch anzeigt, daß der Samenstrang vollständig durchgequetscht ist. Sehr wichtig, damit kein Champignon entsteht.

Abbildung 7

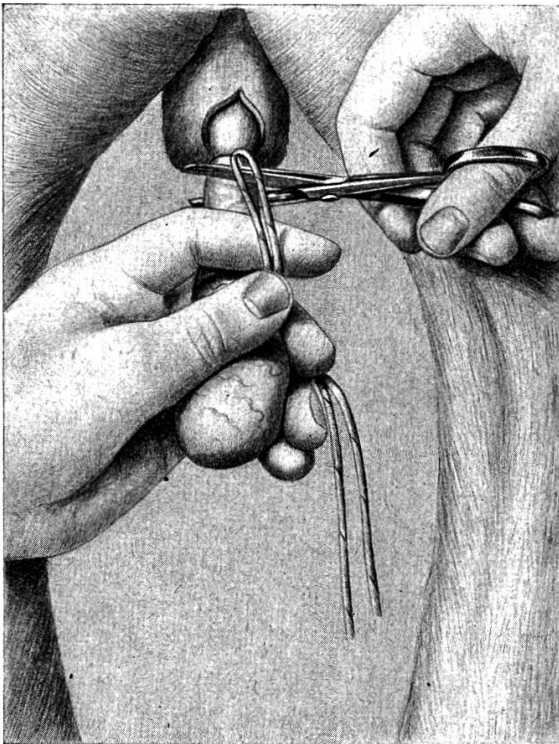
Durchtrennung des Samenstranges. Zeigefinger der linken Hand kommt zwischen Samenstrang und Ligaturenden zu liegen, damit man bei unruhigen Tieren weniger Gefahr läuft, die Ligatur mit zu durchtrennen.

Abbildung 8

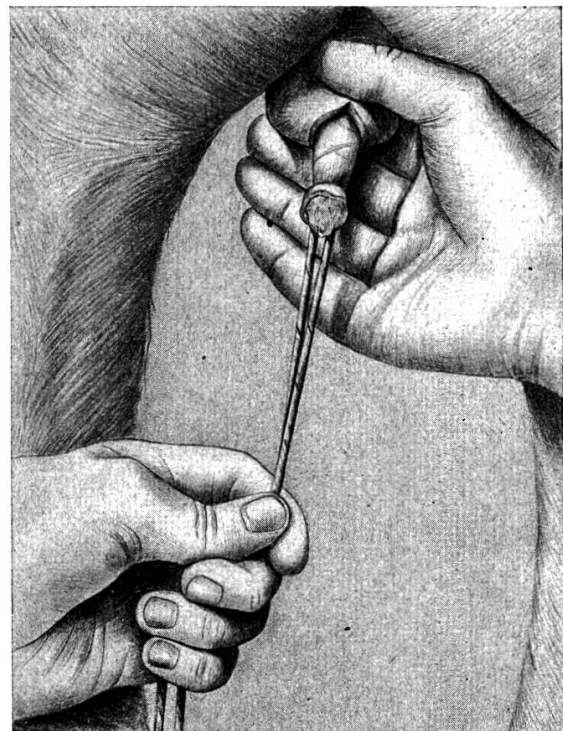
Nochmaliges Mobilisieren des Samenstranges durch Hochschieben des Skrotums.



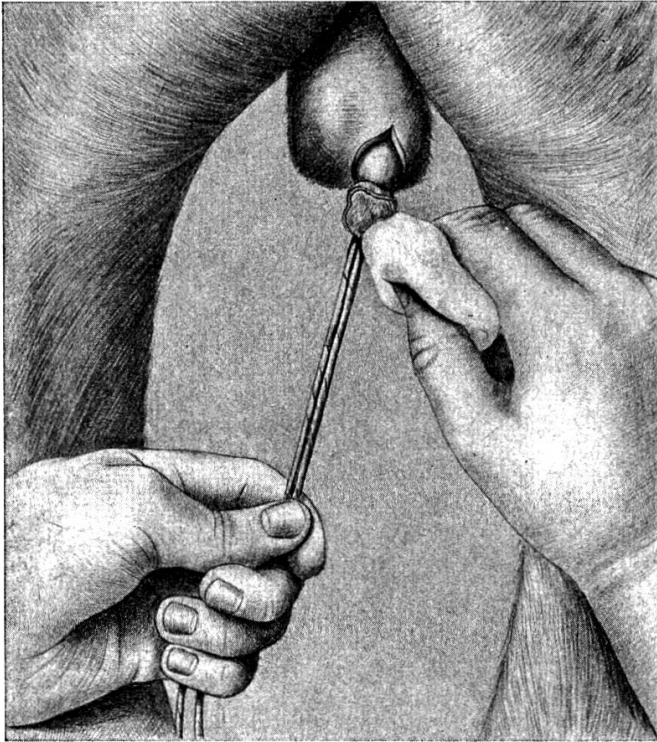
6



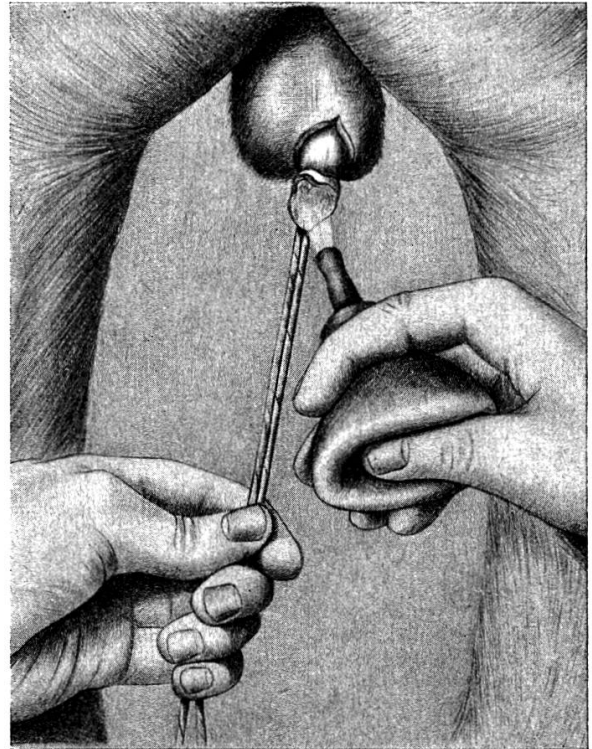
7



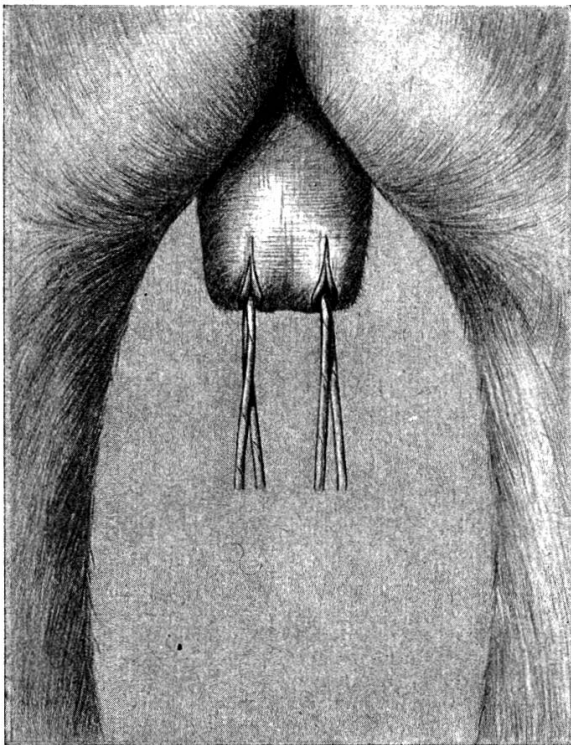
8



9



10



11

Abbildung 9

Abtupfen des Samenstrangstumpfes, um ihn vollständig zu trocknen.

Abbildung 10

Bepudern des Samenstrangstumpfes mit Jodoform.

Abbildung 11

Kastration beendet. Um die Samenstrangstümpfe gut innerhalb der Skrotalhöhle zu versorgen, wird das Skrotum beidseitig gefaßt und nach unten gezogen. Die Innenfläche des Skrotalsackes wird bepudert und die Ligaturen auf eine Länge von 8—10 cm gekürzt.

Angaben über die Burdizzomethode und die Kastration mittels Emaskulator, sowie auf Grund der eigenen Kasuistik über die Unterbindung der Samenstränge lassen sich die Vor- und Nachteile der drei Verfahren folgendermaßen nebeneinander stellen.

Methoden	Vorteile	Nachteile
Burdizzo	<ol style="list-style-type: none"> 1. Keine Hilfskräfte nötig. Operation am stehenden Tier. 2. Leichte und schnelle Ausführbarkeit. 3. Wenig Schmerz. 4. Kein Fieber, keine Infektion. 5. Keine Blutung. 6. Keine Wunde am Skrotum. 7. Immer und überall durchführbar. 	<ol style="list-style-type: none"> 1. Schwieriges Fixieren der Samenstränge und damit nicht immer sicheres Gelingen. 2. Nekrosen am Skrotum. 3. Langsame, evtl. ungenügende Rückbildung der verbleibenden Hoden und infolgedessen 4. Beeinträchtigung der Hautqualität. 5. Evtl. Bösartigkeit des Kastraten
Emaskulator	<ol style="list-style-type: none"> 1. Keine besonderen Hilfskräfte nötig. Operation am stehenden Tier. 2. Leicht auszuführen. 3. Wenig Schmerz. 4. Kein Fremdkörper in der Wunde. 5. Entfernung der Hoden. 	<ol style="list-style-type: none"> 1. Möglichkeit der Nachblutung. 2. Kein Abfluß des Exsudates, wenn die Wundränder rasch verkleben.
Unterbindung	<ol style="list-style-type: none"> 1. Keine besonderen Hilfskräfte nötig. 2. Durch den Laien nicht ausführb. 3. Wenig Schmerz. 4. Abfluß des Exsudates durch die Ligaturenden erleichtert. 5. Entfernung der Hoden. 	<ol style="list-style-type: none"> 1. Größere technische Fertigkeit erforderlich.

Auf Grund dieser vergleichenden Betrachtung komme ich zur Schlußfolgerung, daß sich die Unterbindungsmethode unter Verwendung von gewachsenen Schnüren als Ligatur sehr gut zur Kastration des Stierkalbes eignet. Sie weist die wesentlichen Nachteile des Burdizzo- und Emaskulatorverfahrens nicht auf, verfügt aber andererseits über bedeutende Vorteile, von denen drei noch speziell hervorgehoben seien:

1. Durch Verwendung eingewachster Schnüre für die Ligatur ist die Möglichkeit des Abflusses der Exsudate geschaffen und das Heraushängenlassen der Ligaturenden aus den Skrotalenden verhindert zu frühen Wundverschluß.
2. Bei fachgemäßem Legen der Ligatur und richtigem Anziehen derselben ist die Gefahr der Nachblutung ausgeschlossen. Zudem ist ein gutes Abstoßen des Samenstrangstumpfes gewährleistet.
3. Durch die Anwendung dieser Methode habe ich die von Landwirten oft selbst ausgeführte Kastration mit Kluppen in meinem Praxisgebiet zum

Verschwinden gebracht. Auch das Verfahren mit der Burdizzozange, das infolge Anschaffung von Zangen durch Genossenschaften und Private dem Tierarzt teilweise die Kastration aus der Hand nahm, konnte ich ausschalten. Den Landwirten sagt im allgemeinen die blutige Methode besser zu, insbesondere da ein Nichtgelingen der Kastration, wie es bei der Burdizzomethode hie und da vorkommen kann, ausgeschlossen ist.

Résumé

L'auteur décrit une vieille méthode de castration du veau mâle par ligature au moyen d'un cordon de 1,5–2 mm d'épaisseur et long de 60–100 cm. On enduit convenablement ce cordon avec de la cire d'abeille et le resserre au moyen d'un nœud coulant sur le cordon spermatique recouvert, jusqu'à écrasement complet. Les extrémités de la ligature sont ramenées à 8–10 cm, de telle sorte qu'elles émergent encore après la tuméfaction de la plaie.

Riassunto

L'autore descrive un vecchio metodo di castrazione del vitello maschio, mediante legatura con una cordicella grossa 1,5–2 mm e lunga 60–100 cm. Questa viene tirata alcune volte attraverso cera vergine di api, la quale viene fregata bene sulla cordicella con la mano. La cordicella viene posta, ad animali in piedi, sotto forma di laccio di castrazione, sul funicolo spermatico coperto e tirata fino a che si sente un rumore secco, che indica lo strozzamento completo del funicolo spermatico. Le estremità della cordicella vengono poi raccorciate a 8–10 cm, in modo che esse sporgano dalla ferita anche dopo subentrato il rigonfiamento di essa.

Summary

The author describes an old method of castrating male calves in standing by ligature with a string of 1,5–2 mm thickness and 60–100 cm length. After pulling the string through pure bees wax several times the wax is rubbed into the string by the fingers. By means of a castration loop the covered funiculus is cut through. The ends of the ligature are cut at a length of 8–10 cm with regard to the swelling of the wound.

Literatur

Ammann, K.: Vorlesung über spezielle Chirurgie. Zürich 1945. — Koch, A.: Encyclopädie der gesamten Tierheilkunde. Wien 1885, S. 80. — Lindberg, J.: Die Anästhesie des Samenstranges zur Kastration des Ebers mittels Injektion des Anästhetikums. Diss. Hannover 1948. — Schels, O.: Schmerzlose Kastration von Bullen und Hengsten nach Lokalanästhesie. M.T.W. 76. 597, 1933. — Schmidt, Th.: W.T.M. 16, 461, 1929. — Silbersiepe, E.: T.R. 37, 505, 1931. — Thesing, B.: B.u.M.T.W. S. 448, 1941. — Westhues, M.: B.T.W. Nr. 46. S. 737, 1935.

Weitere Literaturangaben vgl. Flütsch, P., Diss. Zürich 1952.