

Zeitschrift: Schweizer Archiv für Tierheilkunde SAT : die Fachzeitschrift für Tierärztinnen und Tierärzte = Archives Suisses de Médecine Vétérinaire ASMV : la revue professionnelle des vétérinaires

Herausgeber: Gesellschaft Schweizer Tierärztinnen und Tierärzte

Band: 99 (1957)

Heft: 9

Artikel: Klinische Beobachtungen zur Hepatitis contagiosa canis

Autor: Freudiger, Ulrich

DOI: <https://doi.org/10.5169/seals-592320>

Nutzungsbedingungen

Die ETH-Bibliothek ist die Anbieterin der digitalisierten Zeitschriften. Sie besitzt keine Urheberrechte an den Zeitschriften und ist nicht verantwortlich für deren Inhalte. Die Rechte liegen in der Regel bei den Herausgebern beziehungsweise den externen Rechteinhabern. [Siehe Rechtliche Hinweise.](#)

Conditions d'utilisation

L'ETH Library est le fournisseur des revues numérisées. Elle ne détient aucun droit d'auteur sur les revues et n'est pas responsable de leur contenu. En règle générale, les droits sont détenus par les éditeurs ou les détenteurs de droits externes. [Voir Informations légales.](#)

Terms of use

The ETH Library is the provider of the digitised journals. It does not own any copyrights to the journals and is not responsible for their content. The rights usually lie with the publishers or the external rights holders. [See Legal notice.](#)

Download PDF: 16.03.2025

ETH-Bibliothek Zürich, E-Periodica, <https://www.e-periodica.ch>

Aus der Kleintierklinik (PD Dr. U. Freudiger) der Vet. med. Klinik der Universität Bern
(Direktor: Prof. Dr. W. Steck)

Klinische Beobachtungen zur Hepatitis contagiosa canis

Von Ulrich Freudiger

A. Einleitung

Im Jahre 1947 hat S. Rubarth den pathologisch-anatomisch hauptsächlich durch Hepatitis und Perihepatitis fibrinosa, Gallenblasenwandödem und hämorrhagische Diathese gekennzeichneten Symptomenkomplex als ätiologische Einheit (Viruskrankheit) erkannt und die Krankheit als Hepatitis contagiosa canis (H.c.c.) beschrieben. Es handelte sich dabei wahrscheinlich nicht um eine neuauftretene, sondern, wie die Nachprüfung alter histologischer Schnitte ergab (Cohrs 1952), um eine bisher übersehene Viruskrankheit der Hunde, die histologisch in akuten Fällen leicht durch den Nachweis typischer intranukleärer Einschlusskörperchen (E.K.) diagnostiziert werden kann. Das Virus der H.c.c. ist identisch mit dem von Green bereits im Jahre 1930 beschriebenen Fuchs Enzephalitis Virus (Siedentopf und Carlson 1949). Rubarth befaßte sich in seiner grundlegenden Arbeit vor allem mit der pathologischen Anatomie der akut und perakut gestorbenen spontan und experimentell erkrankten Tiere sowie in Zusammenarbeit mit Lehnert mit der Serologie und Virologie der Krankheit, während die klinische Symptomatologie wenig Erwähnung findet.

In rascher Folge wurde das Vorkommen der Krankheit auch aus den USA, Australien, Belgien, Italien, Großbritannien, der Schweiz, Deutschland, Österreich, Norwegen, dem Belgischen Kongo, Indonesien, der Türkei und aus Marokko gemeldet. Gleich wie Rubarth stützten sich auch die Verfasser dieser Publikationen hauptsächlich oder vorwiegend auf die Befunde an spontan verendeten, perakut und akut erkrankten Hunden und erwähnten meistens die klinische Symptomatologie nur sehr summarisch. Mitteilungen über die Symptomatologie der spontan erkrankten Tiere liegen bis heute nur in kleiner Zahl vor (Borgmann, Mosier und Barner 1950, Bischoff 1952, Poppensiek 1952, Gillespie 1952, Carlson 1952, Flint 1953, Schindler 1953, Baker, Jensen und Witter 1954, Gärtner 1955, Schulze und Hauke 1955, Methner 1956).

Aus den experimentellen Übertragungsversuchen und aus den serologischen Reihenuntersuchungen ergab sich bald, daß die schwere perakute und die akute, tödlich verlaufende Form, nur einen kleineren Teil der Krankheitsfälle ausmachen konnte.

Von den meisten Autoren wird betont, daß die Krankheit klinisch sehr schwer diagnostizierbar sei und sich nur mit Mühe oder häufig nicht von den übrigen Infektionskrankheiten der Hunde, insbesondere der Staupe, unterscheiden lasse.

Mit dieser Arbeit, die sich auf die Beobachtungen der letzten, insbesondere der letzten zwei Jahre stützt, möchten wir versuchen, vom klinischen Standpunkt aus das Symptomenbild herauszuarbeiten. Insbesondere bezwecken wir, den praktischen Tierarzt an diese Krankheit zu erinnern und ihm zu zeigen, daß durch das gleichzeitige Vorkommen bestimmter Symptome und durch das gleichzeitige Fehlen anderer Symptome die Diagnose Hepatitis contagiosa canis häufig schon durch die klinische Untersuchung allein gestellt werden kann.

B. Eigene Beobachtungen

1. Vorkommen

Von 3483 Hunden, die vom 1. Januar 1955 bis zum 1. April 1957 in unserer Klinik behandelt wurden, konnte bei 21 Hunden (= 6‰ aller Hunde) H.c.c. mit genügender Sicherheit festgestellt werden. Bei weiteren 8 Tieren wurde die Verdachtsdiagnose auf H.c.c. gestellt, ohne daß die Diagnose genügend gesichert werden konnte. In der gleichen Zeitspanne kamen 207 Staupefälle (= 6%) und nur 7 Leptospirosen (= 2%) zur Behandlung. Daraus ergibt sich, daß die Staupe weiterhin die wichtigste Infektionskrankheit der Hunde bleibt, während die H.c.c. an zweiter Stelle kommt.

Ähnliche Erhebungen liegen aus der Kleintierklinik der Tierärztlichen Hochschule Hannover (Immisch 1954) vor, wo 12% der behandelten Hunde an Staupe und nur 0,1% an H.c.c. litten, sowie aus der Medizinischen Tierklinik München (Methner 1956), wo bei 2% der Hunde H.c.c. vorlag.

Wir sind der Ansicht, daß diese Angaben über die Häufigkeit der H.c.c. zu tief sind, daß also viele Fälle noch der klinischen Erkennung entgangen sind. Nach den ziemlich übereinstimmenden Angaben aus dem Schrifttum über die experimentelle H.c.c. (Rubarth 1947, Poppensiek 1952, Stünzi 1953, Baker, Jensen und Witter 1954, Gillespie 1952 u.a.) ist bekannt, daß bei 20–30% der überlebenden infizierten Hunde im späteren Verlauf eine vorübergehende, ein- oder beidseitige milchige Korneatrübung auftritt. Solche Korneaveränderungen haben wir in der erwähnten Zeitspanne bei 9 Hunden festgestellt. Auf Grund des beobachteten Auftretens der Korneatrübung schätzen wir, daß sich in dem erwähnten Zeitraum unter unserem Krankengut etwa 27–45 Hunde befanden, die an H.c.c. litten.

Im Gegensatz zu dieser relativ bescheidenen Zahl klinisch kranker Hunde steht der hohe Prozentsatz positiver Komplementbindungsreaktionen (KBR) auf H.c.c. bei gesunden Hunden. Lehnert fand bei 70% der untersuchten Hunde aus Stockholm, Brunner, Scheitlin und Stünzi (1951) bei 45% der Hunde aus der Ost- und Zentralschweiz, Scheu (1953) bei 37% und Link und Nalbandov (1955) bei rund 40% komplementbindende Antikörper. Dies besagt, daß nur der kleinere Teil der Infektionen zu klinisch deutlich manifesten Erkrankungen führt. Eine Feststellung, die man mehrfach in der Praxis bestätigt findet, indem von infizierten Hundepopulationen oft nur einzelne Tiere erkranken, während die andern gesund bleiben.

2. Symptomatologie

In Tabelle 1 haben wir die Häufigkeit des Vorkommens der einzelnen Symptome bei 20 gesicherten H.c.c.-Fällen aus den Jahren 1952–1957 zusammengestellt. Aus äußeren Gründen (Poliklinikbetrieb) konnten nicht alle Hunde gleich eingehend untersucht werden. Vor allem schadet der einheitlichen Auswertung aber der Umstand, daß einzelne Hunde bereits im Frühstadium, andere aber erst in einem späteren Krankheitsstadium zur

Tabelle 1

Häufigkeit des Vorkommens der einzelnen Symptome bei 20 Fällen von H.c.c.

Symptom	Anzahl der Hunde
Trübung des Allgemeinbefindens	20
Fieber (davon später Untertemperatur)	17 (4)
Vergrößerung der subk. Lymphknoten, v. a. der Mandibularen	7
Konjunktivitis, seröse	9
muköse	4
eitrige	1
Milchige Korneatrübung	10
Tonsillitis	12
Rhinitis serosa (davon purulenta)	2 (1)
Husten	4
verstärktes Vesikuläratmen	6
Vomitus	7
Durchfall (davon blutig)	6 (4)
Palpationsschmerz in Lebergegend	9
Ikterus	2
Subikterus	3
Lähmungen	1
Z.N.S. Motorische Reizerscheinungen	5
Motorische Fehlleistungen	3
Hautblutungen	1
Impetigo	1

erstmaligen Untersuchung kamen. Dennoch ergibt sich aus dieser Zusammenstellung, daß einige Symptome regelmäßig oder doch meistens vorkommen und besonders auch, daß sich die Symptomatologie wesentlich von derjenigen bei Hundestaupe unterscheidet.

a) *Trübung des Allgemeinbefindens*

In allen Fällen war das Allgemeinbefinden während kürzerer oder längerer Zeit merklich getrübt. Die Tiere waren weniger lebhaft, apathisch und schiefen viel. Die Futterraufnahme war eingeschränkt oder vorübergehend auch gänzlich aufgehoben. Ausgesprochenes Durstgefühl wurde bei vereinzelten Tieren gesehen. Die Trübung des Allgemeinbefindens war häufig, besonders im Beginn der Krankheit, während der stärksten Tonsillenschwellung besonders ausgesprochen, besserte sich dann zusehends, blieb meist aber auch noch kürzere oder längere Zeit über die Entfieberung hinaus bestehen und nahm mit dem Auftreten der milchigen Korneatrübung vorübergehend wieder zu. Häufig wurde auch gesehen, daß die Trübung des Allgemeinbefindens über längere Zeit stark schwankte, indem Perioden der Besserung mit Perioden der Verschlimmerung abwechselten.

An der Körperhaltung fiel bei schweren Fällen die Aufkrümmung des Rückens bei aufgezogenem Bauch auf.

b) *Temperatur*

In 17 unserer Fälle konnten wir bei der ersten Untersuchung Fieber feststellen, während die drei übrigen Hunde erst in einem späteren, bereits fieberlosen Stadium zur Untersuchung kamen. Häufig ließen sich während des Krankheitsverlaufes zwei bis drei Fieberschübe beobachten, wobei der erste Schub der stärkste (über 40 Grad) war und nur wenige Tage dauerte. Nach kurzem, fieberfreiem Intervall setzte dann meist der zweite Schub ein, der in einigen Fällen noch von einem dritten subfebrilen Schub gefolgt war. Der letzte der Fieberschübe war meist von intermittierendem Charakter. Bei den perakut tödlich verlaufenden Fällen besteht eine ephemere, hohe Fieberzacke mit raschem Abfall in Hypothermie.

Häufig, aber nicht immer, wurde das In-Erscheinung-Treten der milchigen Korneatrübung durch einen neuen Fieberschub eingeleitet.

Nach den Angaben aus dem Schrifttum über die experimentelle H.c.c. ist das Fieber das erste und manchmal alleinige Symptom der Infektion (Rubarth 1947, Florent und Leunen 1949 u. a.). Wenige Stunden oder Tage nach Fieberbeginn können weitere Symptome erkennbar werden.

c) *Konjunktiven und Auge*

Diagnostisch, wie besonders auch differentialdiagnostisch wichtig sind die Veränderungen am Auge. Recht häufig, besonders in den Frühstadien der Krankheit, waren leichte seröse Reizungen der Konjunktiven und gering-

gradige, seltener stärkere Injektion der episkleralen Gefäße erkennbar. Die seröse Sekretion war nie stark, oft kaum merklich vermehrt und, was besonders zur Abgrenzung gegenüber der Staupe wichtig ist, ging die seröse Konjunktivitis, mit Ausnahme eines Falles, nie in die beidseitige purulente Form über. Der einzige Hund, bei dem im späteren Verlauf eiterige Konjunktivitis und gleichzeitig auch eiterige Rhinitis und zuletzt Enzephalitis auftrat, war vielleicht sekundär noch mit Staupe infiziert worden. Ikterische Verfärbungen (diskret hellgelblich) sowie petechiale Blutungen in Skleren und Konjunktiven waren nicht häufig.

Ein nach unserer Ansicht ziemlich pathognomonisches Symptom stellt die milchige Korneatrübung (Abb. 1) dar. Nach anscheinender Besserung

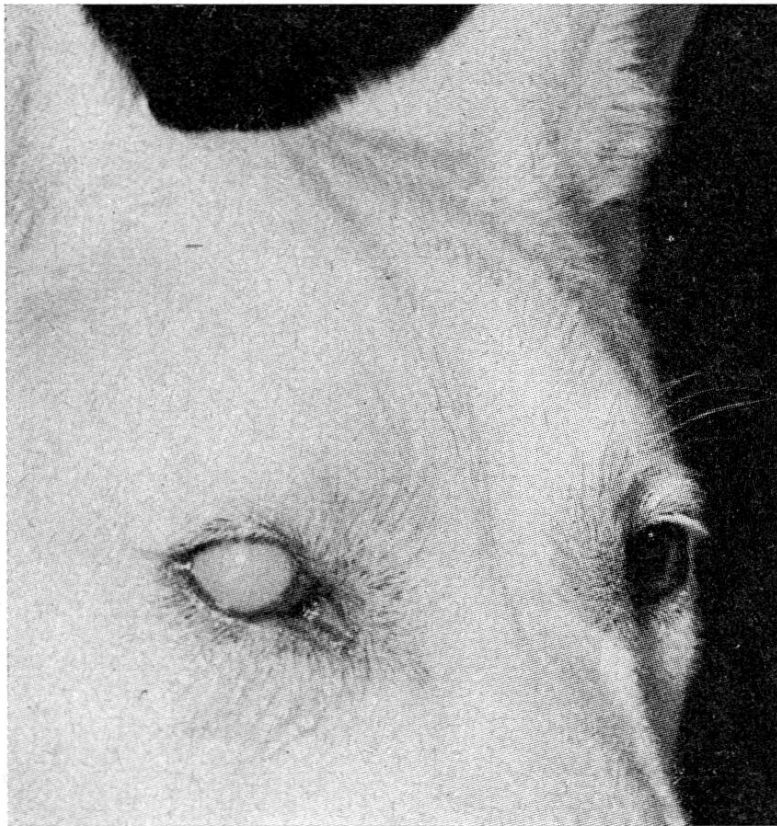


Abb. 1. Einseitige, milchige Korneatrübung. Deutscher Schäfer, 2jährig, männlich des G. in Bern. Subakuter, leichtgradiger Verlauf. Milchige Korneatrübung am 8. Krankheitstag. Spontane Rückbildung innerhalb von 14 Tagen.

trat bei zehn von unseren Fällen plötzlich milchig-bläuliche Trübung der Kornea, meist zusammen mit gleichzeitiger Verschlechterung des Allgemeinbefindens und erneutem Fieber, auf. Die Korneatrübung war stets auf ein Auge beschränkt und nahm in den nächsten Tagen an Intensität und Ausdehnung zu, so daß im Höhepunkt die ganze Kornea gleichmäßig ergriffen war. Zusammen mit der Korneatrübung ließen sich meist auch noch andere Augenveränderungen feststellen: Die entzündliche Sekretion und die Gefäßinjektion wurden am betreffenden Auge stärker, hie und da mukös-eiterig, nicht selten konnten gegen den Limbus corneae zu feine Blutungen

oder mehr diffuse Rötung und Verquellung festgestellt werden. Häufig bestand mäßige bis deutliche Lichtscheu. Nach wenigen Tagen nahmen sowohl die Trübung wie die übrigen Begleiterscheinungen zunehmend ab. In der Regel war die Trübung 7 bis 20 Tage nach In-Erscheinung-Treten völlig verschwunden. Jedoch haben wir auch einen Fall beobachtet, bei dem die am 13. Krankheitstage aufgetretene milchige Trübung sich nur mäßig aufhellte und über vier Monate lang bestehen blieb. Erst nachdem während 14 Tagen intensiv mit Cortison-Neomycin-Augensalbe behandelt wurde, konnte die Trübung zum Verschwinden gebracht werden. Diese Beobachtung steht im Gegensatz zu den Angaben aus der Literatur, wonach die Korneatrübung ohne jede Behandlung in kurzer Zeit verschwinden würde.

d) *Subkutane Lymphknoten*

Nur in knapp einem Drittel der Fälle wurde Vergrößerung der subkutanen Lymphknoten festgestellt. Die vergrößerten Lymphknoten waren frei von der Umgebung und bei der Palpation nicht schmerzhaft. Am häufigsten waren die mandibulären Lymphknoten vergrößert, wobei die Vergrößerung hie und da einseitig stärker ausgeprägt war.

e) *Zirkulationsapparat*

Soweit Abweichungen vom Normalen festgestellt werden konnten, ließen sich diese durch das Fieber erklären.

f) *Respirationsapparat*

Schwere Veränderungen am Respirationsapparat waren nie feststellbar. Insbesondere wies keiner unserer Hunde Anzeichen von Bronchopneumonie auf. Bei einem einzigen Hund trat am 14. Krankheitstag beidseitige eiterige Rhinitis auf (Doppelinfection mit Staupe?, s. unter c); zwei weitere Hunde wiesen im Beginn der Erkrankung mäßige seröse Rhinitis auf. Husten wurde nur selten und nur vorübergehend gesehen.

Der bei der Hundestaupe häufige Übergang der katarrhalischen Reizungen in eiterige Entzündungen (Sekundärinfektionen) fehlt also bei der H.c.c.

g) *Digestionsapparat*

Tonsillitis war in einem großen Teil unserer Fälle zusammen mit Fieber und Apathie als Frühsymptom vorhanden. Die Tonsillenschwellung und Rötung war meist beträchtlich und doppelseitig, seltener nur einseitig. Als Folge der Tonsillitis bestand erhöhte Druckempfindlichkeit der Pharynxgegend, Schwellung der mandibulären Lymphknoten sowie Schluckbeschwerden und Würgen und Leckbewegungen mit der Zunge. Die Maulschleimhaut war manchmal gerötet, das Zahnfleisch leicht blutend. Erbrechen war nicht häufig und meist nur kurzdauernd. Andauerndes, zu Hypochlorämie und hypochlorämische Urämie führendes Erbrechen haben wir nie beobachtet.

Falls Durchfall bestand, trat dieser auch nur vorübergehend, in schweren Fällen allerdings mit Blutbeimengungen, auf.

Schmerz in der Lebergegend, besonders in der Regio xyphoidea, konnte in neun Fällen durch Abdominalpalpation ausgelöst werden. In fünf von unseren Fällen bestand Subikterus bzw. Ikterus. Die Verfärbung der Skleren war diskret hellgelblich. In den meisten Fällen konnten durch eingehende Untersuchung Anzeichen von Leberschädigungen festgestellt werden. Am hinweisendsten sind neben dem Palpationsschmerz und dem seltenen Ikterus die blutchemischen Veränderungen (Papierelektrophorese, Eiweißlabilitätsproben, Gerinnungsvaleuz). Die Urinuntersuchung (Bilirubin, Urobilin, Urobilinogen) ergab nur selten Hinweise auf eine Leberschädigung.

h) *Harnapparat*

Bei 14 Hunden führten wir ein- oder mehrmalige Harnuntersuchungen durch. Albuminurie ließ sich in sieben Fällen feststellen. Die Eiweißausscheidung war stets nur leicht- bis mittelgradig und trat frühestens vom 4. Krankheitstag an auf. Stets war der Harn nach wenigen Tagen wieder eiweißfrei. Für die Erfassung von Nierenschädigungen erwies sich auch die Sedimentuntersuchung als wertvoll. Vereinzelt konnte dadurch trotz fehlender Albuminurie Nierenschädigung festgestellt werden (vermehrter Zellgehalt, Zylinder). Ob der H.c.c. wirklich wesentliche Bedeutung für die Entstehung der chronischen interstitiellen Nephritis des Hundes beikommt (Stünzi 1952, 1953, 1954) bedarf noch weiterer Klärung. Dauerschädigungen der Nieren infolge durchgemachter H.c.c. haben wir bisher bei unseren Fällen keine gesehen. Urämiesymptome kamen keine zur Beobachtung. Der Harnstoffgehalt, der in einigen Fällen bestimmt wurde, lag stets innerhalb des Normalbereiches. Auffallend und wider Erwarten (Hepatitis) ist das seltene Vorkommen von Bilirubin im Urin, das nur bei zwei Hunden gefunden wurde.

i) *Blut*

Blutbild. Aus den experimentellen Übertragungen ist bekannt, daß bei der H.c.c. kurze Zeit nach Fiebereintritt deutliche Leukopenie auftritt. Nach Fieberrückgang verwandelt sich die Leukopenie in Leukozytose (u. a. D. L. Coffin und V. J. Cabasso 1953, Stünzi 1954). Viele Autoren messen deshalb der Bestimmung des weißen Blutbildes große diagnostische Bedeutung bei.

Mit Ausnahme von drei Hunden mit Leukopenie wiesen alle unsere Hunde normale oder erhöhte Leukozytenwerte auf (Tabelle 2). Meistens werden eben die Tiere nicht gleich zu Beginn, sondern erst in einem späteren Krankheitsstadium zur Untersuchung gebracht, so daß die anfängliche Leukopenie nicht mehr feststellbar ist.

Tabelle 2
Die Veränderungen im Blutbild bei H.c.c.

Signalement	Krankheitstag	Erythr. Mio	Leukoc. 1000	Differentialblutbild (%)						Blutsenkung (mm)			Bemerkungen
				Stabk.	Segmk.	Eos.	Monoc.	Lympho	Normoblasten pro 100 Leukoc.	1/2	1	24	
D. Schäfer, 2j., m 1952. G., Bern	8. 12.	7,68	12 10							5 4,5	10 10,5	48 52	Milchige Kornea- trüb., Besserung
Welsh Terrier, m, 53 Dr.W., Kirchlindach	?									2,5	6	42	Milchige Kornea- trüb., sonst o.B.
Irish Terrier, 1j., m Dr. L., Bern, 1952	15.	6,4	10,2	2	58	3	5	32	2	6	14	—	Rekonvaleszenz
Samojed, 15 Mo., m Dr.Sch., Wabern, 53	20.	6,56	10,5							—	1,5	23	
Dackel, 3j., w, 1955 St., Bern	16.	5,6	16,2	4 1/2	80 1/2	1 1/2	3	10 1/2	0	8	18	51	Seit 8 Tagen mil- chige Korneatr.
D. Schäfer, 4 Mo., m 1955. Ch., Bümpliz	10.	4,5	16,2							2,5	7	35	Heute milchige Korneatrübung
Deutscher Schäfer 8 Monate, weiblich 1955 St., Courtelary	14. 17. 18. 35.	3,2 4,2 3,6 5,3	4,4 1,4							10 14,5 24 0,5	22 22,5 35,5 1,5	48,5 57,5 — 24	Milch. Kornea- trübung Enzephalitis
Setterbast., 6 Mo., m Ae., Bern, 1955	3.	7,2	5,0	8	63	0	12	17	0	15	27	62	
Foxterrier, 5j., m F., Bern, 1956/57	2.	4,3	3,5	10	76	0	6	8	0	1,5	5,5	47	
Dackel, 2j., m, 1956 Dr. H., Grünenmatt	8.	7,8	6,9	11	74	0	2	13	0	1,5	4	—	
Pudel, 8 Wo., m O., Yverdon, 1956	5.		8,0	2 1/2	50 1/2	3	5 1/2	38 1/2	4				Seite 3 Tagen milch. Korneatr.
Pudel, 5j., w, 1956 O., Yverdon		7,0	10,0	3	64	11	2	20	0	0	0,5	—	Latente Infekt., Welpen erkrankt
Dackel 5 Mo, w 1957 B., Matzenried	30?	3,9	11,2	7	58	9 1/2	9 1/2	16	1,5	0,5	1,0	—	seit 2 Tagen mil- chige Korneatrü- bung, sonst o.B.
Zwergpudel, 1j., m Sch., Bern, 1957	2. 5. 8.	6,0 6,2 4,0	7,5 15,9 18,9							8,5 1,0 6,0	25 2,5 14,5	56 20 —	lebhafter, T. normal
Appenzellerbastard 1jährig, weiblich 1957 K., Bern	8. 10. 15. 21. 24. 31. 50.	7,3 6,9 7,2 6,1 4,9 4,8 6,3	27,0 13,0 12,2 12,4 11,9 12,9 18,8	13 1/2 2 6 3 3 1/2 4 2 1/2	78 66 59 64 1/2 65 1/2 56 1/2 81	0 1 1/2 3 15 5 9 7	7 1/2 28 1/2 19 13 16 1/2 17 5 1/2	1 2 13 4 1/2 9 1/2 13 1/2 4	0 0 1,5 1,5 1 1 0	6 2 0,5 0 0,5 0,5 0,5	12 6,5 1,5 0,5 1,5 1,0 1,0	49 41 12 9 30 15 5,0	lebhafter Rekonvaleszenz

Aus unseren Untersuchungen schließen wir, daß unter Praxisbedingungen nur selten Leukopenie feststellbar ist. Normale oder erhöhte Leukozytenzahlen sprechen nicht gegen H.c.c. Umgekehrt ist aber die Feststellung einer Leukopenie stark H.c.c.-verdächtig.

Im Differentialblutbild haben wir am Anfang häufig eine leichtgradige Infektneutrophilie mit leichter Linksverschiebung und leicht erniedrigten Lymphozytenwerten gesehen. Mit zunehmender Besserung bildete sich die Linksverschiebung zurück, die Eosinophilen und Lymphozyten nahmen zu. Auffallend waren die häufig erhöhten Monozytenwerte. Irgendwelche konstanten und hinweisenden Verschiebungen im Differentialblutbild ließen sich keine feststellen. Damit stehen unsere Beobachtungen in Übereinstimmung mit denjenigen von D. L. Smith (1951) und D. L. Coffin und V. Cabasso (1953) und im Gegensatz zu denjenigen von J. D. Baker, H. E. Jensen und R. E. Witter (1954), die eine Neutrophilenabnahme bei geringen Veränderungen der anderen Blutzellarten feststellten und von Gärtner (1955), der granulozytäre Rechtsverschiebung angibt.

Die Blutkörperchensenkungsgeschwindigkeit (BSG, Methode Freudiger 1953) war im Anfang stets leichtgradig bis deutlich beschleunigt und normalisierte sich mit zunehmender Besserung (Tabelle 2). Zur Zeit des Eintretens der milchigen Korneatrübung stieg die BSG meistens wieder vorübergehend an.

*Bluteiweiße*¹. Regelmäßig wurde in unseren Fällen eine Albuminabnahme, die hauptsächlich durch eine α_2 Globulinzunahme bedingt war, gefunden (Tabelle 3). Die übrigen Globulinfractionen wiesen weniger konstante und weniger deutliche Verschiebungen auf. Die α_2 -Globulinvermehrung war besonders zu Beginn der Krankheit stark, während in späteren Stadien neben der α_2 -Zunahme auch eine Vermehrung der γ -Globuline in Erscheinung trat. Für die klinische Bewertung dieser Befunde muß berücksichtigt werden, daß akute Entzündungen allgemein zu α -Globulinämien führen, während der Übergang in Chronizität durch Zunahme der γ -Globuline gekennzeichnet wird (Wuhrmann und Wunderly 1952, Boguth 1954). De Wael und Teunissen (1954) und De Wael (1956) haben gezeigt, daß hepatitiskranke Hunde besonders hohe α_2 -Globulinwerte aufweisen. Sie erachten deshalb die elektrophoretische Blutuntersuchung als besonders wertvoll, für die Diagnose und Differentialdiagnose der Hepatitis.

Die α_2 Globulinvermehrung bei vielen unserer Fälle war zu stark, als daß diese allein durch die Infektion erklärt werden könnte. Diese ist auch als Ausdruck der vorhandenen Leberschädigungen zu werten.

In der Leber werden die verschiedenen für die Blutgerinnung wichtigen Gerinnungsfaktoren gebildet. Leberparenchymschädigungen können zu mangelhafter Bildung der verschiedenen Gerinnungsfaktoren und damit zur Verlängerung der Blutgerinnung und zu hämorrhagischen Diathesen führen.

¹ Herrn Prof. Dr. W. Weber bin ich für die Durchführung der papier-elektrophoretischen Blutuntersuchungen zu Dank verpflichtet.

Tabelle 3

Die Bluteiweißverhältnisse bei der H.c.c.

Signalement	Krankheitstag	Papierelektrophorese (rel. %)								Ges. eiw. g%	CdR	We B	Ger. val. %	Bemerkungen
		Alb.	α_0	α_1	α_2	α_3	β_1	β_2	γ					
D. Schäfer, 2j., m 1952	8. 12.	33,4		10,8	16,1		10,1	12,9	16,7		/+	5		Milchige Korneatrubung
										5/+	5			
Samojed, 15 Mo., w 1953 Dr. Sch., Wabern	19.	42,7		5,3	15,3			17,7	19,0	7,49	neg.	8		
Dackel, 3j., w, 1953 St., Bern	16.												100	
D. Schäfer, 4 Mo., m Ch., Bümpliz, 1955	10.	38,2		13,1	8,5		12,9	11,8	15,5	5,47	5/+	9	95	Milchige Korneatrubung
Deutscher Schäfer 8 Monate, weiblich 1955	8. 9.	40,8		9,7	15,3		11,3	13,4	9,5		4/+	6	25	Hämorrh. Diathese, Ikterus
St., Courtelary	14.	34,3		9,0	7,9		12,3	13,2	23,3	7,28	4/+	6	50	AZ besser, milchige Korneatr.
	18.	38,0		5,2	9,3		14,3	13,1	20,1	7,43	5/+		35	
	35.	38,5		3,5	8,8		9,8	13,8	25,6	7,91	8/-	5	75	Enzephalitis
Setterbastard, 3 Mo. m, Ae., Bern	3.	31,5		6,3	6,2	17,7		28,6	9,7	8,0				
Pudel, 5j, w, 1956 O., Yverdon		34,2		5,2	12,9		10,9	19,0	17,8	8,6				Latent infiz., Welpen erkr.
Pudel, 1j., m, 1957 Sch., Bern	3.	25,2		8,2	21,4			34,8	10,4	8,15			60	
	6.	26,9	6,2	21,2				34,3	11,4	7,54			100	Besserung
	9.	43,8	6,4	16,5			6,5	14,9	11,9	7,24				
C.Span., 14 Tg., m B., Oberhofen, 1957	2.	39,8		20,4	5,8			24,3	9,7	5,96				Exitus
Appenzellerbastard 1jährig, w, 1957 K., Bern	10.	19,2	8,6	11,4	16,5			27,8	16,5	6,94			67	
	12.	29,2		6,0	21,8			29,2	13,8	6,59			100	
	39.	35,1	4,4	11,0				33,0	16,5	6,39				

Blutungen in die Haut, die Schleimhäute und in die inneren Organe werden bei schweren H.c.c.-Erkrankungen häufig gesehen. Quantitative Angaben über die Gerinnungsfaktoren, vor allem über den Prothrombinkomplex, können durch die Bestimmung der Gerinnungsvaleanz nach der Methode von Quick (Freudiger 1954) erhalten werden. Die Gerinnungsvaleanz war in unseren H.c.c.-Fällen häufig erniedrigt (Tabelle 3). Der Grad der Erniedrigung der Gerinnungsvaleanz stimmte gut mit der Schwere der Erkrankung überein.

j) *Nervensystem*

Bei zehn von unseren Patienten traten im Krankheitsverlauf Erscheinungen von seiten des ZNS hinzu. Nervöse Erscheinungen kamen vor allem bei Saugwelpen häufig vor. Bei Welpen haben wir gesehen, daß die zentral-

nervösen Störungen nur kurze Zeit nach dem Beginn der Allgemeinstörungen auftraten. Beim Junghund und beim ausgewachsenen Hund traten die nervösen Störungen frühestens am 3. Tag, meistens aber nach 1 bis 4 Wochen Krankheitsdauer auf.

Am häufigsten wurden meningoenzephalitische, seltener myelitische Symptome festgestellt. Vier Hunde wiesen leichte Ataxie und anfallsweise auftretende Kieferkrämpfe mit Schäumen auf. Bei einem dieser Hunde breiteten sich diese tonisch-klonischen Krämpfe am nächsten Tag auf die gesamte Körpermuskulatur aus. Außer diesem wurden epileptiforme Anfälle noch bei zwei weiteren Hunden gesehen. Einer dieser Hunde zeigte in den anfallsfreien Intervallen Zwangsbewegungen im Kreise. Rhythmische Myoklonien (Tic) sahen wir nur bei einem sechs Monate alten Pudel. Einmal kam eine geringgradige Nachhandparese zur Beobachtung. Hunde mit enzephalitischen Symptomen waren häufig auch psychisch verändert. Die vorher zutraulichen Tiere wurden schreckhaft, bissig und wiesen einen gestörten Gesichtsausdruck auf.

Die Untersuchung des Liquors, die bei vier Hunden durchgeführt wurde, ergab keine wesentlichen Veränderungen.

Unsere Beobachtungen zeigen, daß im Gegensatz zu vielen Literaturmeldungen (Rubarth 1947, Borgmann, Mosier und Barner 1950, Gillespie 1952, Carlson 1952, Poppensiek 1952, Schindler 1953, Baker, Jensen und Witter 1954) auch bei der H.c.c. nicht so selten zentralnervöse Störungen auftreten, die allerdings nur geringgradige histologische Veränderungen verursachen.

3. Verlauf und Prognose

In Tabelle 4 haben wir die Häufigkeit der einzelnen Verlaufsformen zusammengestellt.

Tabelle 4

Häufigkeit der Verlaufsformen

Form	Anzahl Tiere
perakut	1
akut	2
subakut, schwer-mittelgradig	8
subakut, leichtgradig	12

Es geht daraus deutlich hervor, daß die Krankheit meistens einen protrahierten subakuten Verlauf nimmt, während die perakuten und akuten Fälle viel seltener sind.

Die ersten Beschreibungen der Krankheit (Rubarth 1947) befaßten

sich fast ausschließlich mit den perakut und akut tödlich verlaufenden Fällen. Auch die meisten der späteren Publikationen betreffen hauptsächlich oder ausschließlich diese beiden Verlaufsformen. Damit hängt wohl zusammen, daß man bisher vielfach noch zu wenig gewöhnt ist, bei Viruskrankheiten mit protrahiertem Verlauf auch an H.c.c. zu denken.

Im Folgenden sollen die einzelnen Verlaufsformen durch einige kasuistische Beispiele noch näher umschrieben werden.

1. Perakuter Verlauf

Befallen werden vor allem Welpen und Junghunde. Häufig verstreichen zwischen anscheinender völliger Gesundheit und Tod nur wenige Stunden. Anfänglich hohes Fieber, das rasch in Untertemperatur übergeht.

2. Akuter Verlauf

Mittelpudel, 5 Monate alt, männlich (E. in Wohlen, 1955). Das Tier wird mit der *Anamnese*, es erbruche seit zwei Tagen häufig, verweigere die Futteraufnahme, sei mudrig und habe Fieber, vorgeführt.

Status præsens: Mittelgradiger Nährzustand, matter, kranker Allgemeindruck, rasche Ermüdbarkeit. T. 41.2, Puls kräftig. Leichte seröse Reizung und Rötung der Konjunktiven. Mandibulare und Buglymphknoten leicht vergrößert, nicht schmerzhaft. Tonsillen vergrößert, gerötet. Atmung beschleunigt, auskultatorisch verschäftes Vesikuläratmen, keine Dämpfungen. Gelegentlich schaumig-galliger Vomitus. Palpationsschmerz in Lebergegend. Behandlung: 20 cem Staupe-H.c.c.-Serum sbk., 450 000 E. Penic.

Verlauf: Am nächsten Morgen eher etwas lebhafter, frißt noch nichts, T. 38,6, Schleimhäute auffallend blaß. Um 18 Uhr wird das Tier in komatösem Zustand gebracht, starke Dyspnoe, Untertemp. Skleren und Konjunktiven graugelblich. Bald darauf Exitus letalis.

Sektion: Typische H.c.c.-Veränderungen, Einschlusskörperchen in Leberzellen.

Epikrise: Anfänglicher Status febrilis ohne erkennbare Organlokalisation. Für H.c.c. verdächtig waren der plötzliche, hochfieberhafte Beginn, zusammen mit Apathie, Tonsillitis und nur leichtgradiger katarrhal. Reizung der Konjunktiven. Plötzlicher Übergang in Hypothermie, Ikterus, Erscheinungen von hämorrhagischer Diathese und Exitus.

Wurf schwarzer Kleinpudel (E. O. in Yverdon, 1956). Mutterhündin 5jährig soll stets gesund gewesen sein. Normale Trächtigkeit und Geburt von 6 Welpen. 10 Tage nach der Geburt sollen Mutter und Welpen kurzdauernd grautrüben Nasenausfluß bei normalem Allgemeinbefinden, normaler Freß- bzw. Sauglust gezeigt haben. 2 ½ Wochen nach der Geburt soll das erste, 1 Woche später ein zweites Junges unter kurzdauernden Kieferkrämpfen mit Schäumen gestorben sein. Im Alter von 6 Wochen wird uns das *dritte Junge* zur Untersuchung gebracht. Dieses soll bisher gesund und lebhaft gewesen sein. Plötzlich sei es weniger lebhaft geworden, hätte aber noch gefressen und nie erbrochen. Die Untersuchung ergibt: Schleimhäute und Konjunktiven blaß, geringgradige sero-mucöse Konjunktivitis. T. 39.4, P. 240. Gang ataktisch mit Umfallen. Tic der Kau- und Schläfenmuskulatur.

Harn: Eiw. negativ. *Kot*: keine Parasiten. *Liquor*: Zucker 47 mg%, Ges.-Eiw. 41 mg%. *Nonne*: neg., *Pandy*: neg. *Weichbrodt*: neg. *Normomastix*- und *Goldsolreaktion*: normal. *Blut*: KBR auf H.c.c.: positiv.

Das Tierchen wird euthanasiert. Die Sektion ergibt keine wesentlichen Veränderungen. E.K. sind nicht nachweisbar.

Die drei überlebenden Welpen erscheinen gesund. Einzig *Welp Nr. 4* zeigt bei sonstiger Symptomenfreiheit leichte Rötung der Konjunktiven. Am nächsten Morgen ist das linke Auge gänzlich blaumilchig getrübt, in den medialen Winkeln beider Augen ist wenig eingetrocknetes Sekret. 4 Tage später wird der Welp wiederum gebracht: Das linke Auge ist noch mäßig blaumilchig getrübt, leichte seromuköse Konjunktivitis beidseits, Tonsillen leicht gerötet und vergrößert. Sonst keine abnormen Befunde. Das Tier ist ziemlich lebhaft.

Blut: Leukozyten: 8000/mm³, Stabk. Neutroph. 2 ½%, Segmk. Neutroph. 50 ½%, Eosinophile 3%, Monozyten 5 ½%, Lymphozyten 38 ½%, Normoblasten 9/200 L.

KBR auf H.c.c.: pos.

Welp 5 und 6 sowie Mutter scheinen gesund. Prophylaktisch wird allen Welpen 4 ccm Staupe-H.c.c.-Serum injiziert. Welp Nr. 4 erhält alle 8 Stunden 50 mg Aureomycin per os. Cortison-Neomycin Augensalbe.

Welp Nr. 4 erholt sich recht gut, wird aber 12 Tage später wegen Verschlechterung des Allgemeinzustandes erneut gebracht: das Tier hat Durchfall, die Atmung ist angestrengt. Nach 4 weiteren Tagen wird der Hund zur Euthanasie gebracht, da sich nun auch zentralnervöse Störungen eingestellt haben: Gang ataktisch, schwankend-torkelnd, fällt häufig um. Häufige Anfälle von Kieferschlagen mit Schäumen. Patellarreflexe abgeschwächt, Pupillen starr, auf Lichteinfall geringes Flattern. Sensibilität vorhanden. T. 37.0. Dyspnoe, leichtes Rasseln auf der Lunge. Wässriger Durchfall. Trübung der Cornea des linken Auges bis auf kleinen, zentralen Fleck verschwunden.

Harn: Eiw. 23 mg%, Urobilinogen +.

Liquor: Zucker 83 mg%, Ges.-Eiw. 33 mg%. Nonne, Pandy, Weichbrodt: alle neg. Normomastix- und Goldsolreaktion: normal.

Virusnachweis mittels der KBR aus Lebergewebe stark positiv.

Etwa 2–3 Wochen später soll *Welp Nr. 5* ebenfalls gestorben sein. *Welp Nr. 6* und *Mutter* sind bis heute gesund geblieben.

Die *Blutuntersuchung der Mutter* zum Zeitpunkt der Euthanasie von Welp Nr. 4 ergab: BSG: 0/0.5/ – Leukoc. 10000/mm³, Erythrocyt. 7000000, Stabk. Neutr. 3%, Segmk. Neutr. 64%, Eosin. 11%, Monoc. 2%, Lymphoc. 20%.

Epikrise: Es handelt sich um eine sich langsam im Verlauf von 3 Monaten ausbreitende Zwingerenzootie. Während die beiden ersten Welpen perakut erkrankten, trat offenbar bei den übrigen Welpen eine zunehmende, aber doch ungenügende Selbstimmunisierung ein, die zu einer Verzögerung des Krankheitsablaufes führte (Welp Nr. 3 akut, Welpen Nr. 4 und 5 subakut). Typisch für H.c.c. war die verzögerte Ausbreitung der Krankheit unter den Welpen, der Ausbruch der Krankheit bei unter 6–8 Wochen alten Tieren, sowie bei Welp Nr. 4 der plötzliche Rückfall unter Ausbildung einer milchigen Korneatrübung nach anfänglicher Besserung. Festzuhalten ist noch die Häufigkeit enzephalitischer Erscheinungen sowie der positive serologische Virusnachweis.

3. Subakuter Verlauf unter schweren klinischen Erscheinungen

D. Schäfer, 8 Monate, weiblich (St. in Courtelary, 1955).

Anamnese: Seit 1 Woche krank, zunehmende Schwäche, häufiges Erbrechen. Seit gestern Unvermögen zu gehen. In der Umgebung wurden Fuchsköder ausgelegt. Besitzer vermutet Vergiftung.

Status praesens (29.5.55): Starke Mattigkeit, sinkt vor Schwäche zusammen beim Gehen, taumelnd. Struppiges, glanzloses Haarkleid, besonders in der Haut der Schenkelinnenfläche, des Bauches ausgedehnte, konfluierende, dunkelrote Verfärbungen, nicht verstreichbar. Konjunktiven und Skleren diffus schmutzig rötlich imbibiert. T. 38.6, Puls frequent, schwach. Herztöne pochend. Atmung angestrengt, dyspnoeisch, Rasseln (Lungenödem, Blutungen?). Blutige, flüssige Stühle. Vaginalschleimhautblutungen. Kontakt mit Umwelt und Reflexe vorhanden, stöhnt viel. Behandlung:

2 ccm Synkavit i.m., 100 ccm Glukose, 1,7 ccm Nicäthamid sbc., tgl. 1.0 Methionin per os. Proteinhydrolysat per os.

Verlauf: Das Allgemeinbefinden wird besser, der Puls voller. Neue Blutungen treten keine mehr auf, die alten beginnen sich zu resorbieren. Am 3.6. kann der Hund ohne zu schwanken laufen. Die Freßlust kehrt zurück und die Zirkulationsschwäche ist gebessert. Neu hinzu kommt beidseitiger grauer, leicht trüber Nasenausfluß. Die Temperatur bleibt stets normal bis zum 4.6.55. An diesem Tag verweigert der Hund jegliches Futter, ist matt, apathisch; die Temperatur beträgt 40,6. Die Kornea des rechten Auges ist diffus milchig getrübt, undurchsichtig, und gegen den Limbus zu sind zahlreiche feine petechiale Blutungen sichtbar. Am nächsten Tag sinkt die Temperatur auf 39,05 und steigt am 6.6. wieder auf 39,6 an. Bis zum Entlassungstag bleibt die Temperatur trotz wesentlicher Besserung des Allgemeinbefindens auf dieser Höhe. Die Korneatrübung geht rasch zurück: am 7.6. ist sie noch vom Umfang einer Erbse, am 8.6. nur mehr eines kleinen Druckknopfes. Zu Hause gute Erholung bis zum 20.6., an welchem Tag dem Besitzer das veränderte Wesen, Speichelfluß und Kieferkrämpfe auffallen. Am 23.6. wieder eingewiesen: mit enzephalomyelitischen Erscheinungen (Schreckhaftigkeit, bissig auch gegen Besitzer, langsamer Tic der rechten Hinterextremität, Kieferkrämpfe mit Schäumen). T. 41.9. Freßlust gut. Euthanasie.

Laboruntersuchungen:

Datum	BSG	L	E	Ger. val.	Elektrophorese						Labilitätsproben
					Alb.	α_1	α_2	β_1	β_2	γ	
29.5.				25%							
30.5.				34%							
4.6.	10/22/48.5 ¹	4500	3,2 Mio	50%	34,3	9,0	7,9	12,3	13,2	23,3	CdR 4/+ WeB 6
6.6.	14.5/22.5/57 ¹	1500	4,2 Mio	50%							CdR 4/+ WeB 6
8.6.	24/35.5/-	3600		35%	38,0	5,2	9,3	14,3	13,1	20,1	CdR 5/+
23.6.	0.5/1.5/24	20600	5,3 Mio	75%	38,5	3,5	8,8	9,1	13,8	25,6	CdR 8/neg WeB 5

¹ Plasma ikterisch.

KBR auf H.c.c. (4.6.1955): +

Harn:

	4.6.	6.6.
Heller	+	±
Benedikt	neg.	neg.
Gmelin	neg.	neg.
Ehrlich	neg.	neg.
Schlesinger	neg.	neg.
Benizidin	neg.	neg.
Ph	7,2	-

Liquor: Zellen: 15/3, Zucker 81 mg%, Ges.-Eiw. 25 mg%, Pandy, Nonne, Weichbrodt: alle negativ. Normomastix- und Goldsolreaktion: normal.

Epikrise: Das klinische Bild wurde im Zeitpunkt des Klinikeintrittes durch die hämorrhagische Diathese und die Hepatitis beherrscht. Die Normaltemperatur sowie

die stark erniedrigte Gerinnungswert und die Blutungen führten uns zusammen mit der Anamnese (Giftköder) zur Fehldiagnose auf Kumarinvergiftung. Deshalb wurde der Hund in stationäre Spitalpflege aufgenommen. Im gleichen Hundestall waren während dieser Zeit 19 nicht an Infektionskrankheiten leidende Hunde im Alter von 1 bis 8 Jahren untergebracht. Keiner dieser Patienten erkrankte an H.c.c., trotz gegebener Kontaktmöglichkeit. Dies bestätigt die Erfahrung, daß die Kontagiosität der H.c.c. nicht sehr groß ist. Durch das Auftreten der Korneatrübung und der gleichzeitigen Verschlechterung des Allgemeinzustandes konnte eindeutig die Diagnose H.c.c. gestellt werden. Die histologische Untersuchung der Leber ergab typische Einschlußkörperchen.

Foxterrier 5jährig, männlich (F. in Bern, 1956/57).

Anamnese: Seit 2 Tagen müdig, apathisch, verweigert Futteraufnahme. Zittert viel, Durstgefühl.

Status praesens (22. 11. 56): Apathisch, T. 40.7, Puls klein, frequent. Leicht injizierte Episkleralgefäße, Maulschleimhaut gerötet, Tonsillen o.B. Fötör ex ore. Herz, Lunge, Verdauungsapp. o.B.

Therapie: 25 ccm Staupe-H.c.c.-Serum. 600 000 E. Penicillin.

Verlauf: Anfängliche Besserung, beginnt wieder zu fressen und zu spielen. Seit dem 25. 11. Normaltemperatur. Neu hinzu kommt, daß der Hund häufig aber kleine Mengen uriniert. Vom 28. 11. an erneute Verschlechterung, Durchfall, der am 30. 11. blutig ist. Das Allgemeinbefinden verschlechtert sich zusehends, Erbrechen, Durst, Tachykardie, schwacher, kleiner Puls, schlechter Hautturgor, jedoch stets Normaltemperatur bis zum 1. 12., an welchem Tag geringgradige Hypothermie festgestellt wird. Behandelt wird mit Dosulfon, Penicillin, Synkavit, Vit.-B-Komplex, Carbo-Guanicil und vom 30. 11. an mit Choloramphenicol, Methionin und Nicaethamid. Am 2. 12. trübt sich die Kornea des linken Auges milchig. An diesem Auge sind die Episkleralgefäße injiziert und es besteht mukopurulenter Ausfluß (einseitig!). Die Temperatur beträgt wieder 38.5. Von nun an bessert sich das Allgemeinbefinden stetig, der Durchfall hat aufgehört und die Freßlust setzt langsam wieder ein. Jedoch bleibt der Nährzustand noch über längere Zeit hinaus schlecht. Die Korneatrübung nimmt nur langsam ab. Am 1. 4. 57 kommt der nun gut genährte, lebhaft Hund wegen der immer noch bestehenden, nun erbsengroßen Korneatrübung erneut zur Behandlung. Durch eine intensive Lokalbehandlung mit Cortison-Neomycin Augensalbe verschwindet die Trübung im Verlauf von 14 Tagen völlig.

Laboruntersuchungen: Blut: 22. 11. 56: BSG 1.5/5.5/47; Plasma leicht hämolytisch. L.: 3500/mm³, Stabk. Neutr. 10, Segmk. Neutr. 76 Eos. 0. Monoc. 6, Lymphoc. 8. E.: 4 300 000/mm³.

KBR auf H.c.c. (4. 12.) +++ . Leptospiren Aggl.: negativ.

Harn:

	Spez. Gew.	Heller	Gmelin	Benedikt	Benzidin	Ph
22. 11.	1043	neg.	neg.	neg.	neg.	6
24. 11.	—	++	—	—	—	—
28. 11.	—	neg.	neg.	neg.	neg.	5
30. 11.	leicht trüb. Sediment: einzelne runde Epithelien, Spermien, Bakteriologisch: keine Keime. Dunkelfeld: keine Leptospiren.					
3. 12.	—	±	neg.	neg.	neg.	—
1. 4.	1042	neg.	+	neg.	neg.	6,5

Epikrise: Für H.c.c. sprachen der 6 Tage dauernde Status febrilis mit Mattigkeit, Apathie, Inappetenz und Leukopenie sowie leichter Reizung der Konjunktiven und vorübergehende Albuminurie. Der weitere Verlauf war hauptsächlich durch schwere enterale Störungen, die zu Abmagerung und Exsikkose führten und Leberinsuffizienz (Darmblutungen, kurzdauernde Hypothermie, Gallenpigmentausscheidung im Urin) sowie durch milchige Korneatrübung gekennzeichnet. Bei diesem Fall wurde das Auftreten der milchigen Korneatrübung nicht durch neuen Fieberschub mit Verschlechterung des Allgemeinbefindens eingeleitet, sondern die zu diesem Zeitpunkt bereits eingetretene Besserung dauerte an. Jedoch blieb die Korneatrübung ausnehmend lange bestehen und konnte erst durch intensive Lokalbehandlung zum Verschwinden gebracht werden. Außerdem war die lange Rekonvaleszenz mit nur allmählicher Gewichtszunahme auffallend.

4. Subakuter Verlauf unter leichtgradigen Erscheinungen

Zwergpudel, schwarz, einjährig, männlich (Sch. in Bern, 1957).

Anamnese: Wegen seit 2 Tagen bestehender Müdigkeit und Freßunlust zur Untersuchung gebracht. Dem Besitzer fiel außerdem auf, daß der Hund häufig zittert, vermehrt trinkt und daß der Nasenspiegel abwechselnd trocken, warm oder feucht, kalt ist. Am ersten Tag habe der Pudel einige Male erbrochen, seither aber nie mehr. Kot stets geformt.

Status praesens (3.3.57): Deutlich herabgesetztes Allgemeinbefinden bei gutem Nährzustand. Haarkleid matt, alle subkutanen Lymphknoten leicht vergrößert, linker mandibularer Lymphknoten deutlicher als rechter. Tonsillitis, Maulhöhle sonst o.B. Konjunktiven nur ganz leicht gerötet und feucht. T. 40.45, P. 129, arrhythmisch, voll. Trachea leicht druckempfindlich, über den Lungen verschärftes Vesikuläratmen hörbar, Perkussion o.B. Kein Durchfall, kein Vomitus. Abdominalpalpation in der Regio xyphoidea schmerzhaft.

Behandlung: 10 ccm Staupe-H.c.c.-Serum. 1 ccm Synkavit i.m.

Während 6 Tagen tgl. 4mal 50 mg. Achromycin per os.

Verlauf: Der Verlauf ist leichtgradig. Am 6.3. tritt Entfieberung ein (T. 38.4) und damit beginnt eine progressive Besserung des Allgemeinzustandes. Die Blutsenkung kehrt zur Norm zurück, die anfänglich leichte Leukopenie geht in Leukozytose über und die Erscheinungen der Leberentzündung (Normalisierung der Gerinnungswalenz und des Elektrophoresogramms, keine Palpationsschmerzen mehr) verschwinden, der Appetit kehrt zurück. Zusätzliche Behandlung mit Synkavit i.m., Glukose sbk. und Vit.-B-Komplex sbk. Am 9.3. wird die Achromycinbehandlung abgebrochen und neu Protovit-Tabletten verschrieben. Am 14.3. kann der Hund als geheilt entlassen werden. Die ein Monat später vorgenommene Kontrolluntersuchung ergibt völlig normale Befunde.

Laboruntersuchungen:

Blut: 3.3.: BSG 8.5/25/56.5, Plasma leicht gelblich. L: 7500/mm³, E: 6080000/mm³. Ger.valenz: 60%. KBR auf H.c.c.: negativ.

Alb. 25,2; α_1 Glob. 8,2; α_2 Glob. 21,4; β Glob. 34,8; γ Glob. 10,4 rel. %.

6.3.: BSG 1.0/2.5/20, L: 15900/mm³, E: 6280000/mm³.

Ger.val. 100%. Jgdl.Neutr. 1%, Stabk.Neutr.4%, Segmk.Neutr. 38 ½%, Eos. 2%, Monoc. 11 ½%, Lymphoc. 43%, Normobl. 2/200 Leukozyten.

KBR auf H.c.c.: negativ.

Alb. 26,9; α_0 Glob. 6,2; α_1 Glob. 21,2; β Glob. 34,3; γ Glob. 11,4 rel. %

9.3.: BSG 6/14.5/–, L: 18900/mm³, E: 4000000/mm³.

Stabk.Neutr. 2 ½%, Segmk.Neutr. 48 ½%, Eos. 4%, Monoc. 6%, Lymphoc. 39%.

KBR auf H.c.c.: negativ.

Alb. 43.8; α_0 Glob. 6.4; α_1 Glob. 16.5; β_1 Glob. 6.5; β_2 Glob. 14.9; γ Glob. 11.9.

14.3.: KBR auf H.c.c.: +.

Harn: 3.3.: Eiw. negativ.

4.3.: Eiw.: +, Bilirubin: neg., Zucker: neg., Ph 6.1.

Sediment: ockergelb, geschwänzte Epithelien ++, Plattenepith. +, runde Epithelien +++, Körnchenzylinder ++, Lymphozyten +, Leukozyten \pm .

16.4.: Eiw. negativ.

Epikrise: Es handelt sich um einen in dieser Form häufig zu beobachtenden leichtgradig subakuten Verlauf, bei dem i.d.R. nicht an H.c.c. gedacht wird. Typisch für H.c.c. waren der plötzliche Beginn mit Fieber über einige Tage, Tonsillitis, geringgradiger seröser Konjunktivitis, erhöhter Blutsenkungsgeschwindigkeit und mäßig erniedrigter Gerinnungsvalenz, sowie die vorübergehende Nierenreizung, wobei es im Krankheitsverlauf zu keiner deutlichen Organlokalisation und zu keinen Sekundärinfektionen kam. Die klinische Diagnose konnte eindeutig durch mehrmalige serologische Untersuchungen bestätigt werden.

Dackel, kurzhaar, braun, 5 Monate, weiblich (B. in Matzenried, 1957). Seit zwei Tagen milchige Trübung der Kornea des linken Auges, Sklera an diesem Auge injiziert, gerötet. T. 39.0. Lebhaft, frißt gut.

Harn: Eiw. negativ.

Blut: BSG 0.5/1.0/–, L: 11 250/mm³, E: 3 960 000/mm³

Stabk.Neutr. 7%, Segmk.Neutr. 58%, Eos. 9 ½%, Monoc. 9 ½%, Lymphoc. 16%, Normobl. 3/200 Leukozyten. KBR auf H.c.c.: +++.

Erst nach sorgfältiger Anamneseerhebung ließ sich feststellen, daß das Hündchen vor einiger Zeit etwas weniger gut gefressen habe und leicht abgemagert sei. Dabei sei es aber stets lebhaft und munter gewesen.

Die Korneatrübung ist nach 10 Tagen bis auf eine stecknadelkopfgroße Fläche mit Staphylombildung verschwunden. Neue Symptome sind keine mehr aufgetreten.

Die Mutter und ein Wurfgeschwister sind gesund geblieben. Ein frisch zugekaufter 8 Monate alter Rüde machte kurze Zeit später ebenfalls eine geringgradige Korneatrübung ohne Allgemeinstörungen durch.

Epikrise: Sehr milder, bis zum Auftreten der Korneatrübung uncharakteristischer, unauffälliger Krankheitsverlauf. Die Allgemeinstörungen waren so gering, daß sie dem Besitzer nicht bewußt wurden. Dieser Fall stellt eine Übergangsform zur subklinischen, latenten Infektion dar.

5. Subklinische, latente Verlaufsform

Die subklinische Form muß nach der Diskrepanz zwischen der Zahl klinisch manifester H.c.c.-Erkrankungen und der Häufigkeit serologisch positiver Reaktionen bei gesunden Hunden zu schließen, die häufigste sein. Die Infektion verläuft symptomlos oder unter so geringgradigen Erscheinungen, daß tierärztliche Hilfe nicht aufgesucht wird.

Die *Prognose* der H.c.c. steht in deutlicher Abhängigkeit zum Alter der befallenen Tiere und zur Verlaufsform. Je jünger die erkrankten Tiere, desto ungünstiger ist die Prognose. Saugwelpen und Junghunde erkranken in der Regel perakut oder akut mit meist tödlichem Ausgang. Die günstigeren, protrahierten Verlaufsformen kommen hauptsächlich bei ausgewachsenen Hunden vor. Die meisten Todesfälle treten innerhalb der ersten vier Krankheitstage auf. Überstehen die Tiere diese ersten Tage, so darf mit Heilung gerechnet werden.

Prognostisch schwerwiegend zu werten sind schwere Störungen des Allgemeinbefindens, starke Erniedrigung der Gerinnungswalenz, ausgeprägte Leukopenie, Ikterus und das Auftreten von Blutungen, sowie der Übergang in Untertemperatur. Das Auftreten der milchigen Korneatrübung, das den Besitzer oft so sehr ängstigt, ist als prognostisch günstiges Symptom zu bewerten.

4. *Diagnose und Differentialdiagnose*

Nach unseren Erfahrungen ist *klinisch* bei folgendem Symptomenkomplex an H.c.c. zu denken: plötzlich einsetzende, fieberhafte Allgemein-erkrankung mit Tonsillitis, Schwellung der mandibulären Lymphknoten, nur seröser Reizung der Konjunktiven, Palpationsschmerz in der Leber-egend und vorübergehende Albuminurie. Am Krankheitsverlauf ist besonders charakteristisch das Fehlen eiteriger Sekundärinfektionen an den Konjunktiven und Respirationsorganen, die lange anhaltende, von Tag zu Tag wechselnde Dämpfung des Allgemeinbefindens bei fehlender Organlokalisation, sowie die häufig 2–3 gipfligen Fieberkurven, wobei die letzte Kurve subfebril und von intermittierendem Charakter ist, die Abmagerung und die lange Rekonvaleszenz. Tritt nach anscheinender Besse- rung milchige Trübung der Kornea auf, dann darf die Diagnose als ge- sichert gelten.

Die *Blutuntersuchung* bildet eine wertvolle Hilfe für die Diagnosestellung, besonders wenn Leukopenie feststellbar ist. Häufiger als Leukopenien wer- den jedoch Leukozytosen beobachtet, da die Leukopenie in der Regel im Initialstadium auftritt. Zusammen mit den andern klinischen Erscheinungen weist auch erhöhte Blutsenkungsgeschwindigkeit, deutliche α_2 Globulin- vermehrung und besonders auch Erniedrigung der Gerinnungswalenz auf H.c.c. hin.

Bei der *Harnuntersuchung* ist besonders die Untersuchung auf Eiweiß für die Diagnose wertvoll.

Die *Liquoruntersuchung* ist für die Diagnose bedeutungslos.

In einem einzigen Fall versuchten wir ergebnislos durch die *Leberpunktion* E.K. in den Zellen nachzuweisen. Bei schweren Erkrankungen dürfte diese Methode aber wegen der Blutungsneigung nicht gefahrlos sein.

Die *serologische Blutuntersuchung* ist allein nicht schlüssig und kann bei zu wenig kritischer Bewertung zu Fehldiagnosen führen. Eine auf H.c.c. positive KBR besagt zunächst nicht mehr, als daß der Hund irgendwann einmal mit dem Virus in Kontakt gekommen ist. Erst ein Abwägen des sero- logischen Befundes mit den gegenwärtigen klinischen Symptomen und besonders auch mit der Krankheitsdauer kann zur Diagnose führen. Die serologische Diagnose gestattet keine Frühdiagnose! Komplementbindende Antikörper lassen sich nicht vor dem 7. Tag an nachweisen. Eine positive KBR in den Frühstadien der Krankheit spricht demnach gegen einen Zu- sammenhang der gegenwärtigen Symptome mit dem H.c.c.-Virus. Umge-

kehrt gilt die H.c.c.-Diagnose als gesichert, wenn die KBR anfänglich negativ war und im späteren Verlauf positiv wird.

Differentialdiagnostisch boten uns vor allem die Abgrenzung der H.c.c. gegenüber Staupe und gegenüber Tonsillitiden anderer Ursache Schwierigkeiten.

Unter acht Wochen alte Welpen weisen eine natürliche Resistenz gegenüber *Staupe* auf (Möegle 1953), erkranken also nicht. Dagegen werden H.c.c.-Erkrankungen häufig schon bei einigen Tagen bis Wochen alten Welpen gesehen. Die Staupe ist kontagiöser, breitet sich rascher in einer nicht immunen Population aus. Am häufigsten wird die H.c.c. mit den katarrhalischen Anfangsstadien der Staupe verwechselt. Jedoch ist bei Staupe keine starke Leukopenie zu beobachten, Tonsillitiden sind seltener und Albuminurie kommt kaum vor. Der Verlauf sollte genügend Klärung bringen (Organlokalisationen, Sekundärinfektionen bei Staupe).

Tonsillitiden anderer Ursachen sind gutartiger, meist von kürzerer Dauer und häufig fieberlos. Die Blutveränderungen fehlen (Leukopenien) oder sind geringgradiger (BSG, Herabsetzung der Gerinnungswalenz).

Bei *Leptospirose* ist die Albuminurie in der Regel stärker und länger dauernd; es sind häufig Anzeichen von Niereninsuffizienz feststellbar (Rest.-N-Erhöhung mit deren Folgen) und falls Ikterus vorhanden ist, ist dieser ausgeprägter. Tonsillitiden kommen nur selten vor.

Bei den perakut tödlich verlaufenden H.c.c.-Fällen wird häufig, besonders von den Besitzern, *Vergiftungsverdacht* geäußert. Abklärung erbringt die Sektion. Jedoch ist schon rein klinisch eine Abklärung meistens möglich, wenigstens gegenüber den bei uns hauptsächlich zur Verwendung kommenden Krampfgiften (Meta, Strychnin). Bei der H.c.c. treten die tonisch-klonischen Krämpfe meist erst nach einigen Tagen Krankheitsdauer und nur anfallsweise auf.

Schwierigkeit scheint uns die Abklärung gegenüber den allerdings seltenen *Cumarinvergiftungen*, die ein ähnliches Krankheitsbild aufweisen, zu bieten.

5. Behandlung

Die Behandlung hat sich dem Einzelfall je nach vorhandenen Symptomen anzupassen. Starre Schemen gibt es nicht. Einige allgemeine Gesichtspunkte für die Behandlung seien kurz erwähnt.

Serumbehandlung. Bivalentes Staupe-H.c.c.-Serum (Fort Dodge, Pitmann-Moore) ist nur in den hochfebrilen Anfangsstadien indiziert. Spektakuläre Erfolge bei der Serumbehandlung haben wir bisher keine erlebt. Insbesondere ist es uns nicht gelungen, mit der Serumbehandlung den weiteren Krankheitsverlauf abzustoppen. Auch konnten durch die prophylaktische Seruminjektion (2 ccm pro kg Körpergewicht) bereits infizierte, aber noch gesunde Hunde nicht immer vor dem Ausbruch der Krankheit geschützt werden (s. Kasuistik: Wurf schwarzer Kleinpudel). In späteren Krankheitsstadien

ist die Serumbehandlung unnütz. Hie und da haben wir nach der Seruminjektion vorübergehende Verschlimmerung und Temperaturerhöhung gesehen. Wir möchten die Frage aufwerfen, ob die parenterale Zufuhr von Fremdeiweiß (Serum) bei diesen durch die Infektion bereits lebergeschädigten Tieren nicht vielleicht noch zu einer Verschlimmerung des Leberschadens führen kann?

Antibiotika. Obschon die Wirkung der Antibiotika auf die Viren sehr fragwürdig ist, haben wir doch den Eindruck erhalten, daß Breitspektren-Antibiotika eine günstige Wirkung bei der H.c.c. entfalten. Wir verwenden meistens Chloramphenicol Intervetra und Tetrazyn Pfizer in der Dosierung von 20–50 mg pro kg Körpergewicht, verteilt auf vier Dosen pro Tag.

Wichtig ist die *symptomatische Behandlung*, vor allem des Leberschadens. Gute Resultate haben wir mit der subkutanen Injektion von Vitamin-B-Komplex Vetag (2–10 ccm pro dosis) gesehen. Die Tiere erholten sich gut und die Gerinnungswert normalisierte sich. Störend ist an diesem Präparat einzig die Schmerzhaftigkeit bei der Injektion. Daneben verwenden wir auch gerne Methionin Merck peroral und 5%ige Glukoselösungen subkutan oder intravenös, sowie bei starker Herabsetzung der Gerinnungswert Vitamin-K-Injektionen (Synkavit Roche). Bei sehr geschwächten Tieren, bei starker Störung der Bluteiweißzusammensetzung und bei Anorexie sowie zur Stärkung in der Rekonvaleszenz hat sich das Eingeben von Nesmida Suppen Nestlé (essentielle Aminosäuren) sehr bewährt.

Zusammenfassung

An Hand eigener Beobachtungen bei 26 gesicherten und 9 fraglichen H.c.c.-Fällen bei Hunden jeden Lebensalters wird die Symptomatologie der Krankheit nach Organapparaten gesondert besprochen. Häufigste Symptome sind: Trübung des Allgemeinbefindens, Temperaturerhöhung, seröse Konjunktivitis, Tonsillitis, Vergrößerung der subkutanen Lymphknoten, Leberpalpationsschmerz und milchige Trübung der Kornea. Albuminurie kommt häufig vor, ist jedoch nur vorübergehend. Nierendauerschädigungen wurden keine beobachtet. Eiterige Sekundärinfektionen der Respirationsorgane wurden nie beobachtet, dagegen waren die Komplikationen von Seiten des ZNS häufiger als meist angenommen wird. Eingehend werden auch die diagnostisch wichtigen Blutveränderungen beschrieben.

Die häufigste Verlaufsform ist die subakute (leichtgradig bis schwergradig), während die akute und perakute Form viel seltener vorkommt. Die einzelnen Verlaufsformen werden durch kasuistische Beispiele näher erläutert.

Die serologische Blutuntersuchung darf für die Diagnosestellung nur zusammen mit einer eingehenden klinischen und hämatologischen Untersuchung bewertet werden. Differentialdiagnostisch kann die Abgrenzung der H.c.c. vor allem gegenüber der Staupe («katarrhalische Form») gegen-

über Tonsillitiden anderer Ursache, Leptospirose und Cumarinvergiftungen Schwierigkeiten verursachen.

Bei der Besprechung der Therapie wird auf die Fragwürdigkeit der Serumbehandlung hingewiesen und großes Gewicht auf eine angepaßte symptomatische Behandlung gelegt.

H.c.c. konnte in 6% aller behandelten Hunde festgestellt werden. Die tatsächliche Häufigkeit wird jedoch auf etwa 1% geschätzt.

Résumé

L'auteur, ayant observé 26 cas certains d'hépatite contagieuse du chien et 9 cas problématiques chez des animaux de tous âges, passe à la symptomatologie de chaque organe en particulier. Symptômes les plus fréquents: état général peu satisfaisant, fièvre, conjonctivite séreuse, amygdalite, tuméfaction des ganglions lymphatiques superficiels, foie douloureux au toucher, opacité laiteuse de la cornée. Albuminurie fréquente quoique passagère. On n'a pas observé de lésions durables du rein ni d'infections purulentes secondaires des organes de la respiration. En revanche, le système nerveux central est plus souvent qu'on ne le croit le siège de complications. Description minutieuse des altérations sanguines diagnostiques.

L'évolution la plus fréquente est subaiguë (légère à grave) tandis que la forme aiguë et foudroyante est beaucoup plus rare. Les autres formes d'évolution sont décrites de cas à cas.

En ce qui concerne le diagnostic, l'examen sérologique du sang ne peut être interprété que conjointement avec un examen complet clinique et hématologique. Pour ce qui touche au diagnostic différentiel, la différenciation entre l'h. c. c. et la maladie de Carré («forme catarrhale»), les amygdalites d'origine différente, la leptospirose et les intoxications dues à la coumarine se heurte à des difficultés.

Le traitement par le sérum étant hypothétique, une thérapeutique symptomatique est très indiquée.

L'h. c. c. a été observée sur le 6% des chiens traités. La fréquence réelle est toutefois ramenée à 1%, estime-t-on.

Riassunto

Sulle basi di osservazioni personali effettuate su 26 cani di diversa età sicuramente ammalati di epatite contagiosa e su 9 cani dubbi si tale malattia, si descrive in particolare la sintomatologia secondo gli apparati organici. I sintomi più frequenti sono: stato generale disturbato, rialzo della temperatura, congiuntivite sierosa, tonsillite, ingrossamento dei nodi linfatici sottocutanei, dolori alla palpazione del fegato e intorbidamento lattiginoso della carne. L'albuminuria è frequente, ma solo temporanea. Non si osservano lesioni renali permanenti. Non si osservarono mai delle infezioni suppurative secondarie degli organi respiratori, mentre le complicazioni nel sistema nervoso centrale sono più frequenti di quanto si ammette comunemente. In via preliminare sono descritte anche le alterazioni ematiche che sono importanti al fine diagnostico.

La forma più frequente del decorso è subacuta (di carattere lieve ad elevato), mentre le forme acute e peracute si osservano molto più di rado. Le singole forme del decorso sono illustrate da vicino con della casistica.

L'esame sierologico del sangue può essere valutato per stabilire la diagnosi solo insieme con intense ricerche cliniche ed ematologiche. In diagnosi differenziale la delimitazione della e. c. può causare delle difficoltà soprattutto di fronte al cimurro («forma catarrale»), a tonsilliti di altra natura, alla leptospirosi e ad avvelenamenti da cumarina.

Parlando di terapia si riferisce al problema dubbio del trattamento sierico e si dà grande peso ad un trattamento sintomatico adatto.

L'e. c. potè essere accertata nel 6‰ di tutti i cani trattati. La frequenza reale è calcolata solo nella misura dell'1% circa.

Summary

The author observed 26 certain and 9 doubtful cases of hepatitis contagiosa canis in dogs of any age. The symptoms in every organ system are discussed separately. The most frequent symptoms are: Disturbance of the general behaviour, rise of temperature, serous conjunctivitis, tonsillitis, swelling of the subcutaneous lymph nodes, pain on palpation of the liver, milky turbidity of the cornea. Albuminuria is frequent, but only transitory. No longer lasting damages of the kidneys were met with, nor purulent secondary infections of the respiratory tractus. Complications in the central nervous system were more frequent as usually mentioned. The diagnostically important alterations of the blood are exactly described.

The course of the – slight or heavy – disease is mostly subacute, acute and peracute cases are rare. This is demonstrated by description of single cases. – The serological examination of blood can be valued only in connection with a thorough clinical and hematological examination. The differentiation of h. c. c. especially from catarrhalic distemper, also from tonsillitis of different etiology, from leptospirosis and intoxication with cumarin may be difficult. In the discussion on therapy stress is laid on the doubtfulness of treatment with serum and the importance of a careful symptomatic treatment.

H. c. c. was stated in 6‰ of dogs coming to examination. The real frequency amounts probably to 1%.

Schrifttum

- Bischoff A.: *W. T. M.* 39, 86, 1952. – Boguth W.: *Zbl. Vet. Med.* 1, 311, 1954. – Borgman A. R., J. E. Mosier und R. D. Barner: *North. Americ. Vet.* 31, 397, 1950. – Brunner K. T., M. Scheitlin und H. Stünzi: *Schweiz. Arch. Thkde* 93, 443, 1951. – Carlson W. E.: *Vet. Medicine* 47, 191, 1952. – Coffin D. L. und V. J. Cabasso: *J. Americ. Vet. Res.* 14, 254, 1953. – Cohrs P.: *D. T. W.* 59, 114, 1952. – Flint J. C.: *J. A. V. M. A.* 122, 110, 1953. – Florent A. und J. Leunen: *Ann. Méd. Vét.* 93, 225, 1949. – Freudiger U.: *Schweiz. Arch. Thkde* 95, 493, 1953. – Freudiger U.: *Zbl. Vet. Med.* 1, 735, 1954. – Gillespie J. H.: *Proceedings Book Americ. Vet. Med. Assoc.* 1952, 224. – Green: c. Sidentopf und Carlson. – Gärtner K.: *Mh. Vet. Med.* 10, 412, 1955. – Immisch E.: *Diss. vet. med. Hannover* 1954. – Link R. P. und A. V. Nalbandov: *Americ. J. Vet. Res.* 16, 429, 1955. – Methner U.: *Tierärztl. Umschau* 11, 402, 1956. – Moegle H.: *Diss. vet. med. Gießen* 1953. – Poppensiek G. C.: *Vet. Medicine* 47, 282, 1952. – Rubarth S.: *An acute Virus Disease with Liver Lesion in Dogs (Hepatitis Contagiosa Canis)*. *Acta Path., Microbiol. Scand., Suppl.* 49, 222 S., 1947. – Scheu O.: *Tierärztl. Umschau* 8, 48, 1953. – Schindler R.: *Wissenschaftl. Beitr. Tierärztl. Praxis* 1953, 17. – Schulze W. und Hauke H.: *Mh. Vet. Med.* 10, 603, 1955. – Sidentopf H. A. und W. E. Carlson: *J. A. V. M. A.* 115, 109, 1949. – Smith D. L. T.: *Americ. J. Vet. Res.* 12, 38, 1951. – Stünzi H. und G. C. Poppensiek: *Schweiz. Zeitschr. allg. Path.* 15, 722, 1952. – Stünzi H. und G. C. Poppensiek: *Schweiz. Zeitschr. allg. Path.* 16, 79, 1953. – Stünzi H.: *D. T. W.* 61, 406, 1954. – De Wael J. und G. H. B. Teunissen: *Tijdschr. Diergeneesk.* 79, 447, 1954. – De Wael: *Ciba Foundation Symposium* 1956, 22. – Wuhrmann F. und Ch. Wunderly: *Die Bluteiweißkörper des Menschen*, Benno Schwabe, Basel, 1952.