

**Zeitschrift:** Schweizer Archiv für Tierheilkunde SAT : die Fachzeitschrift für Tierärztinnen und Tierärzte = Archives Suisses de Médecine Vétérinaire ASMV : la revue professionnelle des vétérinaires

**Herausgeber:** Gesellschaft Schweizer Tierärztinnen und Tierärzte

**Band:** 100 (1958)

**Heft:** 2

**Artikel:** Zur Diagnostik der Pericarditis des Rindes

**Autor:** Schleiter, H. / Dietz, O. / Gruner, J.

**DOI:** <https://doi.org/10.5169/seals-591114>

### **Nutzungsbedingungen**

Die ETH-Bibliothek ist die Anbieterin der digitalisierten Zeitschriften. Sie besitzt keine Urheberrechte an den Zeitschriften und ist nicht verantwortlich für deren Inhalte. Die Rechte liegen in der Regel bei den Herausgebern beziehungsweise den externen Rechteinhabern. [Siehe Rechtliche Hinweise.](#)

### **Conditions d'utilisation**

L'ETH Library est le fournisseur des revues numérisées. Elle ne détient aucun droit d'auteur sur les revues et n'est pas responsable de leur contenu. En règle générale, les droits sont détenus par les éditeurs ou les détenteurs de droits externes. [Voir Informations légales.](#)

### **Terms of use**

The ETH Library is the provider of the digitised journals. It does not own any copyrights to the journals and is not responsible for their content. The rights usually lie with the publishers or the external rights holders. [See Legal notice.](#)

**Download PDF:** 17.03.2025

**ETH-Bibliothek Zürich, E-Periodica, <https://www.e-periodica.ch>**

only as long as the active antigen is present. The author thinks that the non stable agglutinins are in a certain relation to the tissue immunity.

Though these investigations were made only with three animals and do not allow general conclusions they may show some way to differentiate brucella carriers from immune animals with a positive agglutination reaction. This would be of practical importance with regard of Bang control: To find out the animals with positive agglutination Buck vaccination or natural, but terminated infection, carriers of living bacteria with eventual excretion of the microbes. The brucellosis control would then only deal with carriers and spreaders.

### Literaturverzeichnis

Boguth W.: Zbl. Vet. Med. I, 168–185 und 311–327, 1953. – Chopard P.: Schweiz. Arch. Tierheilkd. Bd. 96, 252–259, 1954. – Curasson G.: Maladies infectieuses des animaux domestiques, Paris, 1947. – Doerr R.: Werden, Sein und Vergehen der Seuchen, Basel, 1932. – Doerr R.: Die Immunitätsforschung, Bd. I und IV, Wien, 1947. – FAO/OMS, Groupe mixte FAO/OMS d'experts de la brucellose, Genf, 1951. – Haurowitz F.: Chemistry and Biology of Proteins, New York, 1950. – Hess E.: Schriften der Schweiz. Vereinigung für Tierzucht Nr. 19, 1955. – Höber R.: Physikalische Chemie der Zellen und Gewebe, Bern, 1947. – Jordan and Burrows: Textbook of Bacteriology, Philadelphia, 1946. – Linder A.: Statistische Methoden, Basel, 1951. – Martin du Pan R.: Schweiz. med. Wschr., 74, 345, 1944. – Morse E. V., Schneider D. W., McNutt S. H.: Am. J. Vet. Res. XVI, 269–273, 1955. – Patonai I.: Iber. Vet. med., Bd. 57, 537, 1935. – Poli E.: Fisiopatologia e Clinica del Protidoplasma, Milano, 1951. – Radeff T.: Iber. Vet. med., Bd. 63, 420, 1938. – Wehmeyer Poul: Acta physiologica scandinavica, Vol. 32, Fasc. 1, 1954. – Wehmeyer Poul: Nord. Vet. Med. 6, 717–736 und 818–824, 1954. – Wirth D.: Grundlagen einer klinischen Hämatologie der Haustiere, Wien, 1950. – Wuhrmann F. und Wunderly Ch.: Die Bluteiweißkörper des Menschen, Basel, 1952. – Wunderly Ch.: Die Papierenlektrophorese, Aarau, 1954.

---

Aus der Chirurgischen Universitäts-Tierklinik Leipzig  
(Direktor: Prof. Dr. H. Schleiter)

### Zur Diagnostik der Pericarditis des Rindes

Von H. Schleiter, O. Dietz und J. Gruner

Klinisch sind beim Rind 4 Formen der Pericarditis von Bedeutung und differentialdiagnostisch voneinander abzugrenzen: die Pericarditis tuberculosa, die Pericarditis leucotica und im Gefolge der Fremdkörper-Erkrankung die Pericarditis purulenta und die Pericarditis fibrinosa.

Während die Symptome und der Verlauf dieser 4 Pericarditis-Formen zum Teil recht unterschiedlich sind, ist doch die Prognose bisher immer infaust, besonders vom wirtschaftlichen Standpunkt aus gesehen.

Mit der Einführung der Intubationsnarkose beim Großtier scheint nun auch beim Rind der Weg zum intrathorakalen Eingriff gegeben. Damit be-

stünde bereits heute, zumindest theoretisch, die Möglichkeit, frische Fälle traumatischer Pericarditis operativ zu behandeln. Voraussetzung für einen derartigen Eingriff ist jedoch eine exakte und rasche klinische Diagnose, die nach Möglichkeit eine Abgrenzung der Pericarditis purulenta von den übrigen Pericarditisformen gestattet. Zur Sicherung der Diagnose und Differentialdiagnose können herangezogen werden:

1. die Anamnese und der bisherige Verlauf der Erkrankung
  2. die klinischen Symptome
  3. der hämatologische Befund
  4. die Auswertung des EKG
- und evtl. 5. der röntgenologische Befund.

ad 1. *Anamnese und Verlauf* können differentialdiagnostisch gewisse Hinweise liefern. Stammt das erkrankte Rind aus einem Tuberkulose- oder Leukosebestand, so ist bei allmählich entstandenen Pericarditis-Fällen mit nur gering ausgeprägten klinischen Symptomen stets an eine leukotische bzw. tuberkulöse Form der Pericarditis zu denken.

Demgegenüber wird eine Pericarditis traumatischer Natur meist binnen kurzer Zeit entstehen, klinisch deutlicher ausgeprägte Symptome zeigen und einen akuten bis perakuten Verlauf nehmen.

ad 2. Von den *klinischen Symptomen* sind die Befunde der Auskultation und Perkussion des Herzens und die Befunde an den großen peripheren Gefäßen von ausschlaggebender Bedeutung. Bei der Auskultation des Herzens sind die pericardialen Geräusche zu erfassen. Es ist zu unterscheiden zwischen pericardialen Reibegeräuschen und pericardialen Plätschergeräuschen. Ähnlich den pleuritischen Reibegeräuschen entsteht das pericardiale Reibegeräusch durch Verschiebung der rauh gewordenen Pericardblätter aufeinander, und zwar während der Umfangs- und Lageveränderung des Herzens bei seiner Tätigkeit. Diese Reibegeräusche sind nicht an die Herztöne gebunden, können aber für sich einen gewissen Rhythmus aufweisen. Die Ursache pericardialer Reibegeräusche kann eine tuberkulöse, eine leukotische oder eine fibrinöse Pericarditis sein.

Pericardiale Plätschergeräusche hingegen können nur dann wahrgenommen werden, wenn gleichzeitig vermehrt Flüssigkeit und Gase im Herzbeutel vorhanden sind. Bei traumatischer Pericarditis verursacht das Eindringen des Fremdkörpers in den Herzbeutel meist nicht nur eine purulente Infektion, sondern infolge Einschleppung von putriden Keimen die Entstehung von Fäulnis-Gasen. Jetzt können bei der Auskultation plätschernde oder quatschende Geräusche bzw. das Geräusch des fallenden Tropfens mit Metallklang wahrgenommen werden. In diesem Falle liegt eine Pericarditis purulenta bzw. ichorosa vor. Bei der Pericarditis tuberculosa, leucotica und bei fibrinöser Pericarditis sind die Herztöne im Vergleich zum gesunden Rind nur sehr leise wahrnehmbar. Sie können beim tuberkulösen bzw. fibrinösen Panzerherz unter Umständen kaum noch erfaßbar sein. Im Gegensatz hierzu

sind bei purulenter bzw. ichoröser Pericarditis sowohl Herztöne als auch pericardiale Plätschergeräusche deutlich zu hören. Da sich beim Rind der rechte Lungenvorderlappen halswärts um das Herz herumlegt und es zum Teil cranial und ventral bedeckt, ist das Auftreten einer absoluten Herzdämpfung beim gesunden Rind nicht möglich. Man kann danach bei Perkussion nur links im 3.–4. Intercostalraum bis zur Mitte des unteren Brustdrittels eine relative Herzdämpfung wahrnehmen (Marek).

Bei der Pericarditis purulenta bzw. ichorosa im fortgeschrittenen Stadium; also dann, wenn sich die Flüssigkeit im Herzbeutel auf 5–10 Liter vermehrt hat, erlangt die infolge Verdrängung der Lunge durch den stark gefüllten Herzbeutel absolut gewordene Dämpfung eine gewaltige Ausdehnung. Die Dämpfung kann bis über die Buglinie emporreichen und die ersten zwei Intercostalräume einnehmen. Bei tuberkulöser, leukotischer und fibrinöser Pericarditis ist nur gelegentlich, namentlich bei dickem Panzerherz, eine vergrößerte Herzdämpfung herauszuperkutieren.

Einen Einblick in den Zustand des Kreislaufes bei Pericarditis ergibt die Arterienpulsuntersuchung, die Untersuchung der peripheren Venen und die Betrachtung der Gefäßzeichnung der Skleren und Schleimhäute. Bei der Arterienpulsuntersuchung sind weniger der Rhythmus als die Frequenz und die Qualität des Pulses von Bedeutung. Im Anfangsstadium der traumatischen purulenten Pericarditis treten Pulsfrequenzen von 100–120 pro Minute auf. Je mehr das Herz von der sich im Herzbeutel vermehrenden Flüssigkeit belastet wird, desto höhere Pulsfrequenzen können ermittelt werden. Gleichzeitig nimmt die Qualität des Pulses ab. Er wird fadenförmig und ante exitum unfühlbar.

Beim protrahierten Verlauf der Pericarditis fibrinosa, tuberculosa und leucotica werden meist Pulsfrequenzen um 100–110 pro Minute ermittelt, der Puls ist mittelkräftig. Dieser Zustand kann über 2–3 Wochen bestehen bleiben.

Besonders auffällig ist das Fortschreiten einer Pericarditis an den peripheren Venen zu erkennen. Je größer die Flüssigkeitsansammlung im Herzbeutel wird, um so stärker wird das Einströmen des Blutes in den rechten Vorhof behindert. Diese Stauungserscheinungen sind sehr gut an den Jugular-Venen zu erkennen. Bei tuberkulöser, leukotischer und trocken-fibrinöser Pericarditis sind die Jugular-Venen meist nur daumenstark gestaut und nehmen im weiteren Verlauf der Erkrankung an Umfang nicht zu. Bei der Pericarditis purulenta mit ihrem akuten Verlauf sind die Jugular-Venen anfangs nur geringgradig angefüllt, binnen weniger Tage können sie jedoch Unterarmstärke annehmen. Im Gefolge dieser Stauungserscheinung am Herzen kommt es außerdem zur ramiformen Rötung der Schleimhautvenen und Skleralvenen und außerdem zur Zyanose. Die ramiforme Röte und die Zyanose fehlen bei tuberkulöser und leukotischer Pericarditis immer.

ad 3. Ein weiteres differentialdiagnostisches Hilfsmittel bei den verschiedenen Pericarditis-Formen ist der hämatologische Befund. Seine

differentialdiagnostische Auswertung kann allerdings nur unter Berücksichtigung der Anamnese und des bereits erhobenen klinischen Befundes erfolgen. Nachfolgend wird der Versuch unternommen, die klinischen Symptome mit dem zugehörigen Blutstatus für die vier zur Diskussion stehenden Pericarditisformen stichwortartig festzuhalten.

### I. Pericarditis tuberculosa

1. chronischer Verlauf.
2. a) Leise Herztöne, perikardiale Reibegeräusche, kaum vergrößerte Herzdämpfung.  
b) Pulsfrequenz um 100 pro Min.  
c) Jugular-Vene leicht gestaut.  
d) Blasse Schleimhäute, keine ramiforme Rötung der Skleral- und Schleimhautvenen.
3. *Blutstatus:*

Leukose	Bas.	Eos.	Jgdl.	Stäb.	Sg.	Ly	Mo
etwa 10 000–18 000	0,5–1	5–9	–	1–5	60–75	10–25	6–2

wobei Leukozytose und absolute Neutrophilie hervorzuheben sind.
4. Positiver Ausfall der intrakutanen Tuberkulinprobe.

### II. Pericarditis leucotica

1. Chronischer Verlauf (Anamnese: Leukosebestand).
2. a) Leise Herztöne, evtl. perikardiale Reibegeräusche, nicht oder kaum vergrößerte Herzdämpfung.  
b) Pulsfrequenz um 100 pro Min.  
c) Jugular-Venen leicht gestaut.  
d) Bläßgelbliche Schleimhäute, keine ramiforme Rötung der Skleral- und Schleimhautvenen.
3. *Blutstatus:* leukoseverdächtig bzw. leukosepositiv

Leuko-Gesamtzahl	Lymphozyten-Prozente
10 000–18 000	60–75% (verdächtig)
über 18 000	über 75% (leukosepositiv)
4. Vergrößerte Körperlymphknoten.

### III. Pericarditis purulenta bzw. ichorosa

1. Akuter bis perakuter Verlauf.
2. a) Laute Herztöne, laute perikardiale Plätschergeräusche, vergrößerte absolute Herzdämpfung.  
b) Pulsfrequenz 100 bis 140 pro Minute; Puls schwach, fadenförmig, evtl. un-fühlbar.  
c) Jugularvenen fingerstark bis unterarmdick gestaut.  
d) Blasse Schleimhäute, zyanotische Verfärbung der Skleralvenen.
3. Der Blutstatus ergibt eine ausgeprägte Leukozytose (10 000–20 000 Leukozyten-gesamtzahl), eine Kernlinksverschiebung, verbunden mit einem Lymphozyten-sturz.

Bei den Perikarditiden traumatischen Ursprungs können sich die Veränderungen am Herzbeutel stabilisieren. Der Herzbeutel reagiert auf eine nur geringe Infektion zunächst mit einer sero-fibrinösen, später mit einer rein fibrinösen Organisation. Hieraus ergibt sich für die:

#### IV. Pericarditis fibrinosa bzw. serofibrinosa

1. Ein akuter bis subakuter Verlauf.
2. a) Leise Herztöne, leise perikardiale Reibegeräusche, nicht oder nur geringgradige vergrößerte Herzdämpfung.  
 b) Pulsfrequenzen 100–120 pro Minute, Puls schwach bis mittelkräftig.  
 c) Geringe Stauungserscheinungen an den Jugularvenen.  
 d) Blasse Schleimhäute, Skleral- und Schleimhautvenen sind deutlich injiziert.
3. Blutstatus:  
 Die Leukozytose (etwa 10 000–15 000 Leukozytengesamtzahl) ist nicht so ausgeprägt wie bei der Pericarditis purulenta. Kernlinksverschiebung und Lymphozytensturz bleiben jedoch bestehen.

Unerwähnt blieb bisher das Verhalten der Körpertemperatur bei den einzelnen Pericarditisformen. Nach dem Patientenmaterial unserer Klinik läßt die Körpertemperatur differentialdiagnostische Rückschlüsse nicht zu. Vereinzelt werden erhöhte Temperaturen bei der Pericarditis purulenta ermittelt, die um 39,5–40,5° C liegen. Bei tuberkulöser und leukotischer Pericarditis werden Rektaltemperaturen um 39° C und bei fibrinöser Pericarditis Temperaturen zwischen 39,0 und 40,0° C gemessen.

Aus dem bisher Gesagten geht hervor, daß die einzelnen Pericarditisformen des Rindes im fortgeschrittenen Stadium durch klinische Untersuchungsmethoden und Blutstatus differentialdiagnostisch voneinander abzugrenzen sind. Nicht möglich dagegen ist diese Abgrenzung im Anfangsstadium der Erkrankung. Die *Früh*-Diagnose «Pericarditis traumatica», die für eine erfolgreiche Therapie unbedingt notwendig wäre, kann klinisch ohne weitere Hilfsmittel meist ebenfalls nicht gestellt werden.

ad 4. Nach den Untersuchungen Gabraschanskys (1954) können die ersten Anzeichen einer Schädigung des Pericards sowie des Nerven-Muskelsystems mit Hilfe des Elektrokardiogramms erfaßt werden.

Frühere elektrokardiographische Untersuchungen am gesunden Rind liegen u. a. von Nörr, Lautenschläger und einigen sowjetischen Autoren vor.

Gabraschansky ermittelte außerdem zum Teil in experimentellen Untersuchungen die Veränderungen bei verschiedenen Herzerkrankungen des Rindes und ermöglichte eine Deutung der Herzstromkurven. Wir haben versucht, an Hand einiger Klinikpatienten mit einer Pericarditis die Resultate Gabraschanskys nachzuprüfen mit der Absicht, die Frühdiagnose «Pericarditis traumatica» mit Hilfe des Elektrokardiogrammes zu stellen.

Zur Aufnahme der Herzaktionsströme stand ein Einkoffer-Batterie-Spannungs-Röhrenverstärker-Elektrokardiograph vom Typ EKG 201 der Fa. Siemens & Halske, Zwönitz, zur Verfügung, der jeweils nur eine Ableitung registriert. Für die Untersuchungen wurden 8 cm lange massive Stahlnadel-Elektroden mit konischer Spitze verwendet, die in ganzer Länge subkutan eingeführt wurden. Dabei wurden die von Zeller beim Pferd angegebenen Ableitungsorte gewählt:

1. Herzspitzengegend, linke Thoraxwand, zwischen 5. und 6. Rippe beim Rind, unmittelbar hinter dem Olekranon.

2. Regio praescapularis an der Halsansatzlinie in Höhe des Tuber spinae scapulae.
3. Auf der linken Kruppe in der Mitte der Verbindungslinie zwischen Tuber sacrale und Tuber coxae.

Die an der Apparatur für humanmedizinische Zwecke gekennzeichneten Elektrodenstecker wurden wie folgt an die drei Elektroden angeschlossen, um in der I. und II. Ableitung eine positive Hauptschwankung zu erhalten:

- a) rechte Armelektrode (rot) = SP, Herzspitze, links, herznah, different.
- b) linke Armelektrode (gelb) = BP, Herzbasis, rechts, herznah, different.
- c) linke Beinelektrode (grün) = linke Kruppe, herzfern, indifferent.

Unsere Ableitungsorte differieren etwas von den von Gabraschansky gewählten Ableitungsorten (Rektumelektrode) und lassen einen direkten Vergleich aus diesem und anderen (verschiedene Apparaturen) Gründen nicht zu. Da in der Literatur noch keine einheitlichen Standardableitungen des EKG beim Rind angegeben sind, ist es noch nicht möglich gewesen, einen EKG-Normaltyp für das Rind festzulegen, der auch die physiologischen Schwankungswerte enthält. Es werden daher zunächst die in unseren Untersuchungen an herzgesunden Rindern gewonnenen Normalwerte angegeben:

Alle Kühe wurden im Stehen ohne Zwangsmaßnahmen untersucht. Da die EKG-Aufnahmen im Stall und in der Klinikhalle gemacht wurden, ließ es sich nicht vermeiden, daß ab und zu Wechselstromverzitterungen auf dem EKG registriert wurden. Wir erhielten in der I. und III. Ableitung gute Herzstromkurven, während die II. Ableitung schlechte Herzstromkurven ergab. Die Ableitung II wird bei den folgenden Besprechungen deswegen nicht mitberücksichtigt.

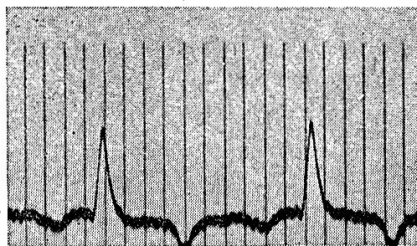
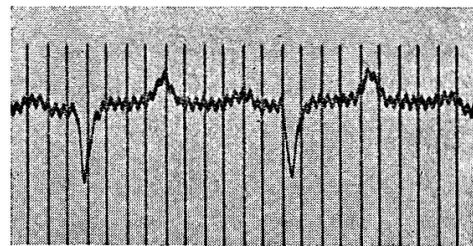


Abb. 1



Normal-EKG in der I. und III. Ableitung.

Die P-Zacke ist der Ausdruck der Vorhoferregung und besteht beim Rind meistens aus einer, ausnahmsweise (etwa 15%) aus zwei Zacken, die in der I. Ableitung negativ und in der III. Ableitung positiv zur isoelektrischen Linie aufgezeichnet werden. Die Größe der Zacke beträgt 0,15–0,20 mV und dauert 0,10–0,13 sek.

Das PQ-Intervall entspricht der Überleitung der Erregung von den Vorhöfen zu den Kammern und ist beim Rind oft leicht bogenförmig (positiv zur isoelektrischen Linie) erhöht. Die PQ-Zeit beträgt 0,15–0,30 sek.

Der Gesamt-Kammerkomplex QT besteht aus 3 Teilen:

1. Die Kammeranfangsgruppe QRS (Beginn der Q-Zacke bis zum Ende der S-Zacke) zeigt die Erregungsausbreitung in den Kammern an und dauert durchschnittlich 0,08 bis 0,15 sek, die Größe der Kurve erreicht 0,85 mV. Die Zacke R war in der I. und II. Ableitung stets positiv, in der III. Ableitung negativ. Der absteigende Schenkel von R ist länger und dicker als der auf-

steigende und geht im unteren Drittel in leicht konkavem Bogen in den Zwischenteil ST über. Die Zacke S fehlt beim Normal-EKG des Rindes.

2. Der Zwischenteil ST kann gesenkt oder erhöht abgehen. Bei der Auswertung ist aber folgendes zu beachten: Maßgeblich für die Beurteilung des Verlaufes von ST ist die durch den Ansatzpunkt der P-Zacke gedachte Linie, wie sie als Waagrechte zum Ansatzpunkt der nächstfolgenden P-Zacke verläuft.

Die Zwischenstrecke ST dauert 0,30 bis 0,34 sek.

3. Die Zacke T ist bei unseren Untersuchungen, im Gegensatz zu G a b r a s c h a n s k y in 70% der Fälle monophasisch, und zwar in der Ableitung I negativ und in der Ableitung III positiv. In etwa 10% der Fälle ist sie monophasisch, und zwar positiv in der Ableitung I und negativ in der Ableitung III.

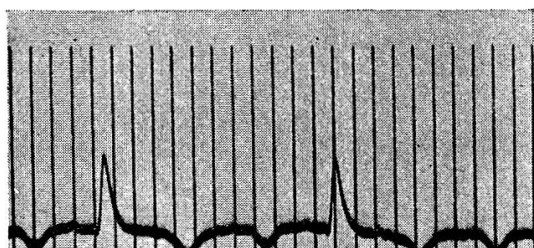
Etwa 20% der Fälle zeigen einen biphasischen Verlauf der Kurve T. Die QT-Dauer ist frequenzabhängig, das heißt sie verkürzt sich mit zunehmender Herzfrequenz. Auch das Alter des Tieres scheint dabei einen Einfluß zu haben. Spörri stellte unter anderem auch eine Verlängerung von QT bei an Tuberkulose erkrankten Rindern fest. Wir errechneten eine frequenzbezogene, das heißt relative QT-Dauer von 0,15 bis 0,40 sek.

### Elektrokardiogramme klinisch an Pericarditis erkrankter Rinder

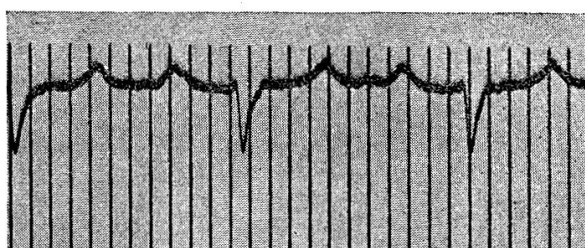
*Fall Nr. 1:* Schwarzbunte Niederungskuh, 3 Jahre. *Klinische Diagnose:* beginnende Pericarditis purulenta 10 Tage nach der Fremdkörperoperation.

Das EKG ergibt:

Abb. 2



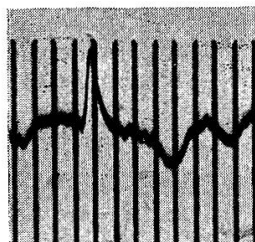
1. Abl.



3. Abl.

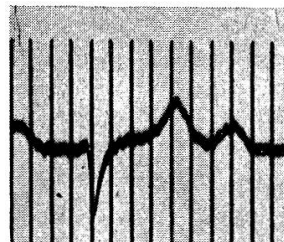
R-Zacke: kleines mV, geringe bogenförmige Senkung von ST, ausgeprägtes negatives T in Abl. I.

13 Tage nach der durchgeführten Fremdkörperoperation wurde folgendes EKG registriert:



1. Abl.

Abb. 3



3. Abl.

Ausgeprägte bogenförmige Senkung von ST mit Übergang in ein deutlich koronäres T.



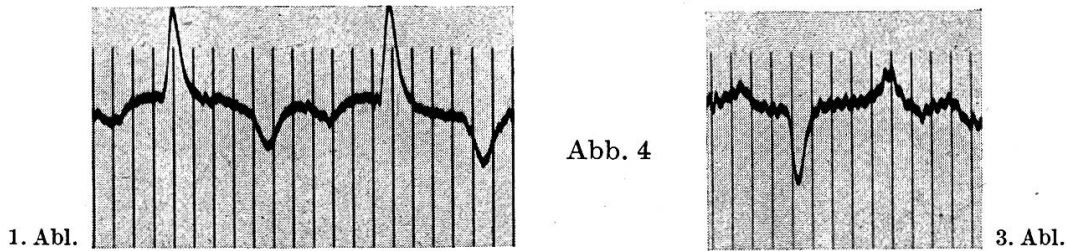
*Beurteilung:* Vor der Fremdkörperoperation klinisch kein Hinweis für eine Pericarditis.

10 Tage nach der Fremdkörperoperation klinisch verdächtig für beginnende Pericarditis purulenta.

13 Tage nach der Fremdkörperoperation EKG verdächtig für traumatische Pericarditis. Die 8 Wochen nach der Entlassung erfolgte Schlachtung ergab eine Pericarditis fibrinosa.

*Fall Nr. 2:* Schwarzbunte Niederungsfärsse, 3 Jahre. *Klinische Diagnose:* Pericarditis purulenta.

Das EKG ergibt:



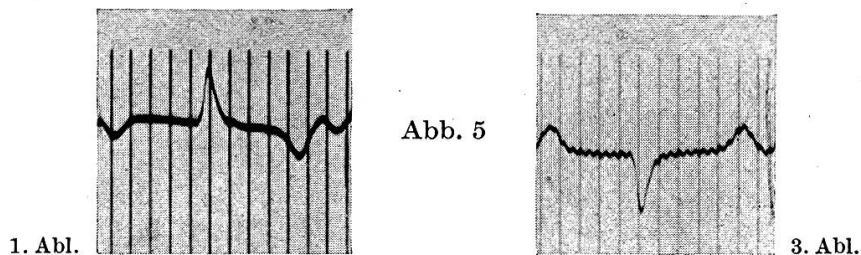
Gering bogenförmig gesenkter Abgang von ST und spitznegatives (koronäres) T.

*Beurteilung des EKG:* Entsprechend der Entwicklungsphase der Pericarditis können die EKG-Veränderungen nach Gabraschansky als Anfangsphase einer Pericarditis gedeutet werden. Der Patient wird 24 Stunden später wegen weiterer Verschlechterung des Allgemeinbefindens geschlachtet.

Der Schlachtbefund ergab eine ausgebreitete azinös-nodöse Lungentuberkulose und eine beginnende Pericarditis serofibrinosa.

*Fall Nr. 3:* Schwarzbunte Niederungskuh, 5 Jahre, 3 Monate tragend. *Klinische Diagnose:* Pericarditis fibrinosa.

Das EKG ergibt:



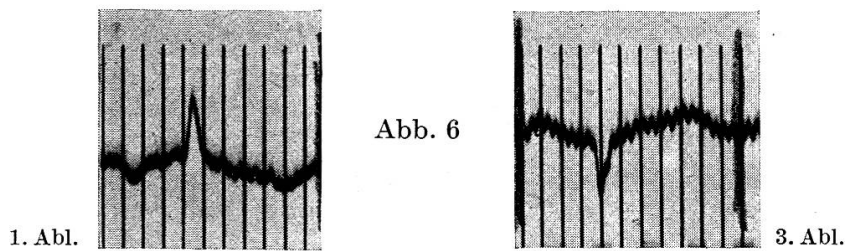
Im Kammerkomplex kleines mV, PQ verlängert, leicht bogenförmiger Verlauf von ST, T deutlich spitz-negativ in der I., positiv in der III. Ableitung.

*Beurteilung des EKG:* Die Veränderung der Strecke ST und spitz-negatives T sind Zeichen einer Pericarditis.

Das Rind wird nach Aufnahme des EKG wegen Aussichtslosigkeit einer klinischen Wiederherstellung der Schlachtung zugeführt. Der Schlachtbefund ergibt: Das Pericard besteht aus einem 3 cm dicken Fibrinpanzer, der dem Myocard fest anliegt.

*Fall Nr. 4:* Schwarzbunte Niederungskuh, 7 Jahre. *Klinische Diagnose:* Pericarditis purulenta.

Das EKG ergibt:

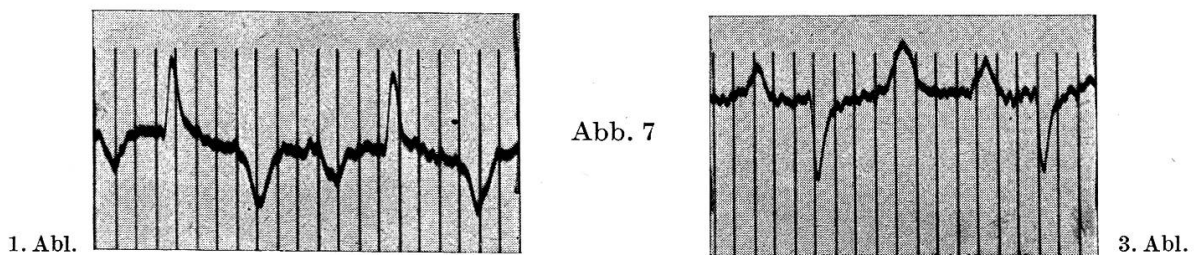


PQ gering verlängert, ST bogenförmig absteigend, Zacke R fließt mit Kurve T zusammen.

*Beurteilung des EKG:* ST ist monophasisch deformiert. Das Zusammenfließen der Zacke R mit Kurve T spricht für ausgebreitete Pericarditis und für Anzeichen eines baldigen klinischen Todes. 2 Stunden nach Aufnahme des EKG erfolgt die Schlachtung. Der Schlachtbefund ergibt eine Pericarditis ichorosa.

*Fall Nr. 5:* Rotbunte Kuh, 5 Jahre, 5 Monate tragend. *Klinische Diagnose:* Pericarditis purulenta.

Das EKG ergibt:



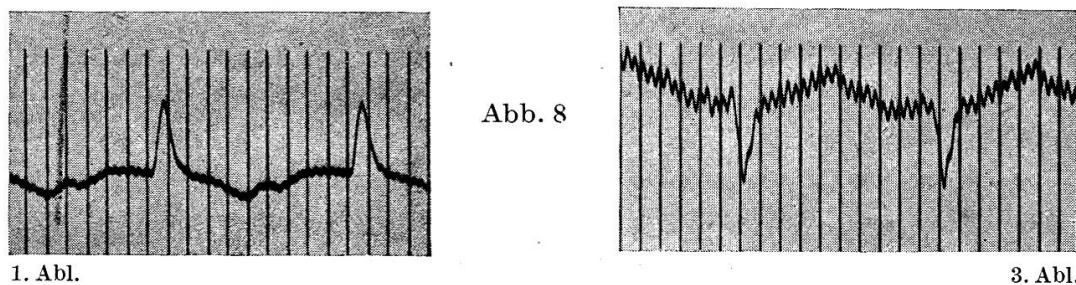
P, PQ nicht verändert, QT verkürzt, ST zeigt bogenartige Abweichung vom Kammerkomplex mit stark ausgeprägtem, spitzem, negativem T.

*Beurteilung des EKG:* Nach Gabraschansky soll die Kurve T ein deutliches Merkmal für die biochemischen Prozesse im Herzen sein. Mit der fortschreitenden traumatischen Pericarditis verändert sich die Kurve T infolge der Veränderungen im Myocard und infolge Ansammlens von Exsudat im Herzbeutel. Es bildet sich ein «koronäres T» aus.

24 Stunden nach Aufnahme des EKG erfolgt die Schlachtung. Der Schlachtbefund ergab eine Pericarditis ichorosa mit etwa 8 bis 10 l einer jauchigen Flüssigkeit im Herzbeutel.

*Fall Nr. 6:* Schwarzbunte Niederungskuh, 6 Jahre, im 9. Monat tragend. *Klinische Diagnose:* Pericarditis purulenta.

Das EKG ergibt:



PQ etwas verlängert, im Kammerkomplex kleines mV, erhöhter (monophasisch deformierter) Abgang von ST in beiden Ableitungen, wobei sich die T-Zacke nicht besonders abgrenzen läßt.

*Beurteilung des EKG:* Derartige Veränderungen deuten nach den Untersuchungen der Humanmedizin auf eine floride Pericarditis oder einen Herzinfarkt hin. Nach Gabraschansky zeigen Rinder mit Anzeichen des klinischen Todes Veränderungen in der Form, daß ST monophasisch deformiert ist und die Zacke R mit der Kurve T zusammenfließt. 24 Stunden nach der EKG-Aufnahme erfolgte die Schlachtung des Tieres. Der Schlachtbefund ergab eine Pericarditis purulenta mit etwa 250 ml Flüssigkeit im Herzbeutel.

*Fall Nr. 7:* Schwarzbunte Niederungskuh, 8 Jahre. *Klinische Diagnose:* Pericarditis purulenta.

Das EKG ergibt:

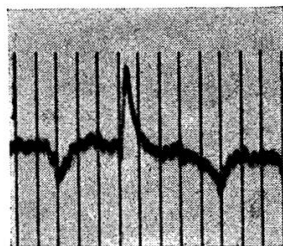


Abb. 9

1. Abl.

ST monophasisch deformiert, Zacke R fließt mit Kurve T fast zusammen.

*Beurteilung:* Es liegen die Anzeichen einer fortgeschrittenen und stark ausgebildeten Pericarditis vor.

Nach Aufnahme des EKG erfolgt die Schlachtung des Patienten. Der Schlachtbefund ergibt eine Pericarditis ichorosa mit etwa 10 l Flüssigkeit im Pericard.

*Fall Nr. 8:* Schwarzbunte Niederungsfärse, 2 Jahre. Auf Grund der klinischen Gesamtuntersuchung des Tieres, der bereits vierzehntägigen Erkrankungsdauer und des Blutstatus wird die *klinische Diagnose* Pericarditis tuberculosa im Gefolge einer generalisierten Tuberkulose gestellt.

Die elektrokardiographische Untersuchung ergibt ein EKG des normalen Typs.

Der 24 Stunden später erhobene Schlachtbefund bestätigt die klinische Diagnose: Es liegt eine Pericarditis tuberculosa im Gefolge einer tuberkulösen Frühgeneralisation vor.

*Fall Nr. 9:* Schwarzbunte Niederungskuh, 4 Jahre. Der Patient ist seit fünf Tagen erkrankt und stammt aus einem Leukosebestand. Auf Grund der klinischen Gesamtuntersuchung und des ermittelten Blutstatus (Leukozytengesamtzahl 512 600, Lymphozyten 100%) wird die *Diagnose* Pericarditis leucotica im Gefolge der tumorösen Form der Leukose gestellt.

Die elektrokardiographische Untersuchung ergibt wiederum ein EKG des normalen Types.

Die Schlachtung ergibt eine generalisierte Leukose mit bohngroßen leukotischen Herden am Pericard und leukotischen Herden im Myocard.

### Schlußfolgerungen

1. Die tuberkulöse, die leukotische und die im Gefolge der Reticulo-Peritonitis traumatica auftretende Pericarditis purulenta und fibrinosa können im fortgeschrittenen Stadium differential-diagnostisch voneinander abge-

grenzt werden. Dazu ist es notwendig, daß sowohl die Anamnese, der Verlauf der Erkrankung, die klinischen Symptome und der Blutstatus herangezogen werden. Es ist häufig nicht möglich, die genannten Pericarditis-Formen im Anfangsstadium klinisch zu diagnostizieren.

2. Das EKG kann zur Pericarditisdiagnostik herangezogen werden. Aus Gabraschanskys und unseren Untersuchungen mit dem EKG ergibt sich:

a) Das Intervall ST ist bei einer Pericarditis sehr charakteristisch. Im Frühstadium einer Pericarditis ist der absteigende Teil von R in Abl. I bogenförmig verändert. Bei fortgeschrittener Pericarditis wird ST monophasisch deformiert (bogenförmiger Abgang von ST). Dabei bildet sich noch ein koronäres T (stark spitzennegativ in Ableitung I) aus.

Bei ausgebreiteter, fortgeschrittener Pericarditis mit starker Flüssigkeitsansammlung im Herzbeutel fließt R mit T bogenförmig zusammen.

b) Das EKG kann im Zusammenhang mit den klinischen und Laboratoriumsuntersuchungen zur Früherkennung der Pericarditis traumatica herangezogen werden.

c) Bei den eigenen EKG-Untersuchungen konnten zunächst noch keine Hinweise gefunden werden, die eine Unterscheidung der Pericarditis traumatica von der tuberkulösen und leukotischen Pericarditis zulassen. Das EKG sagt nur etwas über das jeweilige Stadium der Pericarditis aus.

### Zusammenfassung

Auf Grund eigener klinischer Erfahrungen wird zunächst die Diagnose und Differentialdiagnose der beim Rind wichtigsten Pericarditis-Formen besprochen. An Hand von EKG-Untersuchungen wird übereinstimmend mit den Untersuchungen Gabraschanskys ein Weg zur Diagnose der Pericarditis traumatica im Anfangsstadium und im fortgeschrittenen Zustand aufgezeigt.

### Résumé

Sur la base d'expériences cliniques, les auteurs exposent tout d'abord et commentent le diagnostic ainsi que le diagnostic différentiel des plus importantes formes de péricardites relevées chez le bœuf. Les électrocardiogrammes confirment les recherches de Gabraschansky, ouvrant ainsi une voie au diagnostic de la péricardite traumatique dans ses stades initiaux et avancés.

### Riassunto

Sulle basi di esperienze cliniche personali, dapprima si riferisce sulla diagnosi e sulla diagnosi differenziale delle più importanti forme di pericardite nel bovino. Grazie a delle analisi con l'elettrocardiogramma, conformemente alle ricerche di Gabraschansky si illustra un metodo per la diagnosi della pericardite traumatica nello stadio iniziale ed in quello avanzato.

### Summary

Diagnosis and differential diagnosis of the most important forms of pericarditis in cattle caused by foreign bodies are discussed on the basis of the authors own experiences. In accordance with Gabraschansky methods of diagnosis of traumatic pericarditis in early and later stages using electrocardiography are demonstrated.

## Literatur

Gabraschansky P.: Mitteilung des Instituts für Experiment. Vet. Med. 1, 157–74, Sofia 1954. – derselbe: «Elektrokardiographische Untersuchungen mit Rücksicht auf frühzeitige Diagnostizierung einer traumatischen Pericarditis und einiger anderer Herzerkrankungen beim Rind». I. Mitteilung. – derselbe: II. Mitteilung. Ref. i. Landw. Zentralbl. 1956, Nr. 2, 240/1. – Lautenschläger O.: «Grundlagen der Aufnahmetechnik des EKG von Pferd und Rind und die Ergebnisse». Diss. Gießen 1928. – Marek J. i. J. Móscy: «Lehrbuch der klinischen Diagnostik der inneren Krankheiten der Haustiere». Fischer-Verlag, Jena 1951. – Nörr J.: «Über Herzstromkurvenaufnahmen an Haustieren». Arch. wiss. u. prakt. Tierheilkd. 48, 85, 1922. – Spörri H.: «Formveränderung des Pferde-Elektr.-Ventrikulogramms» (zit. nach Zeller). – Zeller R.: «Veränderungen der Kammerendschwankung beim Pferde-EKG, bedingt durch entzündlich-toxische Einwirkung». Diss. Berlin 1950.

---

## REFERATE

### Tierzucht

**Über die Verdaulichkeit und den Futterwert von Trockengras, das in verschiedenen Trocknungsanlagen aus gleichem Grünfutter bereitet wurde.** Von W. Schoch. Landwirtschaftliches Jahrbuch der Schweiz. Heft 4, 1955.

In zwei Versuchsserien wurde Klee gras je eines Feldes in verschiedenen Trocknungsbetrieben älterer und neuer Konstruktion getrocknet. Auf Grund der statistischen Auswertung der Ergebnisse von Stoffwechselversuchen an Hammeln, die mit dem Klee gras und dem daraus hergestellten Trockengras gefüttert wurden, zeigte sich, daß die Trocknungsanlagen einen zum Teil deutlichen unterschiedlichen Einfluß auf die Futterqualität ausübten. Besonders in der Verdaulichkeit des Roh-, aber auch des Reineiweißes resultierten bemerkenswerte Unterschiede. Es war nicht die Aufgabe dieser Arbeit, den Ursachen dieser Unterschiede nachzugehen, doch kommen in erster Linie in Frage das Zusammenspiel zwischen Trocknungstemperatur und Trocknungsdauer sowie der Wärmeverteilung und der Höhe der Temperatur am Ende des Trocknens.

W. Weber, Bern

**Hereditary Aniridia with Secondary Cataract in Horses.** (Vererbbares Fehlen der Iris mit sekundärem Katarakt bei Pferden.) Von K. Eriksson. Nordisk Veterinärmedizin, Nr. 9, Sept. 1955, Bd. 7.

Es wird über einen bis anhin unbekanntem Augendefekt bei Pferden der belgischen Rasse auf Oeland berichtet. Der pathologisch-anatomische Befund besteht im totalen Fehlen der Iris in beiden Augen. Ungefähr im Alter von 2 Monaten stellt sich dann sekundär eine Trübung der Linse nebst Katarakt ein, wodurch das Sehvermögen wesentlich oder vollständig aufgehoben wird.

Mit dieser Anomalie war zuerst ein Hengst behaftet. Dieser erzeugte 143 Nachkommen, wovon 65 den Erbfehler aufwiesen (31 männliche und 34 weibliche Tiere).

Die statistische Überprüfung des Zahlenmaterials bestätigte den vermuteten Erbgang dieses Defektes, nämlich eine autosomale Dominanz mit vollständiger Penetranz.

Dadurch, daß nach Abschluß der Untersuchungen alle Merkmalsträger von der Weiterzucht ausgeschlossen wurden, erreichte man das Verschwinden dieser Erb-anomalie.

W. Weber, Bern